·头颈疾病·

先天性斜颈的彩色多普勒超声征象及其临床意义

南方医科大学附属新会医院（新会区人民医院）超声科 （广东 江门 529000）
王晓波 陈 忠 邓连桂 黄佩贤 梁爱容

【摘要】**目的** 探讨先天性斜颈的超声表现和诊断价值。**方法** 对20例先天性斜颈的患儿的彩色多普勒超声声像图进行回顾性分析，总结其超声特点。**结果** 20例先天性斜颈中，男13例，女7例。年龄3周至7+月。左侧12例(60%，12/20)，右侧8例(40%，8/20)。单发肿物15例(75%，15/20)，多发肿物5例(25%，5/20)。先天性斜颈的彩色多普勒超声表现：胸锁乳突肌探及肿物，肿块最大径1.9cm-3.6cm，边界清晰或欠清晰，无明显包膜，呈椭圆形或圆形，肿块内部回声均为不均质稍低或稍高回声。彩色多普勒显示15例肿块内部显示点条状血流信号，5例无明显血流信号，血流检出率为75%(15/20)。脉冲多普勒可记录到低流速动脉血流频谱，收缩期峰值速度6.51-12.30 cm/s，舒张末期速度(1.05±3.20)cm/s 。**结论** 彩色多普勒超声诊断先天性斜颈经济、无创、准确，可作为首选的诊断方法。

【关键词】先天性斜颈；彩色多普勒；超声
【中图分类号】R445.1
【文献标识码】A
DOI:10.3969/j.issn.1009-3257.2016.04.002

Color Doppler Ultrasound Features and Clinical Significance of Congenital Torticollis

WANG Xiao-bo, CHEN Zhong, Deng Lian-gui, et al., Department of Ultrasonography, Xinhui Hospital Affiliated to Southern Medical University, Jiangmen 529000, Guangdong Province, China

[Abstract] ***Objective*** To investigate the ultrasound manifestations and diagnosis value of congenital torticollis. ***Methods*** Color Doppler ultrasound images of 20 cases with congenital muscular torticollis in children were retrospectively analyzed and summarized. ***Results*** 20 cases of congenital torticollis, 13 cases of male, 7 cases of female. Age from 3 weeks to 7+ months. Left side in 12 cases (60%, 12/20), right side in 8 cases (40%, 8/20). Single mass in 15 cases (75%, 15/20), multiple masses in 5 cases (25%, 5/20). Color doppler ultrasound manifestations of congenital muscular torticollis: the tumor was found in the quadrigeminus capitis, the maximum diameter of the tumor was 1.9cm~3.6cm, the boundary clear or not clear, oval or round, the internal echo of the tumor was slightly lower or slightly higher. Color doppler showed that 15 cases of the internal display of the point of the blood flow signal, 5 cases without obvious blood flow signal, blood flow detection rate was 75% (15/20). Pulse Doppler can record low velocity arterial flow spectrum, peak systolic velocity 6.51-12.30cm/s, end diastolic velocity (1.05±3.20)cm/s. ***Conclusion*** Color Doppler ultrasound is a non-invasive, economic and accurate method in the diagnosis of congenital torticollis, and it can be used as the preferred diagnostic method.

[Key words] Congenital Torticollis; Color Doppler; Ultrasonography

先天性斜颈系指出生后不久就发现颈部向一侧倾斜的畸形，先天性斜颈分为肌性斜颈，以及骨性斜颈。绝大部分是肌源性斜颈，骨源性斜颈非常罕见。最近，肌源性斜颈发病率有上升趋势，有文献报告在新生儿中有高达16%发病率[1]。先天性斜颈的真正原因至今仍不明了。临床表现主要是为颈部触及肿块以及斜颈。本文研究分析总结了20例先天性斜颈的彩色多普勒超声表现，以探讨其诊断价值。

1 资料与方法

1.1 临床资料 选取2013年1月至2015年8月在我院就诊的门诊患儿20例，男13例，女7例，年龄3周至7+月，以发现颈部肿块、斜颈来诊，肿块无压痛，患儿头斜向肿块侧(患侧)。询问患儿母亲，20例患儿中11例臀位行剖宫产，9例头位顺产。

1.2 仪器与方法 使用飞利浦iE33，西门子S2000，SIEMENS SONOLINE G50，TOSHIBA 350pro超声诊断仪，高频探头频率7～10 MHz。患儿仰卧位，头部后仰，以足量的藕合剂涂于胸锁乳突肌或肿块体表表层，探头轻压耦合剂进行纵横扫查，与对侧相比较，观察胸锁乳突肌肌纹理是否有变化，测量异常回

作者简介：王晓波，女，超声诊断专业，副主任医师，首席医师，主要研究方向超声诊断
通讯作者：陈 忠

声区大小，观察其形态、边界、内部回声，与周围组织的关系，CDFI观察内部血流情况，对显示的血管血流进行多谱勒频谱分析。

2 结 果

2.1 肿块的检出情况 20例先天性斜颈的患儿中，左侧12例(60%，12/20)，右侧8例(40%，8/20)。20例患儿中15例超声可探及肿块，单发肿物12例(80%，12/15)，多发肿物3例(20%，3/15)。另有5例患儿出现有斜颈的症状，但是超声探查并未能探及明显的肿物。

2.2 先天性斜颈的超声声像图 先天性斜颈的超声表现：胸锁乳突肌局部正常条状肌纤维结构消失，探及肿块（如图1），肿块最大径1.9cm～3.6cm，无明显包膜，边界清晰或欠清晰，呈椭圆形或圆形，肿块内部回声均为不均质稍低或稍高回声，部分团块内部尚可探及模糊的肌纤维回声。彩色多普勒显示15例肿块内部显示点条状血流信号(如图2)，5例无明显血流信号，血流检出率为75%(15/20)。脉冲多普勒可记录到低流速动脉血流频谱，收缩期峰值速度6.51～12.30cm/s，舒张末期速度(1.05±3.20)cm/s。5例超声未探及明显肿物的患儿，超声仅探及胸锁乳突肌局部稍增厚，内回声无明显改变或有局部回声稍增强(如图3)，肌纹理显示尚清晰或变模糊。

3 讨 论

3.1 发病机制及临床表现 在先天性斜颈的病理研究中，间质增生及纤维化是基本病理变化[2]。胸锁乳突肌由于间质增生及纤维化而失去功能，致使患儿头部不能转向健侧而出现斜颈症状。胸锁乳突肌变短、可触及团块以及失去功能可能与肌肉的损伤及炎症相关[3]，可能的因素有产伤，宫内姿势不良、遗传、感染性肌炎，或者多种因素混合造成。常发生于高龄初产妇和臀位。患儿在宫内时受体位限制，颈部出现扭转一直到分娩，胸锁乳突肌由于长期扭转致使肌肉供血不足，出现缺血，进一步出现纤维化及挛缩。上述因素可能是先天性肌性斜颈的成因。

患儿多以出生后不久出现斜颈及触及包块来诊。本病例组部分患儿为父母发现颈部有凸出的肿物，质地较硬，无压痛，临床就医后行超声检查肿物发生于胸锁乳突肌内，考虑先天性斜颈；病例组中另一部分患儿为父母发现患儿吃奶喂食或者睡觉时头总是向一侧偏斜，再触摸颈部似触及肿物，患儿头斜向肿块侧(患侧)，亦有部分病例患儿仅仅发现头向一侧偏斜，并无触及明显肿物。随着患儿的发育，斜颈畸形逐渐出现或日益加重。

3.2 彩色多普勒超声表现及与临床治疗的关系 20例先天性斜颈的超声特征：①患侧胸锁乳突肌较健侧缩短，胸锁乳突肌中下段局部增粗，内探及一处或多处异常回声区，大部分位于胸锁乳突肌中部，呈团块状，团块长轴与胸锁乳突肌平行，呈梭形，无明显包膜，内回声呈稍低、稍高回声，部分团块内尚可探及不清晰的肌纤维结构。团块上方、下方与肌束走向清晰的正常胸锁乳突肌相延续；②彩色多普勒显示大多数肿块内部血流呈稀疏的点条状，部分肿块内未见明显血流信号；③脉冲多普勒可记录到低流速动脉血流频谱。

先天性斜颈的超声声像图与临床表现密切相关。超声根据胸锁乳突肌纤维化的严重程度的分级与临床分级相一致并与临床预后相关联[4]。本病例组中部分患儿超声扫查未能探及明确的肿物，仅出现胸锁乳突肌局部的增厚，肌纤维显示尚清晰，证明纤维化程度及病情较轻，预后较好。随着超声扫查胸锁乳突肌的肌纤维显示越来越模糊，直至肌纤维显示中断出现肿物，代表肌纤维化越来越严重，预后较差。胸锁乳突肌的最大的厚度可以作为一种定量的指标评价先天性斜颈的严重程度，胸锁乳突肌内强回声范围不仅可以作为一种诊断依据，并且可以指导临床观察治疗疗效[5]。如本病例组中一患儿1+月时发现颈部肿物、斜颈来我院就诊，超声扫查胸锁乳突肌出现稍低回声实性团块，诊断为先天性斜颈，经过4个月的按摩及电疗后，患儿斜颈症状明显减轻，触及肿块变软变小，超声扫查胸锁乳突肌仍增厚，但较前略变薄，内团块边界变模糊，仅探及稍高回声区，由此病例可见超声可以作为一种复查对比的方法监测治疗疗效。

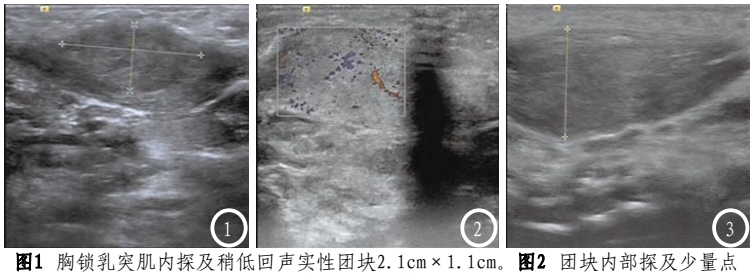

图1 胸锁乳突肌内探及稍低回声实性团块2.1cm×1.1cm。**图2** 团块内部探及少量点条状血流信号。**图3** 胸锁乳突肌增厚，回声增强，肌纹理变模糊。

（下转第 21 页）