短 篇

“双内听道”畸形CT表现一例*

首都医科大学附属北京友谊医院放射科（北京 100050）
丁贺宇 赵鹏飞 王振常

【关键词】内听道;畸形;面神经管
【中图分类号】R322.9+23
【文献标识码】D
【基金项目】北京学者(编号[2015]160); “使命”人才计划(编号SML20150101); 科技北京百名领军人才培养工程(编号Z141107001514002); 北京市自然科学基金(编号7172064); 国家自然科学基金(编号81701644)
DOI:10.3969/j.issn.1672-5131.2018.12.046

通讯作者: 王振常

“双内听道”畸形在先天性颞骨畸形中非常罕见，国内外文献报道较少，常被误认为是内听道狭窄。我院发生1例，现报道如下。

1 临床资料

患者女性，2岁。主因“发现患儿听力差2年”就诊。患儿家属2年前发现患儿听力差，表现为不会说话、发声，临床特征：听性脑干反应阈值：左耳100dBnHL，右耳50dBnHL；双侧耳廓、外耳道未见明显异常。颞骨HRCT平扫示双侧内听道(Internal Auditory Canal,IAC)均被完整骨嵴分隔成两条管道(图1-6)，前上骨管符合面神经管走行，双侧内径均为1.9mm；后下骨管符合前庭蜗神经管走行，右侧起始处狭窄，中段扩张呈囊袋状，内径约2.1mm，左侧起始处近闭塞，中段略扩张，内径约0.5mm；双侧后半规管未见显示，左侧耳蜗不全分隔Ⅰ型。

2 讨 论

目前“双内听道”畸形的发生机制不明，可能与胚胎发育过程中前庭蜗神经与面神经提前或异常分离，两者间中胚层软骨化或骨化有关[1-2]。虽然既往文献称之为双内听道畸形，但前上骨管为独立的面神经管，其内并无听神经走行，因此称为独立面神经管畸形更恰当。颞骨HRCT是颞骨病变的首选影像学检查手段，对于内听道狭窄、怀疑此类畸形的患者，多平面重组(Multiplanar Reconstruction, MPR)有利于减少该病的漏诊。本例双侧内听道均被完整骨嵴分成双管状结构，前庭蜗神经管起始部均狭窄呈细线状，合并蜗神经孔狭窄及迷路畸形，提示可能有蜗神经发育不良或缺如，需进一步进行MRI检查明确[3]。总之，此类内听道畸形影像学特征明显，在临床工作中应提高对该病的认识，避免漏诊。

（参考文献下转第 150 页）

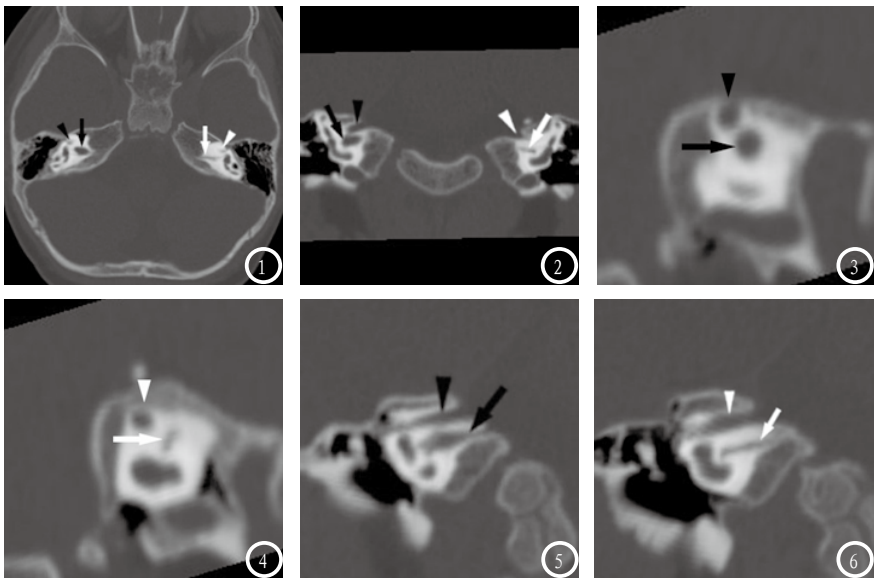

图1-2 颞骨HRCT标准化后处理重建后图像。轴位（图1）及冠状位（图2）示双侧内听道内均见两条骨管，前上骨管为面神经管（黑/白箭头），后下骨管为前庭蜗神经管（黑/白箭）。**图3** 垂直于右侧两骨管的斜矢状位图像。右侧面神经管（黑箭头）与前庭蜗神经管（黑箭）间可见骨性间隔。**图4** 垂直于左侧两骨管的斜矢状位图像。左侧面神经管（白箭头）与前庭蜗神经管（白箭）间可见骨性间隔。**图5** 斜冠状位示右侧面神经管（黑箭头）与前庭蜗神经管（黑箭）间完整骨嵴，右侧前庭蜗神经管（黑箭）起始处细线样狭窄。**图6** 斜冠状位示左侧面神经管（白箭头）与前庭蜗神经管（白箭）间完整骨嵴，左侧前庭蜗神经管（白箭）起始处狭窄近闭塞。