论 著

64层螺旋CT冠状动脉造影与左心室功能评估一站式检查*

1.广东省东莞东华医院放射科
2.广东省东莞东华医院超声科
（广东 东莞 523110）
曾仲刚[1] 李雪霞[1] 谭琦瑄[1]
李 刚[1] 胡晓明[1] 郑 剑[2]

【摘要】**目的** 探讨64层螺旋CT冠状动脉造影与左心室功能证估一站式检查的应用价值。**方法** 收集50例冠状动脉CTA患者的影像资料，分别行冠状动脉CTA检查及左心室功能后处理、左心功能彩超检查。比较多层螺旋CT和超声心功图在评价左心室功能(收缩末期容量、舒张末期容量、每搏输出量、射血分数)方面的相关性，并比较两种检查的总时间、总费用的差别。**结果** 多层螺旋CT和超声心动图测定左心室舒张末期容积、收缩末期容积、每搏输出量、射血分数各数值相关性较高，CT检查可部分替代超声心动图检查。**结论** 冠状动脉CTA与左心室功能评估一站式检查能同时获得冠状动脉解剖及病变信息，而且通过对原始数据后处理，能够评估左心室，降低了患者的经济负担和时间成本。

【关键词】冠状动脉；计算机体层摄影；左心室功能，超声心功。
【中图分类号】R543.3.1;R445.3;R445.1
【文献标识码】A
【基金项目】广东省东莞市科技计划项目(项目编号：201310515000155)
DOI:10.3969/j.issn.1672-5131.2015.02.10

通讯作者：曾仲刚

64 Layers Spiral CT Coronary Angiography and Left Ventricular Function Assessment One-stop Inspection*

ZENG Zhong-gang[1], LI Xue-xia[1], TAN Qi-xuan[1],et al.,1 Departmint of Radiology, Donghua Hospital, Dongguan 523110,P.R.China; 2 Ultrasonography Department,Donghua Hospital, Dongguan 523110,P.R.China

[Abstract] ***Objective*** Discuss clinical application value of 64 layers spiral CT coronary angiography and left ventricular function for one-stop inspection. ***Methods*** Collected 50 cases of patients with coronary artery CTA images data, coronary CTA examination and post-treatment of left ventricular function and ultrasonic cardiac function examination. Compare MSCT and ultrasound heart indicator diagrams in evaluating left ventricular function (ESV、EDV、SV、EF) of relevance, and compare the two kinds of checking the difference between the total time, total cost. ***Results*** MSCT and echocardiography to determine left ventricular end-diastolic volume, end systolic volume, each cardiac output, and ejection fraction value correlation is higher. ***Conclusion*** coronary CTA with assessment of left ventricular function one-stop examination can obtain information coronary artery anatomy and pathological changes, and through to the raw data post-processing, able to assess the left ventricle and reduce the economic burden of patients and time cost.

[Key words] Coronary Artery; Computer Tomography; Left Ventricular Function; Ultrasonic Cardiac Function

左心室功能指标对于判断各种心血管疾病的发展程度、确定治疗方案，观察预后、疗效判定以及早期干预等具有十分重要的临床意义[1、2]。目前常用的心功能影像学评估方法有超声、核素、MRI、介入等。随着MSCT在心血管中的广泛应用，其对心脏形态、冠状动脉及心功能评估的一站式检查也逐渐受到重视。心脏一站式检查是在冠状动脉成像的同时，通过CT后处理工作站，对原始图像进行重建，得出左心室功能的数据。除了能够观察冠状动脉病变外，还可观察心腔内和心肌解剖以及左心室功能评估。已逐渐被临床认可和接受[3]。现报告心脏一站式检查应用情况如下。

1 资料与方法

1.1 病例资料 选择2011年4月～2013-11月间行“一站式检查”的50例健康志愿者，同期分别行冠状CTA检查、超声心动图检查。

1.2 检查方法

1.2.1 64-SCT扫描及图像后处理：利用Toshiba aquilion 64层螺旋CT，彩用MSCT冠状动脉造影扫描方案，应用回顾性心电门控技术，心率控制在60～70次/分，造影剂跟踪技术触发增强扫描，跟踪平面定在主动脉根部水平，兴趣区设在主动脉根部，触发阈值设定为180HU，延迟5S扫描。扫描参数：管电压120kV，管电流250mA；探测器范围：40mm；有效层厚：0.625mm，重建层距0.625mm；剂量80mL～100mL(根据患者的体重调整)，注射速率4mL/s，碘造影剂为370mgI/mL，扫描

范围：气管分叉部至心底部下1.0cn；在吸气末屏气一次扫描完成。

后处理使用Advantage wordstation,AW4.3软件，在10%～90%的R-R间期间隔10%重建图像，共10组，重建层厚0.625mm，重建间隔0.625mm，矩阵512×512。利用CardIQ Function软件，将上述10组图像数据输入心功能分析软件内，手动色画心内外膜面(图2)，并计算出10组数据的容积，其乳头肌被包括在心腔内(计算应用Simpson法)，计算EDV、ESV、SV、EF等指标。

1.2.2 实进三维超声心动图像采集及后处理：超声心动仪为Philip-E33，探头频率为2.5MHz～5.5MHz。所有超声心动图检查均由同一各高年资医师完成，采用二维Simpson法，选择择左心室二腔心或四腔心长轴断面，获取心脏收缩末期及舒张末期图像，分别色勒心内膜回声轨迹，计算EDV、ESV、SV、EF等指标。

1.3 统计学方法 使用SPSS19.0统计软件包进行统计学分析，P<0.05有统计学差异。采用Pearson相关分析(r≤0.4为低度相关，r>0.41且r≤0.7为中度相关，r<0.71为高度相关)。

2 结 果

详见表1、2及图1、2。

3 讨 论

3.1 左心功能评估的现状

左心功能减低和冠心病是发生猝死的主要高危因素，随着现代医学技术的发展，超声心动图、核医学、磁共振、CT、心脏介入等均可进行左心功能评估，目前临床上应用较多的是采用经胸超声心动图评价心脏大小及舒缩功能。尤其是近年来使用的实时三维超声心动图，克服了二维、静态、动态三维超声心动图的各种弊端，而且操作简便，成像快捷[4]。但其对左心室功能的准确性受到质疑，研究表明，超声心动图对心室容积测量比实际值高

表1 一般资料比较

	CT组（50例）	超声组（50例）
性别构成(男/女)	32/18	32/18
年龄 （岁）	56.01±15.12	56.01±15.12
检查时间（min）	12.5±4.0	25.6±4.0
检查费用(元/例)	1567.7	444.4

注：CT检查左心室功能时间明显低于超声心动图。CT一站式检查费用相比冠状动脉CTA+超声心动图独立检查的总和要低。

表2 64-MSCT与超声心动图左心室功能测量比较

	CT组（50例）	超声组（50例）	r	P
ESV	73.19±17.93	34.56±16.18	0.698	<0.05
EDV	146.87±26.24	97.68±16.29	0.831	<0.05
SV	73.68±16.28	63.31±15.68	0.798	<0.05
EF	49.81±7.70	65.85±4.87	0.857	<0.05

注：Pearson相关分析2项检查相关性良好。ESV、EDV、SV的CT测量值均大于超声心动图、EF的CT测量值小于超声心动图。ESV相关性中等，EDV、SV、EF相关性高。

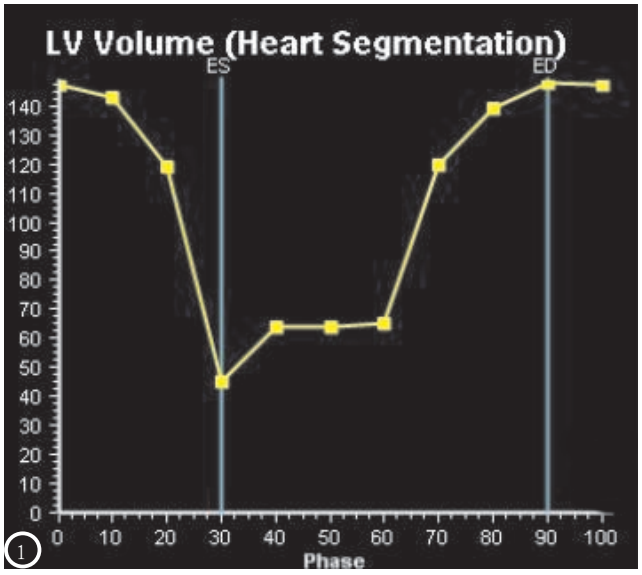

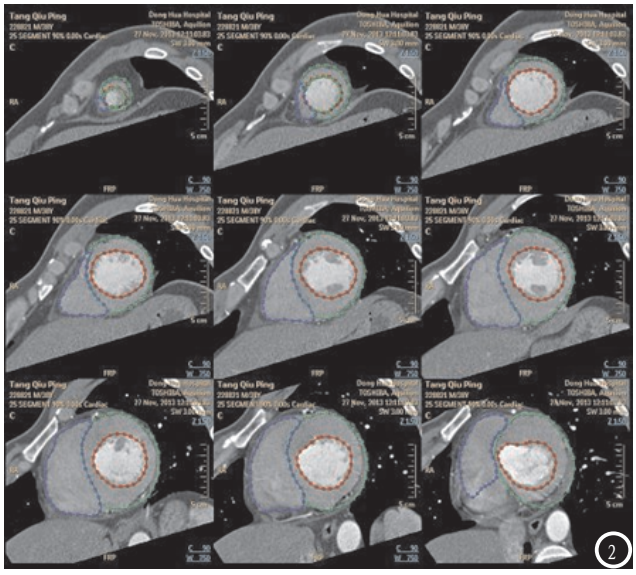

图1 以0-90%R-R间期间隔10%重建图像，所得出的10组图像绘制成曲线图，此例以30%期相为收缩末期，90%期相为舒张末期。**图2** 沿左心室长轴分割成9层，分别在每一层面手动色画心内外膜面，红线代表心内膜面，绿线代表心外膜面。

20%～30%[5,6]。

3.2 64层螺旋CT的成像原理 64层螺旋CT扫描速度快，空间和时间分辨率高，对患者屏气要求降低，一般患者均能一次扫描即可完成整个心脏的多种参数的观察和测量[2,3]。通过静脉团注以及应用回顾性心电门控技术可获得整个心动周期不同时相的三维容积数据，在后处理时可以进行R-R间期任意时间间隔的图像重建，这使得冠状动脉CT血管造影所得容积数据可同时用于计算各种心脏功能参数，而不必增加额外的扫描和造影剂的摄入。

3.3 64层螺旋CT不同时期重建方法原理分析 三维容积数据可进行R-R间期任意时间间隔重建，理论上时间间隔越短，其准确性越高，在实际工作当中，不仅会消耗大量的时间，而且对设备储存容量要求很高。查阅国内文献[7]，在R-R间期采用5%及10%所获得左心室功能数据没有统计学意义。因此本文采用10%时间间隔重建(图1)，既可节约时间，也不致于影响测量结果。

3.4 64-MSCT与超声心动图的测量值差异与分析 ESV、EDV、SV的CT测量值均大于超声心动图、EF的CT测量值小于超声心动图。ESV相关性中等，EDV、SV、EF相关性高，与文献报道相近[8]。其原因可能有：①CT的时间分辨率不够高，有可能影响左心室收缩末期和舒张末期的精确确定；②超声空间分辨率低，心内膜边缘界定的准确度有可能影响期测量值；③CT造影剂在心腔内分布不均匀及造影剂-心内膜之间的模糊效应，使心内膜乳头肌显示不清；④超声心动图及CT对于左心功能的测量均不是金标准，很难界定哪种检查结果更准确。⑤本文样本量较小，可能存在人为测量误差。

3.5 “一站式检查”的临床应用价值 MSCT对心脏的数据分析建立在三维容积扫描基础上，与超声心动图的几何假设相比，更加接近心室腔的实际解剖形态。不仅能够观察冠状动脉病变，而且可观察心腔内结构、心肌病变，同时可进行左心室功能分析[9]。64-MSCT以“一站式检查”替代当前需分别进行冠状动脉CTA和超声心动图检查两项独立检查，简化了流程，在一定程度上减少了患者的经济负担和时间成本。

3.6 展望 尽管心脏CT“一站式检查”的优势明显，但也存在一些风险和不足之处。本检查使用含碘对比剂，因此对某些特定人群的使用受到限制，如造影剂过敏者、昏迷、躁动以及心、肺、肾功能受损等患者，不能使用碘对比剂。另外，理论上左心室射血分数应不低于50%[10]，但本组病例中有3例EF值小于50%，而且在实际工作中正常人的此数值差异较大，暂没有统一标准。在此基础上如何进一步提高检查的成功率、准确率，更好地为临床服务，尚须在临床应用中不断总结与完善。

参考文献

1. Haider AW,Larson MG,Benjiamin EJ,DT al.Increased left ventricular mass and hypertrophy are associated with incteased risk for sudden death[J].J Am Coll Cardiol,1998,32(5):1454-1459.
2. 原珍团,余建群,杨志刚.多层螺旋CT在左心功能评价中应用[J].生物医学工程杂志，2007，24(6):1432-1436.
3. 杜国忠,黄裕宏.64排螺旋CT个性化造影剂注射法在心脏冠状动脉成像中的应用[J].中国CT和MRI杂志,2012,03:105-107+119.
4. 马腾,王建华.超声心动图新技术评价左心室功能的研究进展[J].中华医学超声杂志：电子版，2008,5(4):57-59.
5. 崔炜,戴汝平,郭玉印,等.超高速CT评价心室容积准确性的研究[J].中华放射学杂志,1997,31(3):93-95.
6. 吕滨，戴汝平，张少雄，等.电子束CT在健康国人心血管正常径线测量心功能值分析中的应用[J].中华放射学杂志，1998，3295):313-316.
7. 宋璟璟,李绍军,程瑞新,等.64排螺旋CT不同重建法对左心室功能测量的影响[J].临床医学工程:2012,19(2):168-170.
8. 仲建全,陈国平,冯浩,等.多层螺旋CT与实时三维超声心动图对比定量评价左心室功能[J].实用放射学杂志，2012,28(1):34-41.
9. 程英,张远芳,金阳,关计添,吴仁华,蔡新琦.应用64层螺旋CT定量局部左室功能正常参考值[J].中国CT和MRI杂志,2010,03:5-7+4.
10. 杨惠玲,潘景轩,吴伟康.高级病理生理学[M].科学出版，2013,1:189.

(本文编辑：刘龙平)

【收稿日期】2015-01-05