论 著

CTPA定量参数对慢性血栓栓塞性肺动脉高压的评估效能研究*

张 慧[1,*] 范 璐[1] 赵佳佳[2]
1.郑州大学第二附属医院医学影像科
(河南 郑州 450014)
2.郑州大学第二附属医院心内科
(河南 郑州 450014)

【摘要】**目的** 探究计算机断层扫描肺动脉造影(CTPA)对慢性血栓栓塞性肺动脉高压(CTEPH)的评估效能。**方法** 回顾性分析病例资料选自我院2022年1月至2025年1月收治的92例CTEPH患者，所有CTEPH患者纳入A组(n=92)，并选取同期体检健康者纳入B组(n=100)；收集所有患者的CTPA定量参数等临床资料，通过单因素和多因素Logistic回归分析CTEPH诊断的独立危险因素，并绘制受试者工作(ROC)曲线分析CTPA定量参数对CTEPH的诊断效能。**结果** A组相较B组在肺动脉舒张压、肺动脉收缩压、平均肺动脉压、主肺动脉直径(MPAd)、室间隔角(IVSA)、右心室横径(RVtd)、右心房横径(RAtd)、右心室面积(RVa)、右心房面积(RAa)、右心室游离壁厚度(RVWT)上更高，在心指数、心输出量上更低(P<0.05)。两组在左心房左右径(LAlr)、左心室横径(LVtd)、左心室面积(LVa)、左心房面积(LAa)、升主动脉直径(AAd)上比较无显著差异(P>0.05)。经多因素Logisitic回归分析可知CTPA定量参数中MPAd、IVSA、RVtd、RAtd、RAa、RVa、RVWT为CTEPH诊断的独立影响因素(P<0.05)。绘制ROC曲线，CTPA定量参数MPAd、IVSA、RAtd、RVtd、RVa、RAa、RVWT对CTPEH诊断的ROC曲线下面积(AUC)分别为0.797、0.781、0.634、0.801、0.814、0.789、0.737。**结论** CTPA定量参数中MPAd、IVSA、RAtd、RVtd、RVa、RAa、RVWT对CTEPH均有一定诊断价值，在临床评估中具有参考价值。

【关键词】计算机断层扫描肺动脉造影；定量参数；评估效能；慢性血栓栓塞肺动脉高压
【中图分类号】R563
【文献标识码】A
【基金项目】二〇二四年度河南省医学科技攻关计划项目(LHGJ20240312)
DOI:10.3969/j.issn.1672-5131.2026.04.021

Evaluated Efficiency of CTPA Quantitative Parameters on Chronic Thromboembolic Pulmonary Hypertension*

ZHANG Hui[1,*], FAN Lu[1], ZHAO Jia-jia[2].
1.Department of Medical Imaging, The Second Affiliated Hospital of Zhengzhou University, Zhengzhou 450014, Henan Province, China
2.Department of Cardiology, The Second Affiliated Hospital of Zhengzhou University, Zhengzhou 450014, Henan Province, China

ABSTRACT
Objective To investigate the evaluated efficiency of computed tomography pulmonary angiography (CTPA) on chronic thromboembolic pulmonary hypertension (CTEPH). ***Methods*** The case data of 92 patients with CTEPH admitted to the hospital from January 2022 to January 2025 were retrospectively analyzed. All patients with CTEPH were included in group A (n=92), and healthy subjects with physical examination during the same period were selected as group B (n=100). The clinical data such as CTPA quantitative parameters of all patients were collected. The independent risk factors of CTEPH diagnosis were analyzed by univariate and multivariate Logistic regression analyses, and receiver operating characteristic (ROC) curve was drawn to analyze the diagnostic efficiency of CTPA quantitative parameters on CTEPH. ***Results*** Compared with group B, group A had higher pulmonary diastolic pressure, pulmonary systolic pressure, mean pulmonary artery pressure, main pulmonary artery diameter (MPAd), interventricular septal angle (IVSA), right ventricular transverse diameter (RVtd), right ventricular l transverse diameter (RAtd), right ventricular area (RVa), right atrial area (RAa) and right ventricular free wall thickness (RVWT), and lower cardiac index and cardiac output (*P*<0.05). There were no significant differences in left atrial transverse diameter (LVtd), left ventricular area (LVa), left atrial area (LAa), and ascending aortic diameter (AAd) between the two groups (*P*>0.05). Multivariate Logistic regression analysis showed that CTPA quantitative parameters such as MPAd, IVSA, RVtd, RAtd, RAa, RVa and RVWT were independent influencing factors of CTEPH diagnosis (*P*<0.05). Drawing ROC curve showed that the areas under the ROC curves (AUCs) of CTPA quantitative parameters MPAd, IVSA, RAtd, RVtd, RVa, RAa and RVWT in the diagnosis of CTPEH were 0.797, 0.781, 0.634, 0.801, 0.814, 0.789 and 0.737 respectively. ***Conclusion*** CTPA quantitative parameters such as MPAd, IVSA, RAtd, RVtd, RVa, RAa and RVWT have certain diagnostic value on CTEPH, and have reference value in clinical evaluation.
Keywords: Computed Tomography Pulmonary Angiography; Quantitative Parameters; Evaluated Efficiency; Chronic Thromboembolic Pulmonary Hypertension

慢性血栓栓塞性肺动脉高压(CTEPH)是一种因肺动脉内血栓阻塞及继发血管重塑引起的疾病，主要特征为肺动脉管腔狭窄或闭塞，肺血管阻力升高，最终可导致右心衰竭，甚至死亡[1]。CTEPH病因复杂，目前临床认为与急性肺血栓栓塞未及时治愈、血栓反复发作、肺小动脉病变等有关，主要症状包括运动耐量下降、胸闷和胸痛、劳力性呼吸困难、发力等[2]。由于临床症状缺乏特异性，CTEPH的早期识别和诊断仍是临床当前面临的重要挑战。计算机断层扫描肺动脉造影(CTPA)是通过静脉注射含碘造影剂，利用CT设备对肺动脉进行高分辨率断层扫描，清晰显示肺动脉结构的无创影像学检查，当造影剂充盈血管后，可清晰显示肺动脉主干及分支的形态、血流情况，帮助识别血栓、狭窄或异常扩张等病变[3]。CTPA对CTEPH的栓塞病变部位、阻塞程度、右心结构功能评估等有较高价值，可鉴别肺血管外病变，但其对肺亚段和外周动脉的栓子敏感度有限，阴性并不能完全排除CTEPH[4]。基于此，本研究探究CTPA定量参数对CTEPH评估的效能。相关报道见下文。

1 资料与方法

1.1 一般资料 回顾性分析病例资料选自我院2022年1月至2025年1月收治的92例CTEPH患者。

纳入标准：(1)经影像学检查、右心导管检查，符合CTEPH相关诊断标准[5]；(2)均行CTPA检查；(3)年龄≥18岁；(4)临床病历资料完整。排除标准：(1)合并其他肺部疾病、心脏疾病；(2)对造影剂过敏；(3)存在急性右心衰；(4)合并恶性肿瘤；(5)影像学图片质量不佳；(6)存在认知障碍或精神疾病。选取同期100例体检健康者纳入B组。

1.2 方法

1.2.1 CTPA检查 检查设备为256层螺旋CT，检查前患者禁食4h，建立18G以上静脉通路，并训练患者摒弃确保图像无呼吸运动伪影。扫描范围从肺尖至膈肌，覆盖肺动脉至亚段肺动脉。扫描参数：管电压100~120kV，管电流采用自动调制，重建层厚0.625mm，层间距0.625mm。经高压注射器由肘前静脉注入370mgI/mL对比剂碘普罗胺注射液(优维显)，注射流速4~5mL/s，剂量60~80mL，随后注射盐水冲刷

【第一作者】张 慧，女，副主任医师，主要研究方向：胸部、腹盆部MR及CT诊断。E-mail：18637125377@163.com
【通讯作者】张 慧

30～50mL。对比剂检测方法为肺动脉主干触发，阈值100HU。扫描完成后，图像上传至工作站以多平面重建技术处理，构建心脏长轴四腔位，以轴位结合心脏长轴四腔心位的方式测量相关心血管参数。由两名经验丰富的胸部影像学诊断放射科医师评阅患者CT图像，采用双盲法，将达成一致的意见作为诊断结果，若意见不同则再次讨论达成一致。

1.2.2 资料收集 收集两组年龄、性别、体重质量指数、心率、平均肺动脉压、心输出量、CTPA定量参数[主肺动脉直径(MPAd)、室间隔角(IVSA)、右心室横径(RVtd)、右心房横径(RAtd)、右心室面积(RVa)、右心房面积(RAa)、右心室游离壁厚度(RVWT)、左心房左右径(LAlr)、左心室横径(LVtd)、左心室面积(LVa)、左心房面积(LAa)、升主动脉直径(AAd)]等资料，部分计量资料整理后转化为计数资料，统一进行比较和分析，单因素和多因素Logistic分析CTEPH诊断的独立危险因素。并绘制受试者工作(ROC)曲线分析CTPA定量参数对CTEPH的诊断效能。

1.3 统计学方法 所有资料使用SPSS 28.0进行统计分析。计量资料以均数标准差($\bar{x}\pm s$)表示，组间比较采用独立样本t检验。计数资料以例数和百分比(%)表示，采用χ^2检验。以logistic回归进行多因素分析。绘制ROC曲线分析CTPA定量参数对CTEPH的诊断效能，获得灵敏度和特异性，采用MedCalc 19.0.7软件进行ROC曲线比较，约登指数=灵敏度+特异度-1，P<0.05表示二者差异显著。

2 结 果

2.1 CTEPH患者CTPA诊断结果分析 患者间断胸闷2月，再发加重1周，伴气喘，活动耐力明显下降，肺动脉CTA增强扫描示左肺上、下动脉分支及右肺动脉主干管腔内看见条片状、点片状充盈缺损影，见图1A。VR像示右肺动脉主干、双肺动脉分支血管内均可见栓子形成，见图1B。

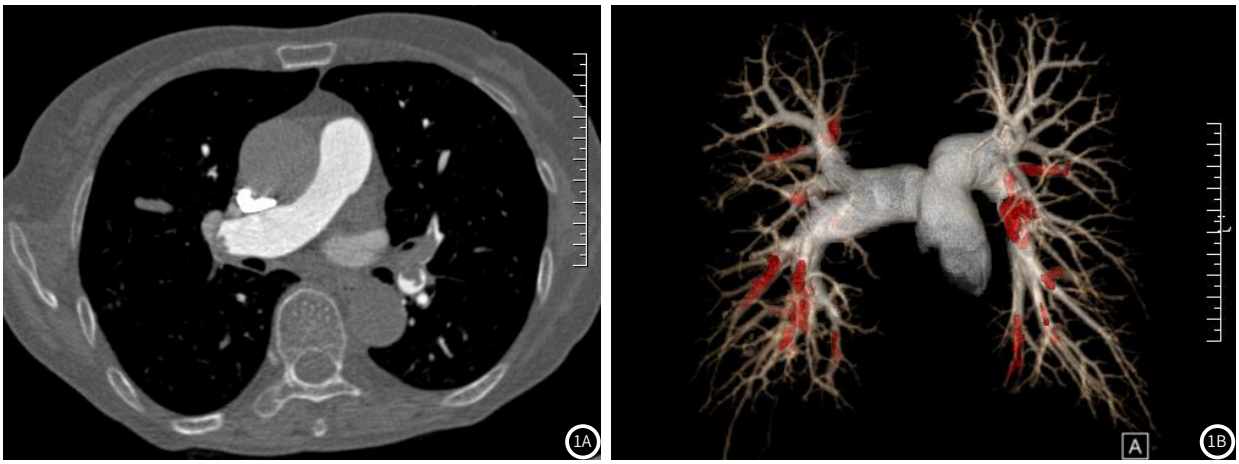

图1A～图1B CTEPH患者CTPA诊断图。

2.2 两组临床基线资料比较 A组相较B组在肺动脉舒张压、肺动脉收缩压、平均肺动脉压、MPAd、IVSA、RAtd、RVa、RAa、RVWT上更高，在心指数、心输出量上更低(P<0.05)。两组在LAlr、LVtd、LVa、LAa、AAd上比较无显著差异(P>0.05)，见表1。

2.3 CTEPH诊断的多因素logistic回归分析 将确诊CTEPH作为因变量，将CTPA定量参数MPAd、IVSA、RVtd、RAtd、RAa、RVa、RVWT作为自变量进行logistic回归分析，校正其他因素影响后发现，上述CTPA定量参数均是CTEPH诊断的独立危险因素(P<0.05)，见表2。

2.4 CTPA定量参数对CTEPH的诊断效能 ROC曲线分析显示，CTPA定量参数MPAd、IVSA、RAtd、RVtd、RVa、RAa、RVWT对CTPEH诊断的ROC曲线下面积(AUC)分别为0.797、0.781、0.634、0.801、0.814、0.789、0.737，特异度分别为75.00%、55.00%、78.00%、87.00%、92.00%、83.00%、80.00%，敏感度分别为77.20%、88.0%、88.0%、62.00%、66.30%、70.70%、57.6%，见图2、表3。

表2 CTEPH诊断的多因素logistic回归分析

因素	β	SE	Wald χ^2	OR值	P值	95%CI
MPAd	0.858	0.311	7.611	2.358	0.006	1.282~4.339
IVSA	0.902	0.400	5.085	2.465	0.024	1.125~5.398
RVtd	0.881	0.366	5.794	2.413	0.016	1.178~4.945
RAtd	0.685	0.340	4.059	1.984	0.044	1.019~3.863
RAa	0.832	0.388	4.598	2.298	0.032	1.074~4.916
RVa	0.847	0.365	5.384	2.333	0.020	1.141~4.770
RVWT	0.764	0.369	4.287	2.147	0.038	1.042~4.425

表1 两组临床基线资料比较

项目	A组(n=92)	B组(n=100)	t或χ^2	P
年龄	53.29±12.38	55.23±10.15	1.191	0.235
性别	56/46	48/52		
BMI(kg/m^2)	24.91±2.41	24.78±2.56	0.362	0.718
收缩压(mmHg)	131.17±16.12	130.58±15.53	0.258	0.797
舒张压(mmHg)	80.30±12.77	79.75±10.85	0.322	0.748
肺动脉舒张压(mmHg)	23.01±6.85	8.14±2.96	19.795	<0.001
肺动脉收缩压(mmHg)	70.60±18.12	28.03±5.91	46.206	<0.001
平均肺动脉压(mmHg)	36.19±9.61	16.95±3.88	18.456	<0.001
心输出量(L/min)	3.08±1.14	4.05±1.31	5.452	<0.001
心指数(L/(min·m^2)	1.96±0.54	2.48±0.65	6.601	<0.001
MPAd(mm)	33.68±5.91	27.04±4.86	8.530	<0.001
IVSA()	146.09±18.12	127.16±13.84	8.173	<0.001
RAtd(mm)	52.07±10.13	46.12±8.51	4.419	<0.001
RVtd(mm)	47.35±9.58	38.92±5.59	7.519	<0.001
RVa(mm^2)	29.24±9.05	20.18±6.17	8.160	<0.001
RAa(mm^2)	24.28±9.55	16.14±5.46	7.322	<0.001
RVWT(mm)	5.06±1.98	3.53±1.49	6.080	<0.001
LAlr(mm)	54.46±8.25	52.23±8.93	1.793	0.075
LVtd(mm)	37.16±7.05	39.14±7.91	1.825	0.070
LVa(mm^2)	22.39±8.29	24.51±7.01	1.918	0.057
LAa(mm^2)	16.32±5.11	17.10±4.05	1.177	0.241
AAd(mm)	31.97±4.01	31.90±5.52	0.100	0.921

表3 CTPA定量参数对CTEPH诊断效能

血清项目	AUC(95%CI)	特异度(%)	敏感度(%)	截断值
MPAd	0.797(0.734~0.860)	75.00%	77.20%	30.11mm
IVSA	0.781(0.716~0.847)	55.00%	88.0%	127.33
RAtd	0.634(0.554~0.714)	78.00%	88.0%	51.37mm
RVtd	0.801(0.737~0.866)	87.00%	62.00%	47.02mm
RVa	0.814(0.752~0.876)	92.00%	66.30%	26.02mm^2
RAa	0.789(0.721~0.857)	83.00%	70.70%	20.94mm^2
RVWT	0.737(0.667~0.808)	80.00%	57.60%	4.42mm

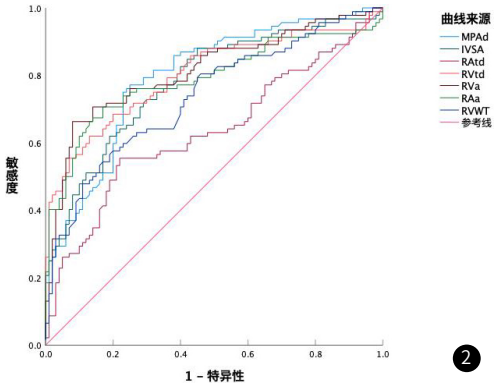

图2 CTPA定量参数对CTEPH诊断的ROC曲线分析。

3 讨 论

CTEPH被世界卫生组织归类为肺动脉高压中的第四类，是未溶解的血栓发生机化、内膜纤维性增生，近段肺血管腔狭窄甚至闭塞、远端肺重构，引起的肺动脉压力和肺血管阻力进行性增高，导致右心室肥厚、扩张，最终会造成右心衰竭甚至死亡的一类复杂的临床综合征[6-7]。

目前临床对于CTEPH的病因认知尚未完全明确，其症状和体征通常不具备特异性。临床早期确诊和评估需要借助影像学检查和右心导管检查[8]。CTPA是临床应用广泛的CT检查技术，是影像学检查手段之一。其通过注射高密度对比剂，选择性地勾勒出肺动脉及其分支，借助MPR、MIP等后处理技术，能实现对肺部血管性病变的特异性诊断，对肺动脉栓塞、肺动脉发育不良、肺动脉扩张以及肺动脉畸形等多种疾病具有较高的诊断价值[9-10]。CTPA在CTEPH的诊断中可以直接显示肺动脉内的血栓机化、血管狭窄或闭塞改变或血管壁不规则增厚等直观的形态学信息，但其对亚段以下肺动脉的机化血栓难以显示，通常需要结合肺通气灌注扫描。此外CTPA无法直接测量肺动脉压力，对CTEPH的确诊仍需要依赖右心导管检查[11]。

除血管解剖影像学征象外，CTPA也可提供多项定量参数。许文清等[12]人研究中指出CTPA测量的MPAd、RVWT、IVSA是CTEPH诊断的独立危险因素，并肯定了CTPA心血管参数在CTEPH中的诊断效能以及对右心房结构的评估价值。本研究发现A组相较B组在MPAd、IVSA、RAtd、RVtd、RVa、RAa、RVWT上更高，经多因素Logistic回顾分析发现，MPAd、IVSA、RAtd、RVtd、RVa、RAa、RVWT是CTEPH诊断的危险因素，绘制ROC曲线发现上述指标对CTEPH诊断的AUC分别为0.797、0.781、0.634、0.801、0.814、0.789、0.737。提示这些CTPA定量参数对CTEPH均有一定的诊断价值，与既往研究结果相似。推测原因是，CTEPH患者由于肺动脉内血栓形成和血管阻塞，会导致肺动脉压力升高，而血管壁在长期承受较高压力的情况下，会逐渐扩张，故而MPAd增加[13]。当CTEPH发生后，患者右心室负荷会明显增加，而右心室对于持续高负荷会产生适应性反应导致而RVtd增加，同时右心房会代偿性增厚来适应增加的容量负荷，因此RAtd会增加以增强右心房的收缩功能，帮助血液从右心房泵入右心室[14]。肺动脉高压下右心房需要更大的容量来储存血液以应对增加的心脏负荷，而右心室需要更大容量来泵血来满足心输出量的需求，因此RVa、RAa均会相应增大[15-16]。而长期压力和容量负荷下，右心室壁也会代偿性增厚，导致RVWT增加。此外右心室压力升高会导致室间隔向左心室膨出，故而IVSA增加[17]。由此可见CTPA通过测量右心相关定量参数可以反映CTEPH患者右心功能的变化，有助于CTEPH的早期确诊。然而单一定量参数指标均有其局限性，因此临床实际运用中应结合多个CTPA定量指标，以增加诊断的准确性。

综上所述，CTPA定量参数中MPAd、IVSA、RAtd、RVtd、RVa、RAa、RVWT对CTEPH均有一定诊断效能，有助于CTEPH患者的早期确诊。

参考文献

[1]杨振文,王宙明,李晟,等.慢性血栓栓塞性肺动脉高压的治疗进展[J].中国心血管杂志,2024,29(3):278-282.
[2]党国琴,李云凤,何建祯,等.慢性血栓栓塞性肺动脉高压的介入治疗及策略[J].心肺血管病杂志,2023,42(3):285-289.
[3]张伟,陆腾,杨守珍,等.CT肺血管造影对慢性血栓栓塞性肺动脉高压患者的应用价值[J].血栓与止血学,2021,27(1):85-87.
[4]孟夏培.CT肺动脉成像评价肺动脉慢性血栓栓塞性疾病的研究进展[J].实用放射学杂志,2022,38(10):1705-1707.
[5]张云霞,翟振国.《中国肺动脉高压诊断与治疗指南(2021版)》解读:慢性血栓栓塞性肺动脉高压[J].国际呼吸杂志,2022,42(5):350-354.
[6]Yang J,Madani MM,Mahmud E,et al.Evaluation and Management of Chronic Thromboembolic Pulmonary Hypertension[J].Chest,2023,164(2):490-502.
[7]Delcroix M,de Perrot M,Jaïs X,et al.Chronic thromboembolic pulmonary hypertension:realising the potential of multimodal management[J].Lancet Respir Med,2023,11(9):836-850.
[8]Mandras SA,Mehta HS,Vaidya A.Pulmonary Hypertension:A Brief Guide for Clinicians[J].Mayo Clin Proc,2020,95(9):1978-1988.
[9]Yaghoobpoor S,Fathi M,Taher HJ,et al.Computed tomography pulmonary angiography (CTPA) for the detection of pulmonary embolism (PE) among trauma patients:a systematic review and meta-analysis[J].Emerg Radiol,2024,31(4):567-580.
[10]虎义科,赵蓉,张广浩,等.256层螺旋CT肺动脉造影对肺动脉栓塞患者右心功能的评价[J].罕少疾病杂志,2022,29(3):46-47,53.
[11]Kow RY,Razali K,Low CL,et al.Bibliometric Analysis of Diagnostic Yield of CT Pulmonary Angiogram (CTPA) in the Diagnosis of Pulmonary Embolism(PE)[J].Cureus,2023,15(7):e41979.
[12]许文清,杨浩宇,刘安琪,等.基于2022欧洲指南下CT肺动脉成像参数对慢性血栓栓塞性肺动脉高压预测价值研究[J].实用放射学杂志,2024,40(7):1056-1061.
[13]王晓冬,王健,史展.CTPA评价右心功能相关参数与肺栓塞严重程度相关性研究[J].中国CT和MRI杂志,2024,22(9):57-59.
[14]郭华,符幸涛,赵蕾,等.CT肺动脉造影成像评价慢性血栓栓塞性肺动脉高压病人右心功能的价值[J].中西医结合心脑血管病杂志,2024,22(24):4606-4608.
[15]王晓光,丁祖虎,杨海波,等.肺栓塞CT肺动脉造影特征及其与右心功能的相关性研究[J].中国医学装备,2022,19(7):22-26.
[16]芮明艳,马磊.伊伐布雷定对肺动脉高压致右心功能不全伴窦性心动过速患者心功能及血流动力学的影响[J].罕少疾病杂志,2024,31(1):62-64.
[17]罗震,戴国臣,范沙丽,等.基于CTPA成像联合参数评估肺动脉高压程度的应用价值[J].医学影像学杂志,2025,35(2):43-47.

(收稿日期：2025-06-20)　(校对：姚丽娜　排版：张鸿燊)