论　著

COPD合并肺动脉高压患者HRCT特征及诊断价值分析*

康淑琴[1]　栾　立[1]　刘梦冉[2]
王　琦[1]　王　贝[1]　郭　辉[1,*]
1.新疆维吾尔自治区中医医院放射科
2.新疆大学软件学院 (新疆 乌鲁木齐 830000)

【摘要】**目的** 分析慢性阻塞性肺疾病(COPD)合并肺动脉高压(PH)患者高分辨率CT(HRCT)特征及诊断价值。**方法** 选取新疆医科大学附属中医医院2022年6月至2024年6月收住的108例COPD患者，患者均接受HRCT检查，获取主肺动脉直径(mPAD)、右肺脉直径(RPAD)、左肺动脉直径(LPAD)，计算横截面积＜5mm²血管总面积占肺截总面积百分比(%CSA＜5)。依据患者是否合并PH分为PH组和无PH(NPH)组。比较两组一般资料、HRCT相关指标特征，并分析HRCT相关指标对COPD合并PH患者的诊断价值。**结果** PH组FEV1、FEV1/FVC均小于NPH组(*P*＜0.05)；PH组mPAD、RPAD、LPAD水平均高于NPH组，%CSA＜5低于NPH组(*P*＜0.05)；多因素Logistic回归分析，结果显示，FEV1、FEV1/FVC、mPAD、RPAD、LPAD(及%CSA＜5均为COPD合并PH影响因素(*P*＜0.05)；经ROC分析显示，mPAD、RPAD、LPAD和%CSA＜5诊断COPD合并PH的AUC值分别为0.774(0.684~0.849)、0.821(0.736~0.888)、0.785(0.696~0.858)和0.738(0.645~0.818)；mPAD、RPAD、LPAD和%CSA＜5单独诊断AUC值差异无统计学意义(*P*＞0.05)；联合诊断的AUC值为0.947(0.886~0.981)，显著高于mPAD、RPAD、LPAD和%CSA＜5单独诊断(Z=3.316、3.460、3.467、4.023，*P*＜0.05)。**结论** COPD合并PH患者在HRCT中呈现mPAD、RPAD、LPAD的升高表现，%CSA＜5的降低表现，且上述指标对COPD合并PH患者具有良好的诊断价值。

【关键词】慢性阻塞性肺疾病；肺动脉高压；高分辨率CT；影像特征；诊断价值
【中图分类号】R563
【文献标识码】A
【基金项目】新疆维吾尔自治区自然科学基金青年科学基金资助项目(2022D01C812)
DOI:10.3969/j.issn.1672-5131.2026.04.022

Features and Diagnostic Value of HRCT in Patients with COPD and Pulmonary Hypertension*

KANG Shu-qin[1], LUAN Li[1], LIU Meng-ran[2], WANG Qi[1], WANG Bei[1], GUO Hui[1,*].
1.Department of Radiology, Xinjiang Uygur Autonomous Region Hospital of Traditional Chinese Medicine, Urumqi 830000, Xinjiang Uygur Autonomous region, China
2.School of Software, Xinjiang University, Urumqi 830000, Xinjiang Uygur Autonomous region, China

ABSTRACT
Objective To analyze the features and diagnostic value of high-resolution computed tomography (HRCT) in patients with chronic obstructive pulmonary disease (COPD) and pulmonary hypertension (PH). ***Methods*** A total of 108 patients with COPD who were admitted to Traditional Chinese Medicine Hospital of Xinjiang Medical University from June 2022 to June 2024 were selected. They all underwent HRCT to obtain the main pulmonary artery diameter (mPAD), right pulmonary artery diameter (RPAD) and left pulmonary artery diameter (LPAD). The percentage of cross-sectional area of vessels < 5 mm² (%CSA<5) was calculated. The patients are divided into PH group and non-PH (NPH) group. General information and HRCT related indicators were compared between the two groups. The diagnostic value of HRCT related indicators in patients with COPD and PH was analyzed. ***Results*** FEV1 and FEV1/FVC in the PH group were lower than those in the NPH group (*P*<0.05). mPAD, RPAD and LPAD in the PH group were larger than those in the NPH group, and %CSA<5 was smaller than that in the NPH group (*P*<0.05). Multivariate logistic regression analysis showed that FEV1, FEV1/FVC, mPAD, RPAD, LPAD, and %CSA<5 were influencing factors of COPD with PH (*P*<0.05). ROC curves indicated that the AUC values of mPAD, RPAD, LPAD, and %CSA<5 for diagnosing COPD with PH were 0.774 (0.684-0.849), 0.821 (0.736-0.888), 0.785 (0.696-0.858), and 0.738 (0.645-0.818), without statistically significant difference in AUC values (*P*>0.05). The AUC value of combined diagnosis was 0.947 (0.886-0.981), significantly higher than that of diagnosis using a single indicator (Z=3.316, 3.460, 3.467, 4.023, *P*<0.05). ***Conclusion*** There exist increases in mPAD, RPAD and LPAD on HRCT, and a decrease in %CSA<5 in patients with COPD and PH. These indicators have good diagnostic value for COPD with PH.
Keywords: Chronic Obstructive Pulmonary Disease; Pulmonary Hypertension; High-Resolution CT; Image Feature; Diagnostic Value

随生活环境以及空气质量的变化，近年来呼吸系统疾病的发病率逐年升高，其中慢性阻塞性肺疾病(COPD)临床发病率较高的呼吸内科疾病[1]，现该病已成为排名第三的致死疾病[2]，COPD不仅对人类有较高的致死率，其相关并发症也给予人类很多不良后果，对心脑血管、骨质疏松、内分泌系统疾病均有影像。随COPD疾病的进展，肺血管床被破坏、血管重塑等引起血管改变，可导致肺动脉高压(PH)[3]。研究表明[4]，PH是导致COPD进展为急性加重的重要因素，严重的PH可导致右心室负荷过重和衰竭，极大程度上提高了COPD患者的死亡风险。因此临床需要对COPD患者是否合并PH进行准确判断，并制定治疗方案。目前临床诊断PH的金标准为右心导管检查，但该检查方式属于有创性检查，同时无法明确及时诊断肺小血管的变化，因此在临床上使用受限[5]。CT作为临床上常用的影像学诊断方式，在肺部疾病诊断中可发挥良好价值。高分辨率CT(HRCT)可获取肺的结构形态方面的评估，还可清晰显示肺小血管的改变[6]。基于此，本研究采用HRCT对108例COPD患者进行检查，依据患者是否合并PH分组分析HRCT相关特征，探讨HRCT对COPD合并PH的诊断价值。

1 资料与方法

1.1 一般资料 选取新疆医科大学附属中医医院2022年6月至2024年6月收治的108例COPD患者。

纳入标准：(1)符合COPD诊断标准[7]，且患者处于稳定期；(2)年龄18~80岁；(3)患者在治疗前均接受肺部HRCT检查。排除标准：(1)合并恶性肿瘤者；(2)合并肺炎、肺栓塞等肺部疾病者；(3)合并心力衰竭、胸廓畸形等心脏疾病者；(4)合并重要脏器功能不全者；(5)临床资料不完整或CT图像质量不佳者。108例COPD患者依据临床症状以及超声心动图等综合检查，其中30例(27.78%)COPD患者确诊为合并PH纳入为PH组，78例(72.22%)未合并PH的患者纳入为无PH(NPH)组。

1.2 检查方法

1.2.1 一般资料收集 采用本院自拟问卷收集患者一般资料，包括性别、年龄、吸烟史、饮酒史、基础疾病等一般资料。

1.2.2 HRCT检查 所有患者均接受胸部HRCT扫描，在平静呼吸吸气末从肺尖扫描至肺底。参数：管电流300mA，管电压120kV，层厚5mm，层间距1.5mm。采用GE Healthcare Advantage工作站于纵隔窗进行测量，获取主肺动脉直径(mPAD)：在主肺

【第一作者】康淑琴，女，主治医师，主要研究方向：呼吸系统影像诊断。E-mail：woniu20240806@163.com
【通讯作者】郭　辉，男，主任医师，主要研究方向：脊柱感染影像诊断。E-mail：guohui9804@126.com

动脉分叉层面，过升主动脉中心垂直于主肺动脉长轴所做直线、右肺脉直径(RPAD)：在右肺动脉最大层面，过升主动脉中心垂直于右肺动脉长轴所做的直线、左肺动脉直径(LPAD)：在左肺动脉最大层面，过左上肺静脉中心垂直于左肺动脉长轴所做的直线。测定肺小血管横截面积：采用半自动化图像处理软件进行分析，以CT肺窗0.625mm层厚选择三个层面的图像，上、中、下肺野，具体检测步骤见参考文献[8]，总计三个层面肺总面积，计算横截面积＜5mm^{2}血管总面积占肺截总面积百分比(%CSA＜5)。上述测量均由两位高年资放射科医师进行，结果取两者平均值。

1.2.3 肺功能检查 采用肺功能测试系统测定患者肺功能，测定第1秒用力肺呼气量占预计值百分比(FEV1)，用力肺活量(FVC)，计算FEV1/FVC。

1.3 统计学处理 选用统计学软件SPSS 25.0进行处理，计数资料采用例(%)表示，比较采用χ^2检验；计量资料采用均值±标准差($\bar{x}\pm s$)表示，比较采用t检验；COPD患者合并PH的影响因素采用多因素Logistic回归分析；HRCT相关参数对COPD患者合并PH的诊断价值采用受试者工作特征曲线(ROC)分析，评估效能以曲线下面积(AUC)表示，诊断效能比较采用DeLong检验。检验水准α=0.05。

2 结 果

2.1 两组COPD患者HRCT相关参数比较 PH组mPAD、RPAD、LPAD水平均高于NPH组，%CSA＜5低于NPH组(*P*＜0.05)，见表1。

2.2 两组COPD患者其他临床资料比较 PH组FEV1、FEV1/FVC均小于NPH组(*P*＜0.05)；两组患者性别、吸烟史、饮酒史及基础疾病等一般资料比较，差异无统计学意义(*P*＜0.05)，见表2。

2.3 COPD合并PH影响因素的多因素Logistic回归分析 以COPD患者是否合并PH(无PH=0，合并PH=1)为因变量，以FEV1(连续变量)、FEV1/FVC(连续变量)、mPAD(连续变量)、RPAD(连续变量)、LPAD(连续变量)及%CSA＜5(连续变量)为协变量行多因素Logistic回归分析，结果显示，FEV1、FEV1/FVC、mPAD、RPAD、LPAD及%CSA＜5均为COPD合并PH影响因素(*P*＜0.05)，见表3。

2.4 HRCT相关参数对COPD合并PH的诊断价值 经ROC分析显示，mPAD、RPAD、LPAD和%CSA＜5诊断COPD合并PH的AUC值分别为0.774(0.684~0.849)、0.821(0.736~0.888)、0.785(0.696~0.858)和0.738(0.645~0.818)；mPAD、RPAD、LPAD和%CSA＜5单独诊断AUC值差异无统计学意义(*P*＞0.05)；联合诊断的AUC值为0.947(0.886~0.981)，显著高于mPAD、RPAD、LPAD和%CSA＜5单独诊断(Z=3.316、3.460、3.467、4.023，*P*＜0.05)，见表4，图1。

表1 两组COPD患者HRCT相关参数比较

HRCT相关参数	PH组(n=30)	NPH组(n=78)	t值	*P*值
mPAD(mm)	28.74±5.67	23.34±5.02	4.828	＜0.001
RPAD(mm)	24.33±3.08	21.34±3.19	4.404	＜0.001
LPAD(mm)	25.09±3.77	22.04±3.25	4.175	＜0.001
%CSA＜5(%)	0.52±0.14	0.64±0.11	4.695	＜0.001

表2 两组COPD患者其他临床资料比较[例(%)]

资料	PH组(n=30)	NPH组(n=78)	χ^2/t值	*P*值
性别(例)			0.345	0.557
男	17(56.67)	49(62.82)		
女	47(43.33)	29(37.18)		
年龄(岁)	64.71±7.41	65.19±6.55	0.329	0.743
吸烟史(例)			0.102	0.749
有	9(30.00)	21(26.92)		
无	21(70.00)	57(73.08)		
饮酒史			0.386	0.535
有	17(56.67)	39(50.00)		
无	13(43.33)	39(50.00)		
高血压(例)	13(43.33)	26(33.33)	0.939	0.333
高血脂(例)	8(26.67)	24(30.77)	0.175	0.676
糖尿病(例)	6(20.00)	10(12.82)	0.885	0.347
白细胞计数(×10^9/L)	6.71±1.49	6.52±1.60	0.563	0.575
FEV1(%)	46.04±14.35	56.44±15.85	3.132	0.002
FEV1/FVC(%)	51.09±11.67	57.22±9.06	2.899	0.005

表3 COPD合并PH影响因素的多因素Logistic回归分析

变量	β	SE	wald χ^2值	OR值	95%CI	*P*值
FEV1	1.324	0.615	4.635	3.758	1.126~12.546	0.031
FEV1/FVC	1.149	0.543	4.478	3.155	1.088~9.146	0.035
mPAD	1.199	0.484	6.137	3.317	1.284~8.565	0.014
RPAD	1.204	0.502	5.752	3.333	1.246~8.917	0.017
LPAD	1.286	0.519	6.140	3.618	1.308~10.007	0.014
%CSA＜5	-1.183	0.447	7.004	0.306	0.128~0.736	0.008

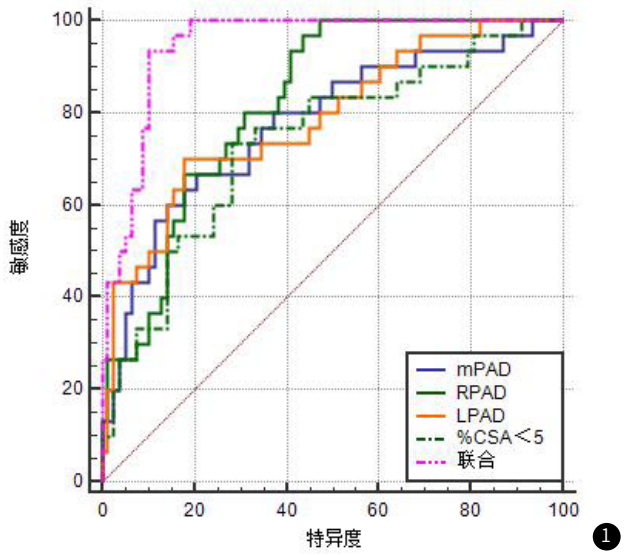

图1 HRCT相关参数对COPD合并PH诊断价值的ROC曲线

表4 HRCT相关参数对COPD合并PH的诊断价值

检测指标	AUC	Z	*P*	约登指数	cut-off	敏感度(%)	特异度(%)
mPAD	0.774(0.684~0.849)	5.191	＜0.001	0.462	＞27.0 mm	66.67	79.49
RPAD	0.821(0.736~0.888)	8.096	＜0.001	0.531	＞21.5 mm	96.67	56.41
LPAD	0.785(0.696~0.858)	5.607	＜0.001	0.521	＞24.1 mm	70.00	82.05
%CSA＜5	0.738(0.645~0.818)	4.345	＜0.001	0.451	≤0.59	73.33	71.79
联合	0.947(0.886~0.981)	22.643	＜0.001	0.831	-	93.33	89.74

3 讨　论

COPD患者具有气流受限特征，可通过预防和治疗进行改善[9]。随COPD疾病的进展，气流阻塞、肺血管结构变化、肺实质破坏等病变导致气/血比例失调，血氧分压降低，导致肺血管发生低氧性收缩、肺血管重建，进而导致PH[10]。既往研究显示[11]，即使在轻度COPD患者中仍然存在肺微血管的血流异常。而进行性的PH可导致患者右心肥厚，负荷增加，最终导致右心衰竭[12]。因此临床对COPD合并PH的诊断对治疗方案的治疗以及患者预后的改善具有重要意义。

目前临床诊断PH的方式重要包括超声心动图以及右心导管检查[13]。其中超声心动图虽具有非侵入和可重复的优势，但在测定肺动脉压力的准确性方面稍差[14]。右心导管检查是目前这诊断PH的金标准，但对患者存在一定创伤[15]。因此上述两方案在临床应用均存在一定局限性。而HRCT进而清晰显示肺部病变，显示肺小血管的结构，因此可用于诊断评估PH病变[16]。本研究结果显示，PH组FEV1、FEV1/FVC均小于NPH组；PH组患者mPAD、RPAD、LPAD均高于NPH组，%CSA＜5低于NPH组；上述结果提示，COPD合并PH患者其心功能相较于单纯COPD患者更差，同时在患者HRCT影像中可出现肺动脉以及肺小血管的变化。在多因素Logistic回归分析中显示，FEV1、FEV1/FVC、mPAD、RPAD、LPAD及%CSA＜5均为COPD合并PH影响因素；提示在剔除了驳杂因素的影响后，HRCT的相关参数指标mPAD、RPAD、LPAD及%CSA＜5均为COPD合并PH影响因素。分析上述原因，肺动脉压力的高低取决于肺血流量以及肺血管阻力的综合效应，而肺血管阻力又由肺小动脉、肺毛细血管以及肺静脉阻力构成，上述任一因素的变化或功能异常均可引起PH[17]。相较于单纯COPD患者，合并PH的患者存在动脉收缩以及复杂的动脉损害，其组织病理学特征为血管重构。肺血管重构导致血管中膜肥厚以及内膜和外膜增厚，导致管腔狭窄，最终导致肺动脉压力增大，在HRCT中表现为mPAD、RPAD、LPAD等增大[18]。而PH患者存在的肺小血管重塑以及挛缩导致肺小学馆中层平滑肌增生，导致肺小血管截面积面积减小；此外除去血管重塑，COPD患者同样存在肺气肿，肺气肿压迫毛细血管，进而导致肺毛细血管面积有所减少，进而相对肺小血管面积及数量的进一步损失，综上在HRCT中可表现为%CSA＜5减小[19]。本研究还分析了上述HRCT相关指标对COPD合并PH的诊断价值，发现mPAD、RPAD、LPAD和%CSA＜5单独诊断COPD合并PH的AUC值分别为0.774、0.821、0.785和0.738，上述指标对COPD合并PH均具有一定诊断价值，但四者之间差异并不显著，不同指标在敏感度和特异度上具由各自的优势。进而本研究分析上述指标联合诊断发现，联合诊断的AUC值为0.947(0.886~0.981)，且经检验发现联合诊断的AUC显著高于mPAD、RPAD、LPAD和%CSA＜5单独诊断；上述结果表明，HRCT多指标联合诊断COPD合并PH具有最佳的效能，临床上应推荐采用HRCT检查并结合多参数进行诊断以实现最佳的效果。

综上所述，相较于单纯COPD患者，COPD合并PH患者在HRCT检查下可呈现mPAD、RPAD、LPAD上升，%CSA＜5下降现象，且上述指标与COPD患者发生PH存在密切关联，可作为COPD合并PH的良好诊断指标。

参考文献

[1]席冰洁,龚晓露,许欣.异丙托溴铵联合布地奈德可改善COPD急性加重期患者肺功能和全身免疫炎性反应指数的影响[J].罕少疾病杂志,2024,31(5):42-44.

[2]夏晓玲,张艳.多索茶碱联合桉柠蒎治疗慢性阻塞性肺疾病急性发作期的疗效及对TLR4-MyD88通路的调控[J].西北药学杂志,2020,35(6):911-914.

[3]张青,熊伟,刘明,等.联合测定血浆miRNA-19b及红细胞分布宽度在COPD相关肺动脉高压中的临床价值[J].中国老年学杂志,2023,43(15):3667-3669.

[4]李淑芬,李乐雯,官碧琪,等.AECOPD合并肺动脉高压患者动脉血气分析指标、BNP及PCT、D-D变化[J].湖南师范大学学报(医学版),2022,19(3):105-108.

[5]江丽莎,彭伟清,陈志明.低剂量胸部CT扫描对慢性阻塞性肺疾病相关性肺动脉高压的诊断价值研究[J].中国CT和MRI杂志,2022,20(3):36-39.

[6]刘树荣,孙培培,侯学静,等.肺结核患者肺间质性病变的HRCT征象特点及其影像学疗效的观察[J].临床肺科杂志,2022,27(9):1421-1424.

[7]中华医学会呼吸病学分会慢性阻塞性肺疾病学组,中国医师协会呼吸医师分会慢性阻塞性肺疾病工作委员会.慢性阻塞性肺疾病诊治指南(2021年修订版)[J].中华结核和呼吸杂志,2021,44(3):170-205.

[8]廖艺璇,王晓华,白宇,等.高分辨率CT肺血管指标评估COPD患者肺动脉高压的临床意义[J].国际呼吸杂志,2018,38(7):502-509.

[9]谭春苗,姜芬,王小环,等.多组分运动训练方案对老年COPD病人四肢骨骼肌功能的影响[J].护理研究,2023,37(22):4106-4110.

[10]张育泉,程义局,杜娟,等.外周血NLRP3mRNA、NF-κB、PCT水平与COPD患者肺功能及肺动脉高压的关系[J].贵州医科大学学报,2023,48(6):696-701,709.

[11]王欣宇,马晶晶,贾睿奕,等.COPD并发肺动脉高压患者血清OPG水平的变化及临床意义[J].西部医学,2023,38(1):121-124,129.

[12]王世福,欧宗兴,符沙沙.老年COPD相关肺动脉高压病人血管活性肠肽水平及其与高凝、低氧状态和血管内皮功能的相关性[J].实用老年医学,2023,37(9):907-910,924.

[13]张爱华,李文.慢性肾脏病与肺动脉高压的诊断和治疗[J].肾脏病与透析肾移植杂志,2023,32(2):149-150.

[14]张杰,李长栓,秦博,等.心电图Q-T间期联合超声心动图对肺动脉高压的诊断价值及其与疾病严重程度的相关性[J].中国循证心血管医学杂志,2024,16(2):149-152,158.

[15]李薇薇,赵颖,孙嘉康,等.经胸超声心动图和右心导管检测评估肺动脉高压患者血流动力学参数的比较[J].中国循证心血管医学杂志,2021,13(6):719-721,737.

[16]曾绮娴,罗勤,赵青,等.肺纤维化合并肺气肿综合征并发肺动脉高压患者的临床特征分析[J].中国循环杂志,2020,35(10):1000-1005.

[17]唐春冬,周文武,张芝云,等.COPD患者血清炎症细胞因子水平与肺动脉压力的相关性[J].国际呼吸杂志,2022,42(18):1376-1381.

[18]盖祥云,赵恩麒,何彦峰,等.改善肺动脉高压中肺血管重构治疗策略的研究进展[J].中国药理学通报,2022,38(11):1612-1616.

[19]徐承啸,张月,张宁,等.CT肺小血管定量参数评估不同类型肺动脉高压的应用研究[J].南京医科大学学报(自然科学版),2024,44(6):832-837.

(收稿日期：2024-11-11)　(校对：姚丽娜　排版：张鸿燊)