论 著

联合影像病理特征预测乳腺癌腋窝淋巴结状态的研究*

董萱萱 谭 湘 张 林*
石河子大学第一附属医院影像中心
(新疆 石河子 832000)

【摘要】**目的** 基于乳腺癌患者的术前影像病理特征构建模型以评估腋窝淋巴结状态。**方法** 回顾性纳入2021年10月至2024年10月共367例乳腺癌患者的临床影像特征，根据病理结果分为腋窝淋巴结未转移组218例和转移组149例，比较两组间临床特征、病理指标和原发病灶及腋窝淋巴结的MRI图像特征的差异，采用二元 Logistic 回归分析筛选与腋窝淋巴结转移相关的独立危险因素，以此构建列线图预测模型，用受试者工作特征(ROC)曲线评估该模型的预测效能。**结果** 两组间 cT分期、Ki-67、间质脉管癌栓(LVI)以及MRI图像特征[肿瘤位置、多灶性、最大径、形态、边缘、强化特征、早期强化率(SER)、瘤周粗大血管(TVBs)、BI-RADS分级、淋巴结ADC值]特征的比较，差异均有统计学意义(均P＜0.05)。二元Logistic回归分析表明：Ki-67、LVI、多灶性、肿瘤边缘、ADC-ALN值是与乳腺癌腋窝淋巴结转移相关的独立危险因素(OR = 3.877、3.927、2.407、2.132、18.936，均P＜0.05)，以此构建列线图模型，通过ROC曲线对其效能进行评价，AUC为0.829(95%CI: 0.784-0.873),敏感性和特异性分别为80.3%和73.9%。**结论** 利用术前多个影像病理特征建立的列线图模型，可较好地预测乳腺癌腋窝淋巴结状态，为临床医师提供参考。

【关键词】乳腺癌；腋窝淋巴结；磁共振成像；预测模型
【中图分类号】R445.2；R737.9
【文献标识码】A
【基金项目】新疆兵团科技计划项目(2023ZD014)
DOI:10.3969/j.issn.1672-5131.2026.04.026

Combining Imaging Pathological Features to Predict Axillary Lymph Node Status in Breast Cancer*

DONG Xuan-xuan, TAN Xiang, ZHANG Lin*.
Department of Radiology, The First Affiliated Hospital of Shihezi University, Shihezi 832000, Xinjiang Uygur Autonomous Region, China

ABSTRACT
Objective Constructing a model to assess axillary lymph node status based on imaging pathological features of breast cancer patients. ***Methods*** 367 breast cancer patients were retrospectively analysed from October 2021 to October 2024, and were divided into axillary lymph node non-metastasis group (n=218) and metastasis group (n=149) according to the pathological results, and compared the differences in clinical features, pathological indexes, and MRI image features of primary lesions and axillary lymph nodes between the two groups, the independent risk factors associated with axillary lymph node metastasis were screened by binary logistic regression analysis, and a nomogram prediction model was constructed,the predictive efficacy of the model was evaluated by receiver operating characteristic(ROC)curve. ***Results*** Comparison of cT stage, Ki-67, lymphovascular invasion (LVI), and MRI image features [tumour location, number, maximum diameter, shape, margins, enhancement features, early signal enhancement ratio (SER), peritumoral thick blood vessels (TBVs), BI-RADS grade, and ADC value of lymph nodes] features between the two groups showed statistically significant differences (all P<0.05). Binary logistic regression analysis showed that Ki-67, LVI, tumour number, margins, and ADC-ALN values were independent risk factors associated with axillary lymph node metastasis of breast cancer(OR = 3.877, 3.927, 2.407, 2.132, 18.936, all P<0.05), and this was used to construct a nomogram model, and its efficacy was evaluated by a ROC curve, with an AUC of 0.829 (95% CI: 0.784-0.873), and the sensitivity and specificity were 80.3% and 73.9%, respectively. ***Conclusion*** The nomogram model established using multiple preoperative imaging pathological features can better predict the ALN status of breast cancer and provide reference for clinicians.
Keywords: Breast Cancer; Axillary Lymph Nodes; Magnetic Resonance Imaging; Prediction Model

据2020年GLOBOCAN数据显示，全球女性乳腺癌已超过肺癌，2020年约有230万新发病例(11.7%)，位列全球之最[1-2]。腋窝淋巴结 (axillary lymph nodes, ALN) 的状态是决定患者预后、治疗决策和总生存率的关键因素[3]。目前依赖于前哨淋巴结活检和腋窝淋巴结清扫以明确诊断，但其假阴性率约为8.4%，且这一有创性操作可能会增加并发症风险、导致过度治疗等[4]。磁共振成像(magnetic resonance imaging, MRI)以高软组织分辨率、多方位、多序列、无辐射等优点，可以获得原发病灶及ALN的定性、定量特征[5]。因此，本研究旨在探讨整合乳腺癌患者的临床病理学特性、原发肿瘤灶以及腋窝淋巴结的影像学特征，以评估其在预测腋窝淋巴结病理状态上的效用，进而为制定个性化的腋窝治疗方案提供科学依据。

1 资料与方法

1.1 一般资料 回顾性纳入2021年10月至2024年10月在石河子大学第一附属医院通过手术病理确诊为原发性乳腺癌患者的临床影像资料。

纳入标准：(1)均术前行MRI检查；(2)均有ALN病理结果；(3)单发肿块型病灶或多发肿块选最大者；(4)术前未接受任何放疗、化学治疗。排除标准：(1)临床、病理及影像资料不全；(2)做MRI之前已经行乳腺癌治疗；(3)MRI检查中未发现明显乳腺结节肿块的患者；(4)合并其他肿瘤或乳腺癌复发、远处转移。本研究总共纳入367例患者，根据ALN的病理结果分为未转移组和转移组。本研究经石河子大学第一附属医院医学伦理委员会批准(KJ2023-328-01)，所有患者均于术前签署知情同意书。

1.2 MRI检查及方法 使用美国GE 3.0T(Discovery MR750)核磁扫描仪和8通道乳腺专用线圈进行扫描。DCE序列扫描参数：TR 4.2 ms，TE 2.1 ms，FOV 213 mm，矩阵372×256，层厚 1.4mm，层数 112，反转角 12°，激励次数 1。先行4期平扫，用高压注射器经肘静脉注射0.2ml/kg对比剂钆喷酸葡胺(马根维显, 德国拜耳先灵)，速率为2ml/s，后以相同速率注射20ml生理盐水进行冲洗，注射同时开始连续采集10期增强图像，每期60s。待图像扫描完成，在后处理工作站(GE ADW 4.6)中，标记所发现每个肿块的TIC(time signal intensity curve)曲线，将所有图像以DICOM格式存储在工作站。由具有7年以上乳腺MRI诊断经验的放射科医师进行原发病灶及腋窝淋巴结的影像诊断。

1.3 临床影像特征 收集入组患者的基本临床特征，包括年龄、cT分期、孕激素受体(PR)、雌激素受体(ER)、人类表皮生长因子受体2(HER-2)、抗原Ki-67、病理分级、间质脉管癌栓状态(lymphovascular invasion, LVI)等；ER、PR表达分为阴性组和阳性组，Ki-67表达根据14%分为低(≤14%)和高(＞14%)表达组。通过免疫组织化学

【第一作者】董萱萱，女，硕士研究生，主要研究方向：乳腺癌相关。E-mail：2931912949@qq.com
【通讯作者】张 林，男，主任医师，主要研究方向：肿瘤影像诊断。E-mail：zhang123ct@sina.com

(immunohistochemistry IHC)和荧光原位杂交 (FISH) 证实 HER-2状态[6]。影像特征包括乳腺腺体类型(breast fibroglandular tissue, FGT)、背景实质强化(background parenchymal enhancement, BPE)、肿块位置、最大径、强化特征、肿块形态、肿瘤边缘、TIC类型、肿块ADC值、早期强化率(early signal enhancement ratio, SER)、瘤周粗大血管(peritumoral thick blood vessels, TBVs)、BI-RADS分级、ALN纵横比及淋巴结ADC值(ADC-ALN)等。

1.4 统计学分析 使用SPSS 25.0和R studio 4.4.0软件进行统计分析。对于连续型变量，我们根据其分布特性，分别采用均值±标准差(±)或中位数及四分位数间距[M(Q_1,Q_3)]的形式进行描述，并通过t检验或Mann-Whitney U检验进行差异性分析。对于分类变量，我们则使用频率(百分比)的形式进行描述，并借助卡方检验或Fisher精确检验进行统计分析。采用二元Logistic回归分析多个因素对预测乳腺癌ALN转移的影响，以P＜0.05为差异有统计学意义，并构建列线图，以受试者工作特征(receiver operating characteristic, ROC)曲线评价模型效能。

2 结　果

2.1 两组患者间临床、病理、影像特征比较 入组367例患者，年龄范围为24-85岁，淋巴结未转移组218例, 转移组149例，两组间年龄无统计学意义(Z = -1.179, P=0.238)。乳腺癌原发灶病理结果分布见图1。本研究共纳入26个潜在与乳腺癌ALN转移相关的因素, 通过单因素分析，发现cT分期、Ki-67、LVI、肿瘤位置、多灶性、最大径、肿瘤形态、边缘、强化特征、SER、TBVs、BI-RADS分级、ADC-ALN值的差异具有统计学意义(P＜0.05)。

2.2 二元Logistic回归分析 将组间比较有统计学意义(P＜0.05)的变量纳入多因素逐步Logistic回归分析，结果显示：Ki-67、LVI、多灶性、肿瘤边缘、ADC-ALN值是腋窝淋巴结阳性的独立危险因素(OR=3.877、3.927、2.407、2.132、18.936，均P＜0.05)，见表1、图2。

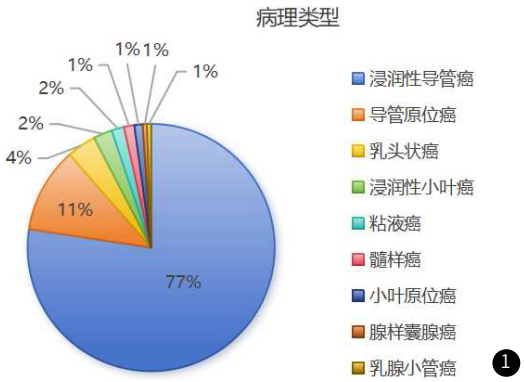

图1 乳腺癌原发病灶病理类型分布

表1 预测腋窝淋巴结转移的多因素二元Logistic回归分析

变量	β	Wald	P	OR	95%CI
Ki-67	1.355	12.460	＜0.001	3.877	1.827-8.226
LVI	1.368	19.779	＜0.001	3.927	2.149-7.716
多灶性	0.879	7.108	0.008	2.407	1.262-4.592
肿瘤边缘	0.757	9.354	0.002	2.132	1.312-3.462
ADC-ALN	4.779	31.669	＜0.001	18.936	12.518-28.208
常量	-6.472	48.924	＜0.001	0.002	

2.3 列线图模型的构建及验证 将二元Logistic回归分析中有统计学意义的特征纳入以构建预测乳腺癌患者发生腋窝淋巴结转移的列线图模型，见图3。通过将每一个特征对应的分数相加，可以预测患者发生ALN转移的概率。采用ROC曲线来评价其效能，曲线下面积(AUC)为0.829(95%CI: 0.784-0.873)，当截断值取0.383时，对应敏感性和特异性为80.3%和73.9%，见图4。

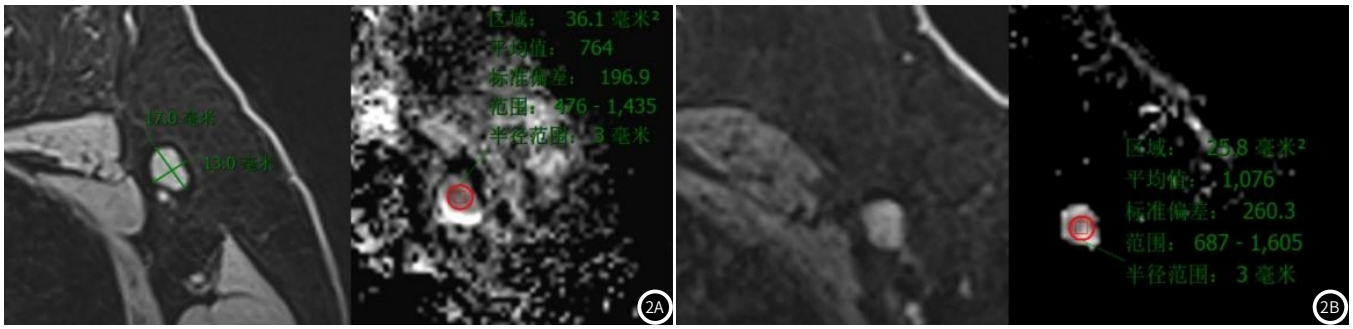

图2 腋窝淋巴结MRI图像。2A: 腋窝淋巴结转移，ADC-ALN值为0.76×10^{-3}mm^2/S；2B: 腋窝淋巴结未转移，ADC-ALN值为1.08×10^{-3}mm^2/S。

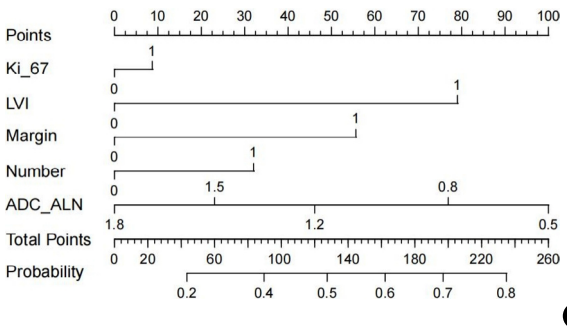

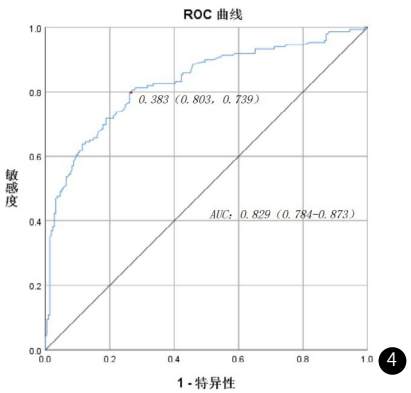

图3 腋窝淋巴结状态列线图预测模型。LVI: 间质脉管癌栓状态；Margin: 肿瘤边缘；Number: 多灶性，肿块数目；ADC-ALN: 增大的腋窝淋巴结ADC值。

图4 腋窝淋巴结状态列线图预测模型的ROC曲线。

3 讨 论

术前准确评估腋窝淋巴结的状态对于乳腺癌的分期、治疗方案选择及预后评估至关重要[7]。因此，本研究将临床病理指标、乳腺原发病灶及ALN相关影像特征联合构建模型以评估ALN状态，这可能有助于临床医生为术前乳腺癌患者手术方式的选择及预后的判断提供参考依据，从而减少术后并发症并提高乳腺癌患者的远期生存率。

本研究发现，淋巴结ADC值与预测ALN转移之间存在高度相关性(OR=18.936, 95%CI: 12.518-28.208)，且截断值为0.935。表观扩散系数(Apparent Diffusion Coefficient, ADC)是基于DWI序列不同b值通过计算得出的定量特征，能够实现对肿瘤细胞数量和灌注情况的定量分析，进而对病变特征进行有效评估[8]。具体而言，当癌细胞增殖和侵袭能力强时，病灶内的水分子运动会相应减弱，导致ADC值降低，则更能反应ALN的阳性状态[9-10]。宋[11]等的研究也表明，ADC值在乳腺肿块良恶性鉴别诊断中具有重要的意义。LVI被视为一种潜在性转移征象，其出现通常与肿瘤组织向周围乳腺正常组织的浸润相关，是恶性程度较高的乳腺癌的指标之一，被认为是ALN转移的前期阶段[12-13]。如Shiino S[14]和Chen[15]等研究结果显示，LVI阳性与腋窝淋巴结转移密切相关，这进一步说明LVI可能是ALN转移进展的关键步骤。Ki-67蛋白是肿瘤侵袭性和增殖的既定标志物，其水平越高，说明处于分裂阶段的细胞越多，细胞分裂越活跃，反映肿瘤增殖越快、越具有侵袭性，更容易发生转移[16]。李娜等[17]的研究得出，较高水平的Ki-67与三阴性乳腺癌新辅助化疗的不良结果有高度的相关性。病灶边缘毛刺是预测ALN转移的特征，与Yi等[18]研究结论一致。这提示癌细胞浸润周边间质，产生肿瘤-基质相互作用，伴有胶原纤维的增生，其增生程度越高，越有利于癌细胞快速增殖并发生淋巴结转移[19]。多灶性也与腋窝淋巴结转移存在相关性,与ALN未转移组相比较，转移组的多灶性率更高，约为54.8%。乳腺癌的多灶性是指同侧乳腺的多个同时发生的病灶，一项关于多灶性乳腺癌预后的meta分析显示，与单灶性乳腺癌相比，多灶性乳腺癌患者死亡率略高，容易出现肿瘤复发和转移[20]。

本研究还存在以下局限性：(1)是一项单中心、回顾性研究，可能存在选择偏移；(2)乳腺癌原发病灶的病理类型分布不均，浸润性导管癌占比最多，可能存在病理上的偏移；(3)只将ALN状态分为阴性组和阳性组，现已提出腋窝淋巴结负荷[21-22]这一概念，对于ALN阳性患者，根据转移数目分为不同的亚组，从而实行不同的治疗方法，这将是我们下一步的研究方向。

综上所述，基于术前Ki-67、LVI、多灶性、肿瘤边缘、ADC-ALN值等特征建立的列线图模型，可较好地预测乳腺癌腋窝淋巴状态，为临床医师提供参考。

参考文献

[1]Sung H,Ferlay J,Siegel R L,et al.Global cancer statistics 2020:GLOBOCAN estimates of incidence and mortality worldwide for 36 cancers in 185 countries[J].CA:A Cancer Journal for Clinicians,2021,71(3):209-249.

[2]Siegel R L,Miller K D,Fuchs H E,et al.Cancer statistics,2022[J].CA:A Cancer Journal for Clinicians,2022,72(1):7-33.

[3]Galimberti V,Cole B F,Viale G,et al.Axillary dissection versus no axillary dissection in patients with breast cancer and sentinel-node micrometastases (IBCSG 23-01):10-year follow-up of a randomised,controlled phase 3 trial[J].The Lancet Oncology,2018,19(10):1385-1393.

[4]Chang JY,Wang W,Shen JL,et al.Impact of sentinel lymph node biopsy through the axillary cribriform fascia approach on intraoperative indicators and postoperative complications[J].Updates Surg,2023,75(3):757-767.

[5]Mann R M,Kuhl C K,Moy L.Contrast-enhanced MRI for breast cancer screening[J].Journal of Magnetic Resonance Imaging:JMRI,2019,50(2):377-390.

[6]Wolff A C,Hammond M E H,Allison K H,et al.Human epidermal growth factor receptor 2 testing in breast cancer:american society of clinical oncology/college of american pathologists clinical practice guideline focused update[J].Journal of Clinical Oncology:Official Journal of the American Society of Clinical Oncology,2018,36(20):2105-2122.

[7]Chang JM, Leung JWT, Moy L, et al.Axillary nodal evaluation in breast cancer: state of the art[J].Radiology,2020,295(3):500-51.

[8]王浩宇,石文达,赵晓彬,等.乳腺X线征象、ADC值联合血清CA125、CEA水平预测乳腺癌新辅助化疗后腋窝淋巴结病理状态的价值[J].放射学实践,2024,39(9):1178-1183.

[9]梁春雨,马伶玉,徐志渊,等.磁共振成像(MRI)及肿瘤分子标记物对乳腺癌新辅助化疗腋窝淋巴结疗效的评估与预测[J].中国CT和MRI杂志,2022,20(3):67-70.

[10]赵元艳,史纲,谢录玲,等.ADC值联合DCE-MRI定量参数Kep、Ktrans对乳腺癌新辅助化疗疗效的预测价值[J].罕少疾病杂志,2025,32(10):60-62,68.

[11]宋美娜,何花,王志军,孙杰,宋江,高娜.集成磁共振和扩散加权成像多定参数联合DISCO的列线图预测BI-RADS 4类乳腺肿块性病变良恶性的价值[J].中国医学影像学志,2023,31(10):1035-1042.

[12]Matsubayashi R,Matsuo Y,Edakuni G,et al.Breast masses with peripheral rim enhancement on dynamic contrast-enhanced MR images:correlation of MR findings with histologic features and expression of growth factors[J].Radiology,2020,217(3):841-8.

[13]张俊杰,崔艳芬,杨晓棠, 等.术前乳腺MRI 联合腋窝超声预测乳腺浸润性导管癌脉管侵犯[J].中华放射学杂志,2023,57(1): 60-66.

[14]Shiino S,Matsuzaki J,Shimomura A,et al.Serum miRNA-based Prediction of Axillary Lymph Node Metastasis in Breast Cancer[J].Clin Cancer Res,2019,25(6):1817-1827.

[15]Chen H,Meng X,Hao X,et al.Correlation Analysis of Pathological Features and Axillary Lymph Node Metastasis in Patients with Invasive Breast Cancer[J].J Immunol Res,2022,2022:7150304.

[16]Abuhadra N,Sun R,Yam C,et al.Predictive roles of baseline stromal tumor-infiltrating lymphocytes and Ki-67 in pathologic complete response in an early-stage triple-negative breast cancer prospective trial[J].Cancers,2023,15(13):3275.

[17]李娜,钱雨,齐修竹,等.超声联合Ki-67早期预测三阴性乳腺癌新辅助化疗后病理完全缓解的临床价值[J].中华超声影像学杂志,2023,32(12):1070-1075.

[18]Yi CB,Ding ZY,Deng J,et al.Combining the ultrasound features of primary tumor and axillary lymph nodes can reduce false-negative rate during the prediction of high axillary node burden in BI-RADS category 4 or 5 breast cancer lesions[J].Ultrasound Med Biol,2020,46(8):1941-1948.

[19]孙芳,杨智,许永波,等.超声特征联合免疫组化构建列线图预测早期乳腺癌前哨淋巴结转移[J].中国超声医学杂志,2022,38(2):146-150.

[20]Zhang Y,Liu F,Gao Q,et al.Comparing the outcome between multifocal breast cancer and unifocal breast cancer:A systematic review and meta-analysis[J].Front Oncol,2022,12:1042789.

[21]Chen W,Lin G,Kong C,et al.Non-invasive prediction model of axillary lymph node status in patients with early-stage breast cancer:a feasibility study based on dynamic contrast-enhanced-MRI radiomics[J].British Journal of Radiology,2024,97(1154):439-450.

[22]Ngai V,Tai J C J,Taj S,et al.Non-invasive predictors of axillary lymph node burden in breast cancer:a single-institution retrospective analysis[J].Breast Cancer Research and Treatment,2022,195(2):161-169.

(收稿日期：2024-12-23)
(校对：姚丽娜 排版：张鸿燊)