论 著

乳腺化生性癌的临床与影像特征研究*

马佳琪[1] 梁秀芬[1] 王云梅[2,*]
韩丕华[3]
1.陕西省肿瘤医院放射科
2.陕西省肿瘤医院肿瘤内科
3.陕西省肿瘤医院乳腺科 (陕西 西安 710061)

【摘要】**目的** 研究乳腺化生性癌的临床、影像特征，提高乳腺化生性癌影像诊断水平。**方法** 收集2020年3月至2024年7月我院经病理学诊断证实的乳腺化生性癌共19例，回顾性研究患者的临床、乳腺X线、乳腺MRI特征。所有患者均在手术及新辅助治疗前进行完善的影像学检查。**结果** 全组患者年龄偏大，中位年龄56岁(范围34-77岁)，18例可触及肿块， 且肿块范围较大，中位直径为4.5cm (范围1.2-13cm)，病理包括伴有异源性间质分化的化生性癌6例，鳞状细胞癌6例，梭形细胞癌1例，混合型化生癌5例(2例合并腋窝淋巴结转移)，低级别腺鳞癌1例。 影像学均以肿块为主要征象，多数肿块形态不规则，边缘模糊或呈分叶状、毛刺样。X线仅6例合并少量微钙化。MRI呈T1较低T2高信号，DWI均弥散受限，DCE-MRI以不均质及环状肿块样强化为主，3例混合型化生性癌合并非肿块样强化，TIC曲线以Ⅲ居多，其次为Ⅱ型。**结论** 乳腺化生性癌的临床及影像学表现具有一定特异性，综合临床与影像有助于术前诊断，为治疗提供一定的依据。

【关键词】乳腺化生性癌；乳腺X线摄影；乳腺断层摄影；磁共振成像
【中图分类号】R737.9；R445.2
【文献标识码】A
【基金项目】陕西省自然科学基金面上项目(2023-JC-YB-828)；陕西省西安市科技局项目(23YXYJ0156)
DOI:10.3969/j.issn.1672-5131.2026.04.028

The Clinical Characteristics and Imaging Features Study of Metaplastic Breast Carcinoma*

MA Jia-qi[1], LIANG Xiu-fen[1], WANG Yun-mei[2,*], HAN Pi-hua[3].
1.Department of Radiology, Shaanxi Provincial Cancer Hospital, Xi'an710061, Shaanxi Province, China
2.Department of Medical Oncology, Shaanxi Provincial Cancer Hospital, Xi'an 710061, Shaanxi Province, China
3.Department of Breast Cancer, Shaanxi Provincial Cancer Hospital, Xi'an710061, Shaanxi Province, China

ABSTRACT
Objective This study aimed to improve the level of imaging diagnosis for metaplastic breast cancer(MBC) by by analyzing the clinical characteristics and imaging features. ***Methods*** A retrospective analysis of the detailed clinical data and imaging characteristics of 19 MBC patientes with histologically confirmed MBC from March 2020 to July 2024 in our hospital. All patients underwent comprehensive imaging examinations before surgery and neoadjuvant therapy. ***Results*** The age of the patients is relatively high in our group, with a median age of 56 years (range 34-77). There were 18 patients with palpable masses, and the masses were relatively large, with a median diameter of 4.5 cm (range 1.2-13 cm). There were 6 metaplastic carcinoma with heterologous stromal differentiation, 6 squamous cell carcinoma, 1 spindle cell carcinoma, and 5 mixed-type metaplastic carcinoma (2 cases with axillary lymph node metastasis), and 1low-grade adenosquamous carcinoma. The mass is the most prominent imaging feature of MBC, and most of the masses appear with irregular shapes, blurred, lobulated or spiculated edge. Only 6 cases show a small amount of microcalcification on mammography. On MRI, the MBC mass shows hypointense T1 and high T2 signals,and diffusion restriction on diffusion weighted images (DWI) in all cases. The heterogeneous and ring-like mass enhancement are significant findings on Dynamic contrast-enhanced MRI (DCE-MRI), but additional non-mass enhancement was observed in 3 cases of mixed-type metaplastic carcinoma. The time-intensity curve (TIC) was mostly type III, followed by type II. ***Conclusion*** The clinical and imaging findings of MBC are specific to a certain extent.The comprehensive integration of clinical and imaging characteristics can improve to preoperative diagnosis and provide a basis for treatment.
Keywords: Metaplastic Breast Carcinoma; Mammography; Digital Breast Tomosynthesis; Dynamic Contrast-enhanced MRI

化生性乳腺癌(metaplastic breast carcinoma, MBC)是一种罕见的浸润性乳腺癌亚型，占所有乳腺癌的不到1%[1]。与常见的非特殊浸润性乳腺癌相比，MBC组织侵袭性强，患者预后较差，易于出现复发及远处转移[2-3]。MBC的影像学报道较缺乏，且以个案分析为主。然而，影像学对恶性肿瘤的诊断、治疗、管理十分重要。因此，笔者对一组MBC的影像学特征及临床病理特征进行对照分析，以提高对此类疾病的综合认识及影像诊断水平。

1 资料与方法

1.1 一般资料 本研究经陕西省肿瘤医院伦理委员会批准。回顾性收集陕西省肿瘤医院2020年3月至2024年7月的乳腺化生性癌共19例。纳入标准包括：(1)患者临床治疗前在我院行乳腺X线摄影、乳腺磁共振(magnetic resonance imaging, MRI)平扫及动态增强扫描(dynamic contrast-enhanced MRI, DCE-MRI)，影像资料完善；(2)病理由新辅助化疗前进行穿刺活检或外科手术获取组织，诊断明确。

1.2 影像学资料 乳腺X线摄影使用美国Hologic Selenia Dimensions全视野数字化乳腺X线断层摄影系统进行双乳头尾位(cranial-caudal, CC)及内外斜位(medial-lateraloblique, MLO)摄片，部分患者加拍侧位片。一次压迫完成 2D+3D检查，先获得 FFDM 图像,而后球管在-7. 5°~ +7. 5° 之间旋转，获得1组层厚1 mm的乳腺断层摄影(digital breast tomosynthesis, DBT)图像。MRI设备为3.0-T MRI(siemens, magnetom Skyra)。患者俯卧位头先进，身体及双肩平放于检查床上，双臂前举，双乳自然悬垂于乳腺线圈内扫描。MRI平扫序列为轴位T1WI/FSE，T2WI-STIR，扫描参数为：TR 260ms/3770ms，TE 2.5ms /70ms，层厚4mm，层间距1mm，FOV 360×360mm。动态增强扫描(dynamic contrast enhanced MRI, DCE-MRI)采用快速小角度激发三位动态序列脂肪抑制T1WI轴位扫描，共6期，使用高压注射器经肘前静脉以2~3 mL/s注射钆喷酸葡胺(Gd-DTPA，康臣)，剂量0.2 mL/kg，注射完后以相同速率注入15 mL生理盐水冲管。DCE-MR扫描参数：TR 4.5ms，TE 1.69ms，FOV 360×360mm，层厚1.5mm，层间距0.3mm，矩阵448×524。由2名影像医师(乳腺影像诊断经验分别为13年、35年)对X线及MRI进行分析(X线评估以DBT影像为主)，依据美国放射学院(American college of radiology, ACR)2013 版乳腺影像报告与数据系统(Breast Imaging Reporting and Data System, BI-RADS)[4-5]分别做出诊断。

【第一作者】马佳琪，女，副主任医师，主要研究方向：女性乳腺疾病影像学诊断。E-mail：379652968@qq.com
【通讯作者】王云梅，女，副主任医师，主要研究方向：恶性肿瘤内科诊治。E-mail：onco_yunmei@163.com

2 结　果

2.1 临床及病理结果 所有患者均为女性，年龄范围34~77岁，年龄中位数为56岁，包括34~40岁2人，41~50岁3人，51~60岁9人，61~77岁5人。体检经乳腺X线检出乳房内肿块1例，因触及乳腺肿块就诊者18人(其中1例肿块巨大并破溃，1例合并同侧腋窝淋巴结肿大)，病程为1周至1年不等。全组中2例既往一侧乳腺癌乳房切除术后(3年、4年)，1例有乳腺癌家族史，余病史无特殊。病变均位于单侧乳腺，左乳8例，右乳11例。肿块直径范围1.2~13cm，中位直径为4.5cm。全组病理诊断明确，其中5例患者经由核心针多点穿刺活检诊断，继而行新辅助化疗、手术治疗，14例患者在完成影像学评估后行外科手术明确病理，手术方式包括单纯乳房切除术(含前哨淋巴结活检术)9例，乳房改良根治术5例。病理结果包括：伴有异源性间质分化的化生性癌6例，鳞状细胞癌6例(Ⅰ级2例，2级4例)，梭形细胞癌1例，混合型化生癌5例(均混合非特殊浸润性癌成分，其中2例合并腋窝淋巴结转移)，低级别腺鳞癌1例。 14例患者雌激素受体(estrogen receptor, ER)、孕激素受体(progesterone receptor, PR)、人表皮生长因子受体2(human epidermal growth factor receptor 2, Her-2)均为阴性，5例混合型化生性癌的化生成分ER、PR、Her-2均为阴性，非特殊浸润性癌成分ER阴性1例、弱阳3例，强阳1例，PR弱阳2例、强阳3例，Her-2阳性5例。

2.2 影像学表现 全组患者X线均表现为肿块(高密度肿块16例、等密度肿块3例)，其中6例肿块合并可疑微钙化，肿块形态包括圆形/椭圆形9例、不规则形10例；肿块边缘以浅分叶状最多(7例)，边缘模糊次之(5例)，毛刺状边缘(4例)，边缘较清晰(3例)。最终诊断为BI-RADS 4B类1例，4C类5例，5类13例。全组X线征象与病理结果具体，见表1。

全组病变MRI征象均为肿块，肿块信号多不均匀，T1WI以较低信号为主，T2WI-STIR表现为较高信号，DWI均可见弥散受限。增强扫描均呈肿块样强化，其中3例合并非肿块样强化者经病理证实均为混合型化生性癌。病变边缘3例清晰光滑、8例为浅分叶状，8例毛糙不规则。病变MRI强化模式表现为不均质强化(12例)及环形强化(7例)，实性强化部分的时间信号强度曲线(Time-Singal Intensity Curve, TIC)以Ⅲ型(流出型)最多(63.16%, 12/19)，Ⅱ型(平台型)次之(36.58%，7/19)，无1例为Ⅰ型(流入型)。综合评估为BI-RADS 4C类3例，5类16例。

全组MRI征象与病理结果具体分布，见表2。典型病例，见图1。

表1 19例MBC的X线征象与病理分析(数量/%)

X线征象		病理类型					合计
肿块		鳞状细胞癌	梭形细胞癌	伴异源间质分化MBC	混合型MBC	低级别腺鳞癌	
形状	圆形/椭圆形	2(33.33)	1(16.67)	3(50.00)	0(0.0)	0(0.0)	6
	不规则形	4(30.77)	0(0.00)	3(23.08)	5(38.46)	1(7.69)	13
边缘	较清晰	1(33.33)	1(33.33)	1(33.33)	0(0.00)	0(0.0)	3
	模糊不清	1(20.00)	0(0.00)	2(40.00)	1(20.00)	1(20.00)	5
	浅分叶	3(42.86)	0(0.00)	3(42.86)	1(14.29)	0(0.0)	7
	毛刺	1(25.0)	0(0.0)	0(0.0)	3(75.0)	0(0.0)	4
密度	高密度	5(31.25)	1(6.25)	5(31.25)	4(25.00)	1(6.25)	16
	等密度	1(33.33)	0(0.00)	1(33.33)	1(33.33)	0(0.00)	3
微钙化	有	1(16.67)	0(0.00)	1(16.67)	4(66.67)	0(0.00)	6
	无	5(38.46)	1(7.69)	5(38.46)	1(7.69)	1(7.69)	13
BI-RADS	4A	1(100.00)	1(0.00)	0(0.00)	0(0.00)	0(0.00)	2
	4B	1(100.00)	0(0.00)	0(0.00)	0(0.00)	0(0.00)	1
	4C	0(20.00)	0(20.00)	2(40.00)	1(20.00)	0(0.00)	3
	5	4(30.77)	0(0.00)	4(30.77)	4(30.77)	1(7.69)	13

表2 19例MBC的MRI征象与病理分型(数量/%)

MR征象		病理类型					合计
肿块样强化		鳞状细胞癌	梭形细胞癌	伴异源间质分化MBC	混合型MBC	低级别腺鳞癌	
边缘	较清晰	1(33.33)	0(0.00)	2(66.67)	0(0.00)	0(0.00)	3
	分叶状	3(37.50)	1(12.50)	3(37.50)	1(12.50)	0(0.00)	8
	不规则	2(25.00%)	0(0.00)	1(12.50%)	4(50.00)	1(12.50)	8
强化特征	不均质强化	4(33.33)	0(0.00)	3(25.00)	4(33.33)	1(8.33)	12
	环形强化	2(28.57)	1(14.29)	3(42.86)	1(14.29)	0(0.00)	7
TIC曲线	Ⅰ型	0(0.00)	0(0.00)	0(0.00)	0(0.00)	0(0.00)	0
	Ⅱ型	2(28.57)	0(0.00)	3(42.86)	2(28.57)	0(0.00)	7
	Ⅲ型	3(25.00)	1(8.33)	3(25.00)	4(33.33)	1(8.33)	12
DWI	受限	6(31.58)	1(5.26)	6(31.58)	5(26.32)	1(5.26)	19
	不受限	0(0.00)	0(0.00)	0(0.00)	0(0.00)	0(0.00)	0
BI-RADS	4C	1(33.33)	1(33.33)	1(33.33)	0(0.00)	0(0.00)	3
	5	5(31.25)	0(0.00)	5(31.25)	5(31.25)	1(6.25)	16

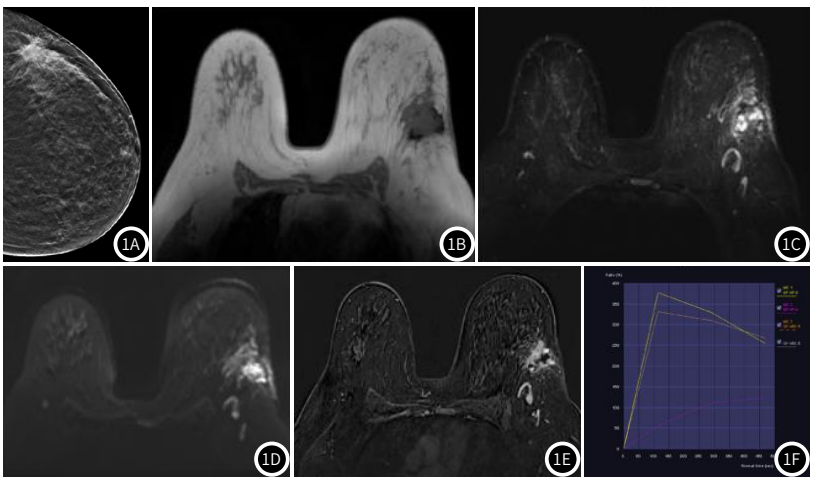

图1A~图1F MBC(鳞状细胞癌)的DBT及MRI影像：患者女，52岁，触及左乳肿块2月并增大；图1A为DBT左乳头尾位病变中心层面图，见左乳不规则高密度肿块，边缘多发毛刺；图1B、1C为乳腺MRI平扫 T1WI、T2-STIR图像，见左乳T1较低T2混杂较高信号不规则肿块，边缘呈毛刺状，内部有坏死；1D为DWI图像，肿块实性部分显著弥散受限呈高信号；1E为DCE-MRI图像，肿块实性部分呈不均匀显著强化，坏死成分无明显强化；1F为TIC曲线图，参照乳腺正常血管(黄线)及腺体(紫线)TIC曲线，肿块实性区域呈Ⅲ型(流出型)曲线(橘线)。

3 讨 论

MBC常见于50岁以上女性，表现为乳房内生长快速的肿块[6]，初次就诊时往往肿块较大[7]。Zhang等[8]报道一组90例中国MBC病例的中位年龄为54.6岁(28~89岁)，且4名患者具备乳腺癌家族史或BRCA基因突变，病变较导管浸润癌范围更大。Yao等[9]，中位肿瘤大小为3.1厘米(1.4~10.1厘米)，且88.9%(32例)可触及肿块，11.1%(4例)无症状而由超声发现。本组19例MBC，患者年龄范围约34~77岁，中位年龄56岁，＞50岁14例(73.68%)，其中1例有乳癌家族史，2例既往一侧乳腺癌切除术后5年内健侧乳腺发生MBC；除1例为体检经乳腺X线偶然发现较小肿块(直径1.2cm)之外，余18例患者初次就诊原因均为触及乳房较大肿块，全组肿块直径范围1.8~13cm不等，中位直径为4.5cm。

MBC具有高度异质性，其病理学特征是肿瘤上皮向鳞状细胞和/或间充质样细胞分化，包括但不局限于梭形细胞、软骨样细胞和骨细胞；肿瘤可能具有单一或两种以上化生成分，或一种化生成分和一种腺癌成分混合(最常见的是非特殊型浸润性癌)。根据WHO 2019版乳腺肿瘤分类[10]，MBC病理形态类型包括低级别腺鳞癌、纤维瘤病样化生性癌、梭形细胞癌、鳞状细胞癌、具有异源性间充质分化的化生性癌和混合化生性癌。一项MBC国际多中心研究报道[11]西方人群以梭形细胞癌最常见，而亚洲人群中以鳞状细胞癌最常见。Yao等[9]及边甜甜等[12]的MBC系列研究中，鳞状细胞癌均高达50%以上，异源性间充质分化的化生性癌及梭形细胞癌占比各异；Zhang等[8]的研究结果与西方类似，以梭形细胞癌(34.4%)最多，鳞状细胞癌(31.1%)和具有间充质分化的癌(24.5%)次之；但如上研究队列的样本量均较小。本组共收集19例MBC，病理类型与既往报道均有差异，伴有异源性间质分化的化生性癌及鳞状细胞各6例(31.58%)，混合型化生癌5例(26.32%)，梭形细胞癌与低级别腺鳞癌各1例(5.26%)，考虑可能与单机构、小样本量研究有关。 然而，本组中5例混合型化生性癌，均为一种化生成分与非特殊浸润性癌的混合，这一点与Yao等[9]报道一致。

MBC更倾向于血行转移而非腋窝淋巴结受累，既往国外报道[7,9,11,13-15]MBC的腋窝淋巴结转移率为15.5%~40.5%，国人报道[8-9]淋巴结转移瘤20.8%、25%，本组中共2例(10.53%)合并腋窝淋巴结转移，且术后病理证实均为含有非特殊浸润性癌成分的混合型MBC。这种独特的生物学行为可能是MBC首次就诊时肿块范围较大的原因。大多数MBC分子病理学为三阴性乳腺癌(TNBC)，因此MBC的远处转移和复发的可能性更高，预后更差[2,16-17]。本组MBC分子病理结果与既往研究一致，除了5例混合型MBC的非特殊浸润性癌成分有不同程度的ER阳性、PR阳性及Her-2阳性之外，其化生成分及14例MBC均为三阴性表达。

MBC的X线表现以高密度肿块最为常见，少数可为等密度肿块，本组肿块高密度、等密度各自占比84.21%、15.79% 。肿块形态是否规则，肿块边缘如何、肿块是否伴有可疑微钙化等均为评估良恶性风险的重要指标。与非特殊浸润性癌相比，MBC的肿块边缘不规则、毛刺并不常见，而肿块边界不清、或呈浅分叶状边缘较为多见[7,9,19]。然而，部分MBC呈现出边缘较清晰的圆形或椭圆形肿块征象[18-20]，导致与良性乳腺肿块鉴别困难。根据不同组织病理学形态，鳞状细胞癌大多为浸润性生长，因此常表现为不规则肿块，边缘模糊不清，或呈不规则、毛刺状[12-21]。梭形细胞癌生物学行为温和，因此肿块可为圆形或椭圆形、轮廓境界较清晰[12-18]，导致与乳腺良性肿块鉴别困难，且可能会造成影像学诊断误导。混合MBC和伴有非特殊浸润性癌的MBC中，肿块多有毛刺[1]，这可能与其病理学组织成分多样及浸润性生物学行为差异有关。本组MBC肿块X线表现与既往报道类似，多数具有恶性特征，仅2例鳞状细胞癌表现为圆形/椭圆形的，病变直径范围分别为1.2cm、2.0cm，恶性度分级为Ⅰ级；混合型MBC形态均不规则，且边缘具备模糊、浅分叶及毛刺样等恶性特征；而伴异源间质分化的MBC肿块形态、边缘无显著特征性。MBC肿块合并微钙化较为少见[7,12]，但亦有报道MBC合并微钙化比例可高达25%[22]、36.8%[9]，本组中合并可疑微钙化MBC共6例，占比31.58%，包括混合型MBC 4例、鳞状细胞癌及伴异源间质分化的MBC各1例。DBT比MG能显著提高乳腺病变的检出率，并显示病变细节征象改变[23]，本组病例均同期进行MG与DBT摄影，且以DBT为主要影像依据，最终评估BI-RADS 4A类2例， 4B类1例，4C类3例，5类13例，均建议进行活检或治疗。

MRI对乳腺病变、尤其对乳腺癌的敏感性高达100%，特异性较好[24]。由于发病罕见，国内外MBC的MRI研究较少。研究报道[9,25-26]MBC的MRI多表现为不规则肿块，具有T2WI高信号、边界不清或呈不规则毛刺状边界、不均匀强化或环状强化、Ⅱ型或Ⅲ型TIC曲线、DWI扩散限制等特征。本组MBC均为肿块，肿块形态学特征及血流动力学改变大多与既往报道较为一致，且TIC曲线以Ⅲ型居多，提示MBC病变早期强化、中晚期流出且与X线对比发现，MRI更好的显示了MBC肿块的边缘特征，边缘模糊、不规则、分叶、毛刺等改变更提示了MBC的恶性浸润性生长模式。本组中多数肿块T2高信号较为明显，病理证实肿块内合并坏死，考虑可能与MBC生长迅速导致的组织坏死凋亡有关，因此需要与少数合并大部分坏死的非特殊浸润性癌作以鉴别。然而2例为边界较清楚的类圆形肿块，中心部位T2信号较高，DCE-MRI呈环状强化，Ⅱ型TIC曲线，DWI弥散受限，尽管评估为BI-RADS 4C类，但将其误诊为粘液腺癌，这意味着对少数生物学行为温和、恶性级别较低的MBC而言，诊断时应注意与粘液腺癌鉴别。此外，本组中共3例MBC为肿块强化合并非肿块样强化，经病理证实均为混合型化生性癌，考虑非肿块强化部分与混合成分为非特殊浸润性癌有关。

综上所述，MBC是一种发病罕见、但侵袭性强的特殊型浸润性乳腺癌。当50岁以上女性因快速生长的乳房肿块就诊，影像学表现为形态不规则、边界不清或的高密度、大范围肿块，不合并或合并少量粗糙微钙化，尤其是MRI显示肿块内坏死成分明显、呈环状“流出型”强化，且DWI弥散受限时，应考虑有化生性癌的可能。结合临床病史、触诊检查、X线及MRI等多方面因素，有助于进行BI-RADS分类评估及诊断。但MBC确诊仍依靠病理学、分子学检测。本研究的局限性在于是一项单机构的回顾性研究，样本量较少，尚不能进行统计学分析，因此需要后续进一步观察。

参考文献

[1]Günhan-Bilgen I,Memis A,Ustün EE,et al.Metaplastic carcinoma of the breast:clinical,mammographic,and sonographic findings with histopathologic correlation[J].AJR Am J Roentgenol,2002,178(6):1421-1425.

[2]Hu J,Lang R,Zhao W,et al.The mixed subtype has a worse prognosis than other histological subtypes:a retrospective analysis of 217 patients with metaplastic breast cancer[J].Breast Cancer Res Treat,2023,200(1):23-36.

[3]Wong W,Brogi E,Reis-Filho JS,et al.Poor response to neoadjuvant chemotherapy in metaplastic breast carcinoma[J].NPJ Breast Cancer,2021,7(1):96.

[4]American College of Radiology.Breast imaging reporting and data system (BI-RADS)[M].5th ed.Boston:American College of Radiology,2013:1-50.

[5]Morris EA,Cornstock CE,Lee CH.ACR BI-RADS magnetic resonance imaging.ACR BI-RADS® Atlas,Breast Imaging Reporting and Data System.VA:Am Coll Radiol,2013.

[6]Velasco M,Santamaría G,Ganau S,et al.MRI of metaplastic carcinoma of the breast[J].AJR Am J Roentgenol,2005,184(4):1274-1278.

[7]Langlands F,Cornford E,Rakha E,et al.Imaging overview of metaplastic carcinomas of the breast:a large study of 71 cases[J].Br J Radiol,2016,89(1064):20140644.

[8]Zhang Y,Lv F,Yang Y,et al.Clinicopathological features and prognosis of metaplastic breast carcinoma:experience of a major chinese cancer center[J]. PLoS One,2015,10(6):e0131409.

[9]Yao MX,Li L,Ye WT,et al.Multimodal imaging features and prognosis of metaplastic breast carcinoma[J]. Acad Radiol,2024;31(6):2205-2213.

[10]WHO Classification of Tumors Editorial Board.WHO classification of tumors,5th edition - Breast tumors.Lyon:International Agency for Research on Cancer,2019.

（参考文献下转第96页）

靶区精确性，另一方面还能够缩减非靶区照射剂量，不仅提高治疗效率，还降低相关并发症发生率，这与田永巍等[19]结论类似。

本文目前仍存在诸多不足，如样本量有限，随访时间较短等，导致结果可能存在偏倚，故后期将进一步优化实验设计，以获得更为准确的结论。综上所述，CT引导下^{125}I粒子植入联合TACE可有效治疗原发性肝癌，改善患者肿瘤标志物水平与炎症指标，改善近远期预后，且并发症少，值得应用。

参考文献

[1]《原发性肝癌诊疗指南(2024年版)》编写专家委员会.原发性肝癌诊疗指南(2024年版)[J].中国临床医学,2024,31(2):277-334.

[2]任国英,张贵松,李风雷,姚邵鑫,王敏.DSA引导下TACE联合125I粒子植入疗法对肝癌患者血清TK1与DKK1表达的影响[J].中西医结合肝病杂志,2023,33(3):209-212.

[3]张辉,张庆桥,袁磊,等.CalliSpheres D-TACE与c-TACE治疗原发性肝癌对肝纤维化和肝功能的影响[J].介入放射学杂志,2024,33(3):259-263.

[4]李焕焕,孙文阁.125I粒子植入术后腹部CT金属伪影抑制的iMAR最佳预设参数研究[J].中国临床医学影像杂志,2024,35(11):814-818.

[5]国家卫生健康委办公厅.原发性肝癌诊疗指南(2022年版)[J].临床肝胆病杂志,2022,38(2):288-303.

[6]Liu Y,Zheng J,Hao J,et al.Global burden of primary liver cancer by five etiologies and global prediction by 2035 based on global burden of disease study 2019[J].Cancer Med,2022,11(5):1310-1323.

[7]Li X,Ramadori P,Pfister D,et al.The immunological and metabolic landscape in primary and metastatic liver cancer[J].Nat Rev Cancer,2021,21(9):541-557.

[8]Kudo M,Ueshima K,Saeki I,et al.A Phase 2,Prospective,multicenter,single-arm trial of transarterial chemoembolization therapy in combination strategy with lenvatinib in patients with unresectable intermediate-stage hepatocellular carcinoma:TACTICS-L trial[J].Liver Cancer,2023,13(1):99-112.

[9]邵浦,李清春,杨冬艳,盖保东.超声造影在放射性粒子植入治疗超声等回声显像肝转移癌中的应用[J].中华内分泌外科杂志,2023,1(6):765-766.

[10]孙川,李宾,李磊.125I粒子植入辅助治疗晚期肝癌后IL-33,ST2,Th1/Th2相关细胞因子的变化*[J].中西医结合肝病杂志,2023,33(4):311-314.

[11]Peng S,Song R,Lin Q,et al.A Robust Oxygen microbubble radiosensitizer for iodine-125 brachytherapy[J].Adv Sci (Weinh),20218(7):1-10.

[12]秦锶伟,朱晓强,许磊磊,等.TACE联合索拉非尼与TACE联合125I粒子植入治疗肝细胞癌合并门静脉癌栓和动静脉瘘的比较[J].肝脏,2024,29(9):1052-1055.

[13]Jakubechova J,Smolkova B,Furdova A,et al.Suicide-gene-modified extracellular vesicles of human primary uveal melanoma in future therapies[J].Int J Mol Sci,2023,24(16):12957-12971.

[14]Cheng F,Li P,Xu S,et al.A pair of primary colorectal cancer-derived and corresponding synchronous liver metastasis-derived organoid cell lines[J].Aging (Albany NY),2024,16(5):4396-4422.

[15]Dang Z,Jiang L,Huang F.Effect of bevacizumab administered prior to transarterial chemoembolization on the therapeutic effects of lenvatinib given post-TACE in primary liver cancer patients[J].Int J Clin Pharmacol Ther,2023,61(10):423-429.

[16]Kudo M.Immune Checkpoint Inhibitors plus anti-VEGF/tyrosine kinase inhibitors combined with TACE (Triple Therapy) in unresectable hepatocellular carcinoma[J].Liver Cancer,2024,13(3):227-234.

[17]余佳泽,张子寒,周馨,等.125I粒子条-门静脉支架联合经皮经肝曲张静脉栓塞预防肝细胞癌合并门静脉主干癌栓患者上消化道再出血[J].中国介入影像与治疗学,2023,20(1):17-21.

[18]Gao Y,Wang W,Kang H,et al.Immunotherapy combined with targeted therapy and transcatheter arterial chemoembolization:a promising approach for advanced liver cancer[J].Am J Transl Res,2025,17(4):2790-2799.

[19]田永巍,蒋强,李宁,等.125I粒子植入联合TACE治疗原发性肝癌的效果及对患者IL-8和IFN-γ水平的影响[J].实用癌症杂志,2022,37(3):451-454.

(收稿日期：2025-06-13)　　(校对：赵望淇　排版：张鸿燊)

（上接第86页）

[11]Rakha EA,Tan PH,Varga Z,et al.Prognostic factors in metaplastic carcinoma of the breast:a multi-institutional study[J].Br J Cancer,2015;112(2):283-289.

[12]边甜甜,林青,吴增杰,等.乳腺化生性癌的影像学临床病理及特征[J].中华肿瘤杂志,2016,38(10):767-768.

[13]Leyrer CM,Berriochoa CA,Agrawal S,et al.Predictive factors on outcomes in metaplastic breast cancer[J].Breast Cancer Res Treat 2017,165(3):499-504.

[14]Abada E,Daaboul F,Ebare K,et al.Clinicopathologic characteristics and outcome descriptors of metaplastic breast carcinoma[J].Arch Pathol Lab Med 2022,146(3):341-350.

[15]Haque W,Verma V,Schwartz MR,et al.Neoadjuvant chemotherapy for metaplastic breast cancer:response rates,management,and outcomes[J].Clin Breast Cancer 2022,22(5):e691-e699.

[16]Wang S,Lou J,Zou Q,et al.Metaplastic carcinoma of the breast:MRI features with clinical and histopathologic correlation[J].Acad Radiol 2022,S1076-6332(22):00480-00489.

[17]Voutilainen S,Heikkilä P,Sampo M,et al.Expression of markers of stem cell characteristics,epithelial-mesenchymal transition,basal-like phenotype,proliferation,and androgen receptor in metaplastic breast cancer and their prognostic impact[J].Acta Oncol 2021,60(9):1233-1239.

[18]Çelik H,Başara Akın I,Durak MG,et al.Multimodality imaging and histopathology of metaplastic breast cancer[J].Diagn Interv Radiol,2023,29(1):59-67.

[19]Choi BB,Shu KS.Metaplastic carcinoma of the breast:multimodality imaging and histopathologic assessment[J].Acta Radiol,2012,53(1):5-11.

[20]Yang WT,Hennessy B,Broglio K,et al.Imaging differences in metaplastic and invasive ductal carcinomas of the breast[J].AJR Am J Roentgenol,2007,189(6):1288-1293

[21]Bian T,Lin Q,Wu Z,et al.Metaplastic carcinoma of the breast:Imaging and pathological features[J]. Oncol Lett,2016,12(5):3975-3980.

[22]Donato H,Candel á ria I,Oliveira P,et al.Imaging findings of metaplastic carcinoma of the breast with pathologic correlation[J].J Belg Soc Radiol,2018,102(1):46.

[23]Durand MA,Haas BM,Yao X,et al.Early clinical experience with digital breast tomosynthesis for screening mammography[J].Radiology,2015,274(1):85-92.

[24]Whitaker KD,Sheth D,Olopade OI.Dynamic contrast-enhanced magnetic resonance imaging for risk-stratified screening in women with BRCA mutations or high familial risk for breast cancer:are we there yet?[J].Breast Cancer Res Treat,2020,183(2):243-250.

[25]Wang S,Lou J,Zou Q,et al.Metaplastic carcinoma of the breast:MRI features with clinical and histopathologic correlation[J].Acad Radiol,2022,S1076-6332(22):480-489.

[26]Jia Y,He C,Liu L,et al.A retrospective study of the imaging and pathological features of metaplastic breast carcinoma and review of the literature[J].Med Sci Monit,2019,25:248-258.

(收稿日期：2024-12-06)
(校对：姚丽娜　排版：张鸿燊)