论 著

EOB-MRI多定量参数与纹理特征在肝细胞癌病理分化中的应用研究*

刘翠翠 陈学军* 王立峰
韩 帅 张宏凯 蒋 辉
河南省肿瘤医院(郑州大学附属肿瘤医院)放射科 (河南 郑州 450008)

【摘要】**目的** 探讨肝特异性对比剂钆塞酸二钠增强磁共振成像(EOB-MRI)多定量参数与纹理特征在肝细胞癌(HCC)病理分化中的应用研究。**方法** 回顾性纳入2021年1月至2024年12月我院收治的102例HCC患者，按照病理分化程度分为低分化组(n=29)和中高分化组(n=73)，分析图像提取EOB-MRI多定量参数和纹理特征，进行多因素Logistic回归，使用曲线下面积(AUC)评估参数对HCC病理分化的预测价值。结果 低分化组肝胆期信号强度小于中高分化组，容量转移常数(K^{trans})、血管外-细胞外体积分数(V_e)大于中高分化组($P<0.05$)。低分化组熵、能量、均值小于中高分化组($P<0.05$)。多因素logistic回归显示肝胆期信号强度、熵是预测HCC病理分化的影响因素($P<0.05$)。ROC曲线显示，肝胆期信号强度、熵预测HCC病理分化的AUC分别为0.709、0.797，联合预测HCC病理分化的AUC为0.823，敏感度、特异度为79.31%、80.82%。**结论** 基于EOB-MRI定量参数与纹理特征的联合检测可有效预测HCC病理分化程度。

【关键词】肝细胞癌；钆塞酸二钠；磁共振成像；病理分化；肝胆期信号强度；熵
【中图分类号】R575
【文献标识码】A
【基金项目】2023年度河南省医学科技攻关计划(LHG]20230105)
DOI:10.3969/j.issn.1672-5131.2026.04.030

Application of Multiple Quantitative Parameters and Texture Features Derived from EOB-MRI in Predicting Pathological Differentiation of Hepatocellular Carcinoma*

LIU Cui-cui, CHEN Xue-jun*, WANG Li-feng, HAN Shuai, ZHANG Hong-kai, JIANG Hui.
Department of Radiology, The Affiliated Cancer Hospital of Zhengzhou University & Henan Cancer Hospital, Zhengzhou 450008, Henan Province, China

ABSTRACT
Objective To investigate the application of multiple quantitative parameters and texture features derived from liver-specific contrast agent gadoxetate disodium-enhanced magnetic resonance imaging (EOB-MRI) in predicting pathological differentiation of hepatocellular carcinoma (HCC). ***Methods*** A total of 102 patients with HCC admitted to the hospital from January 2021 to December 2024 were retrospectively enrolled and divided into the poor differentiation group (n=29) and the moderate/well differentiation group (n=73) based on the degree of pathological differentiation. Multiple quantitative parameters and texture features were extracted from EOB-MRI images. Multivariate logistic regression analysis was performed, and the area under the curve (AUC) was used to evaluate the predictive value of these parameters for pathological differentiation of HCC. ***Results*** The poor differentiation group showed lower signal intensity in the hepatobiliary phase, and higher volume transfer constant (K^{trans}) and extracellular extravascular volume fraction (V_e) than the moderate/well differentiation group ($P<0.05$). The entropy, energy, and mean value in the poor differentiation group were lower than those in the moderate/well differentiation group ($P<0.05$). Multivariate logistic regression indicated that signal intensity in the hepatobiliary phase and entropy were independent predictors for pathological differentiation of HCC ($P<0.05$). ROC curve analysis showed that the AUC values of signal intensity in the hepatobiliary phase and entropy for predicting pathological differentiation of HCC were 0.709 and 0.797, respectively. The AUC of combined prediction was 0.823, with sensitivity of 79.31% and specificity of 80.82%. ***Conclusion*** The combination of quantitative parameters and texture features derived from EOB-MRI can effectively predict the pathological differentiation degree of HCC.

Keywords: Hepatocellular Carcinoma; Gadoxetate Disodium; Magnetic Resonance Imaging; Pathological Differentiation; Signal Intensity in the Hepatobiliary Phase; Entropy

肝细胞癌(HCC)是全球范围内高发且预后相对较差的恶性肿瘤，其病理分化程度与复发转移及生存率密切相关[1]。既往研究表明，高分化HCC进展相对缓慢，预后较为理想，而中、低分化HCC则呈现更强的浸润与转移能力，常提示较差的生存结局[2]。传统病理学检查虽是判断肿瘤分化的“金标准”，但具有创伤性、取材局限性及难以动态重复等不足，难以满足精准医学对无创评估的需求。既往研究提示，肝细胞癌的影像学特征对其病理分化水平具有一定指示意义[3]。肝特异性对比剂钆塞酸二钠增强磁共振成像(EOB-MRI)因兼具形态学与功能学信息而在HCC诊治中得到广泛应用[4]。除常规影像学观察外，其多定量参数能够从病灶与背景组织信号特征、对比剂摄取情况及组织对比度等方面进行客观量化，反映肿瘤细胞功能状态与组织学差异[5]。近年来，影像组学中的纹理分析技术迅速发展，可从医学影像中提取大量高维特征，量化描述肿瘤内部的结构差异与分布规律，进一步弥补传统影像学的局限[6]。基于此，本研究拟整合EOB-MRI多定量参数与纹理特征，探讨其在HCC病理分化评估中的应用价值。

1 资料与方法

1.1 一般资料 回顾性纳入2021年1月至2024年12月我院收治的102例HCC患者，其中男性78例，女性24例，年龄47~76岁，平均(61.47±7.21)岁，肝功能：Child-Pugh A级 60例、Child-Pugh B级42例，肿瘤最大直径范围为1~8 cm，平均(4.59±1.43)cm。纳入标准：经病理穿刺活检或手术切除确诊为HCC，并有明确病理分化等级；术前4周内接受EOB-MRI检查，检查前未接受过化疗、放疗等其他HCC治疗；临床资料完整。排除标准：存在合并其他类型肝脏疾病(严重肝硬化)者或合并其他原发或转移性恶性肿瘤者；EOB-MRI检查禁忌证，如心脏起搏器、对造影剂过敏等；图像不清晰影响后续分析或因技术问题未获取有效图像者。按照病理分化程度分为低分化组(n=29，包括低分化、中-低分化)和中高分化组(n=73，包括中分化、中-高分化、高分化)。

1.2 仪器与方法 采用德国西门子MAGNETOM Skyra 3.0 T磁共振成像系统，配备16通道腹部专用相控阵线圈。患者取仰卧位，平静呼吸，常规行上腹部MRI平扫，包括横断位T1加权成像(T1WI)、T2加权成像(T2WI)、弥散加权成像(DWI，b=800、2000 s/mm^2)。T1WI(快速梯度回波序列)：TR 4.05 ms，TE 1.52 ms，层厚4 mm，视野260 mm×320 mm，矩阵320×256，激励次数1次；脂肪抑制T2WI：TR 3500 ms，TE 90 ms，层厚4 mm，视野320 mm×320 mm，矩阵320×256，激励次数2次；DWI(单次激发平面回

【第一作者】刘翠翠，女，主治医师，主要研究方向：肝脏恶性肿瘤的影像诊断。E-mail：15890106507@163.com
【通讯作者】陈学军，男，主任医师，主要研究方向：胸腹部恶性肿瘤的影像诊断。E-mail：chenxuejun1967@163.com

波成像序列)：取b值0、800 s/mm，TR 4000 ms，TE 68 ms，视野260 mm×320 mm，矩阵128×128。造影剂为Gd-EOB-DTPA(商品名：Primovist，德国拜耳公司)，经静脉注射，剂量按体重0.025 mmol/kg计算，经高压注射器以1 mL/s速度推注，随后注射20 mL生理盐水冲管。采用肝脏快速容积采集序列三维动态增强扫描，TR 3.8 ms，TE 1.5 ms，层厚3.0 mm，视野260 mm×230 mm，矩阵320×240，造影剂注射后依次采集动脉期(注射后20 s)、门静脉期(注射后60 s)、过渡期(注射后120 s)、肝胆期(注射后20 min)图像。

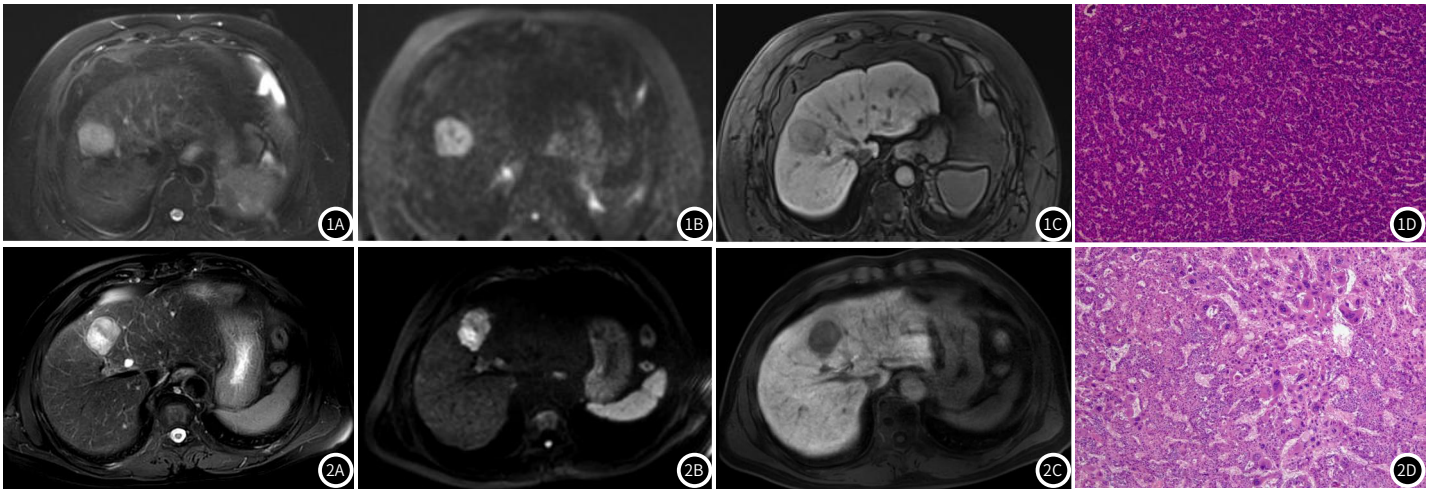

图1A～图1D 男，45岁，体检发现肝脏肿块10余天，肝右叶高分化肝细胞癌，1A：脂肪抑制T2WI示病灶呈稍高信号；1B：DWI序列肝右叶肿块呈稍高信号，中心可见不规则稍低信号影；1C：造影剂注射20 min后肝胆期信号表现为等-稍低信号；1D：HE染色，方法倍数10×10，G1：1级/高分化，M0(未发现脉管癌栓)，未见肿瘤侵犯肝被膜。
图2A～图2D 男，57岁，肝左右叶交界区中-低分化肝细胞癌，可见部分瘤细胞退变伴片状坏死；2A：脂肪抑制序列T2WI示肿瘤呈稍高-高信号；2B：DWI序列肝右叶表现为稍高信号；2C：造影剂注射20 min后肝胆期呈低信号影；2D：HE染色，放大倍数10×10，中-低分化，M0(未发现脉管癌栓)，未见肿瘤侵犯肝被膜。

1.3 图像分析 所有影像图像上传至Siemens syngo.via工作站，由2名具有副主任医师以上职称、从事腹部影像诊断超过10年的放射科医师在不知患者临床资料及病理结果的情况下独立进行分析。在T1WI、T2WI及DWI序列上确定肿瘤位置和范围，排除坏死、出血及伪影影响区域，于肿瘤层面选择最大截面积，勾画感兴趣区(ROI)，ROI需尽量覆盖肿瘤实质，避免大血管、胆管及周围肝实质，提取EOB-MRI多定量参数，包括肝胆期信号强度比(SIR)、容量转移常数(K^{trans})、速率常数(K_{ep})、血管外-细胞外体积分数(V_e)和表观扩散系数(ADC)值，提取反映灰度分布特征的纹理特征，包括熵、能量、均值、峰度、偏度、不均匀度和方差。所有参数在ROI内重复测量三次取平均值，若2名医师分析结果存在分歧，则通过讨论达成一致意见。

1.4 统计学分析 所有数据使用美国IBM SPSS 26.0软件统计分析。正态性数据以($\bar{x}\pm s$)表示，用t检验。有统计学意义的参数进一步纳入多因素Logistic回归，采用受试者工作特征(ROC)曲线的曲线下面积(AUC)评估各参数对HCC病理分化的预测价值。P<0.05表示差异具有统计学意义。

2 结　果

2.1 两组EOB-MRI多定量参数比较 低分化组肝胆期信号强度小于中高分化组，K^{trans}、V_e大于中高分化组(P<0.05)。见表1。

2.2 两组EOB-MRI纹理特征比较 低分化组熵、能量、均值小于中高分化组(P<0.05)。见表2。

2.3 HCC病理分化多因素logistic回归分析 以病理分化程度为因变量(低分化组=1，中高分化组=0)，将肝胆期信号强度(原值代入)、K^{trans}(原值代入)、V_e(原值代入)、熵(原值代入)、能量(原值代入)、均值(原值代入)作为自变量纳入多因素logistic回归，结果显示肝胆期信号强度、熵是预测HCC病理分化的影响因素(P<0.05)。见表3。

2.4 肝胆期信号强度、熵对HCC病理分化的预测价值分析 ROC曲线显示，肝胆期信号强度、熵预测HCC病理分化的AUC分别为0.709、0.797，联合肝胆期信号强度、熵预测HCC病理分化的AUC为0.823，敏感度、特异度为79.31%、80.82%。见表4、图3。

2.5 典型病例 见图1~2。

表1 两组EOB-MRI多定量参数比较

组别	肝胆期信号强度	肝胆期SIR	K^{trans}(min)	K_{ep}(min)	V_e	ADC值(×$10^{-3}$$mm^2$/s)
低分化组(n=29)	257.53±45.17	0.43±0.11	0.47±0.08	0.90±0.07	0.51±0.12	1.09±0.18
中高分化组(n=73)	293.85±49.21	0.44±0.09	0.40±0.10	0.88±0.06	0.43±0.11	1.15±0.16
t值	3.439	0.474	3.363	1.447	3.228	1.648
*P*值	0.001	0.636	0.001	0.151	0.002	0.102

表2 两组EOB-MRI纹理特征比较

组别	熵	能量	均值	峰度	偏度	不均匀度	方差
低分化组(n=29)	0.79±0.18	0.21±0.06	114.51±32.34	1.12±0.35	-0.16±0.04	1.69±0.55	32.63±8.49
中高分化组(n=73)	1.30±0.31	0.41±0.11	144.13±50.87	1.08±0.31	-0.13±0.05	1.82±0.63	36.31±9.76
t值	8.305	9.242	2.906	0.566	1.922	0.973	1.779
*P*值	<0.001	<0.001	0.005	0.572	0.057	0.333	0.078

表3 HCC病理分化多因素logistic回归分析

组别	β	SE	wald x^2	OR	95%CI	P
肝胆期信号强度	-0.124	0.057	4.733	0.883	0.790~0.988	0.030
K^{trans}	0.326	0.194	2.824	1.385	0.947~2.026	0.094
V_e	0.462	0.388	1.417	1.587	0.742~3.395	0.235
熵	-2.282	1.006	5.159	0.102	0.014~0.731	0.024
能量	-0.292	0.243	1.442	0.747	0.464~1.203	0.231
均值	-0.717	0.439	2.662	0.488	0.207~1.155	0.103
常量	10.470	4.637	5.098			0.024

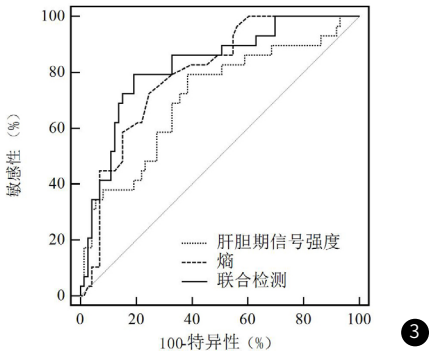

图3 肝胆期信号强度、熵预测HCC病理分化的ROC曲线。

表4 肝胆期信号强度、熵对HCC病理分化的预测价值分析

组别	AUC	95%CI	Z	P	约登指数	临界值	敏感度(%)	特异度(%)
肝胆期信号强度	0.709	0.611~0.795	6.529	＜0.001	0.409	268.81	79.31	61.64
熵	0.797	0.705~0.870	6.514	＜0.001	0.477	1.07	72.41	75.34
联合检测	0.823	0.735~0.892	7.021	＜0.001	0.601	-	79.31	80.82

3 讨 论

既往研究认为，HCC的分化水平是影响预后的关键因素之一[7]。然而，如何在影像学层面准确反映肿瘤的病理学特征，仍是临床与科研面临的难点。虽然已有多模态影像学及功能参数被用于评估HCC分化程度，但对设备条件和分析方法要求较高，尚不利于在基层医疗机构广泛推广，与临床实际应用尚有一定距离[8]。尤其是在病理分化这一核心环节，目前仍缺乏兼具敏感性与稳定性的无创评价手段。因此，寻找更加客观、可重复的影像学指标，已成为当前研究的重要方向。

EOB-MRI是一种能够同时提供形态学和功能学信息的影像学技术，其中肝胆期成像能够较好反映肝细胞对造影剂的摄取情况，而定量参数则可揭示肿瘤的血流灌注和间质环境特点[9]。Gd-EOB-DTPA通过肝细胞特异性转运蛋白进入肝细胞，并经胆汁排出，其在肝实质的摄取和排泄反映肝细胞功能，从而使信号强度变化与肿瘤分化程度相关[10]。本研究结果显示，低分化HCC患者的肝胆期信号强度小于中高分化组，提示肝胆期信号强度与HCC病理分化水平具有相关性。这是因为低分化HCC细胞排列紊乱、细胞间隙扩大，同时伴随血管生成异常和灌注不均，导致造影剂在肿瘤内的摄取与分布不均，进一步降低了肝胆期信号强度。另肿瘤内坏死或纤维化区也会限制造影剂积累，使整体信号呈现低值。高朋瑞等[11]研究显示，随着分化程度降低，肝胆期信号强度也逐渐降低，表现为高分化＞中分化＞低分化。本研究还发现，低分化组的K^{trans}和V_e值更大，反映其血管通透性增强和细胞外间隙扩张，提示低分化肿瘤微环境更为活跃和异质，符合其高度恶性的生物学特性。何承峻等[12]研究亦发现，肝癌低分化患者K^{trans}、V_e水平均高于中高分化者，与本研究结果一致。

纹理特征能够量化肿瘤内部灰度分布及空间异质性，是反映组织微结构复杂性的重要指标[13]。本研究结果显示，低分化组熵、能量和均值均小于中高分化组，提示低分化HCC组织内部结构更为不均匀，灰度分布复杂性增加。这主要是因为低分化HCC细胞排列紊乱，细胞大小和形态差异明显，间质纤维化和坏死灶增多，导致影像灰度在空间上分布不均，降低了整体能量和均值，同时图像表现更加复杂和不规则，熵值随之升高。张锋等[14]研究亦显示，不同分化程度HCC的熵、能量和均值存在显著差异，进一步支持纹理特征在反映HCC病理分化中的价值。进一步多因素logistic回归显示肝胆期信号强度、熵是预测HCC病理分化的影响因素，且均为保护因素。肝胆期信号强度直接反映肝细胞对Gd-EOB-DTPA的摄取能力，高分化HCC细胞功能相对完整，造影剂吸收和分布均匀，从而信号较高；熵反映肿瘤内部灰度分布及空间异质性，高分化HCC组织结构相对规则，影像灰度均匀性较好，熵值较低。因此，当肝胆期信号强度高且熵值较低时，提示肿瘤分化水平较高，具有更好的组织结构完整性和功能状态。ROC曲线显示，肝胆期信号强度、熵预测HCC病理分化的AUC分别为0.709、0.797，而联合检测的AUC为0.823，敏感度、特异度为79.31%、80.82%，预测效能更高。吴凯莹等[15]采用EOB-MRI定量参数与纹理特征预测HCC病理分化程度，联合AUC为0.812，与本研究结果高度相似。本研究存在一些局限性：(1)本研究为单中心、回顾性设计，样本纳入较少，不能代表全部；(2)ROI勾画受人为因素影响，可能影响纹理特征提取的准确性；(3)不同厂商或型号的扫描设备及参数差异，可能对影像特征的提取产生一定影响。

综上所述，联合EOB-MRI多定量参数与纹理特征有助于术前预测HCC病理分化程度，为临床无创评估肿瘤分化及个体化诊疗提供了重要依据。

参考文献

[1]Alawyia B,Constantinou C.Hepatocellular carcinoma:a narrative review on current knowledge and future prospects[J].Curr Treat Options oncol,2023,24(7):711-724.
[2]Qiu J,Wang H,Lv X,et al.Hepatocellular carcinoma cell differentiation trajectory predicts immunotherapy,potential therapeutic drugs,and prognosis of patients[J].Open Life Sci,2023,18(1):20220656.
[3]黄钰莹,陈奕杰,郝树,等.钆塞酸二钠增强磁共振成像在肝脏局灶性病变诊断及评估肝细胞癌病理分化程度的价值研究[J].中国医学装备,2023,20(9):41-45.
[4]邢飞,朱文静,姜吉锋,等.基于钆塞酸二钠增强MRI的LI-RADS 5类标准改良版对亚厘米肝细胞癌诊断效能的分析[J].临床放射学杂志,2025,44(2):308-314.
[5]何源青,郭雷明,冯佩,等.钆塞酸二钠增强MRI多模态参数与原发性肝癌患者病情程度的相关性研究[J].中华消化病与影像杂志(电子版),2025,15(4):317-325.
[6]姚纯,邓君良,杨志企,等.MRI纹理分析和LI-RADS分类鉴别诊断肝硬化小肝癌与不典型增生结节的价值比较[J].放射学实践,2022,37(8):995-999.
[7]Zhou Z,Cao S,Chen C,et al.A novel nomogram for the preoperative prediction of edmondson-steiner grade Ⅲ-Ⅳ in hepatocellular carcinoma patients[J].J Hepatocell Carcinoma,2023,10:1399-1409.
[8]赵莹,刘爱连,武敬君,等.基于增强MRI影像组学术前预测肝细胞癌病理分化程度[J].中国医学影像学杂志,2021,29(6):570-576.
[9]Zheng R,Zhang X,Liu B,et al.Comparison of non-radiomics imaging features and radiomics models based on contrast-enhanced ultrasound and Gd-EOB-DTPA-enhanced MRI for predicting microvascular invasion in hepatocellular carcinoma within 5 cm[J].Eur Radiol,2023,33(9):6462-6472.
[10]Murakami T,Sofue K,Hori M.Diagnosis of Hepatocellular Carcinoma Using Gd-EOB-DTPA MR Imaging[J].Magn Reson Med Sci,2022,21(1):168-181.
[11]高朋瑞,曲金荣,孟庆成,等.Gd-EOB-DTPA增强MRI对肝细胞肝癌病理分化程度的预测价值[J].中国CT和MRI杂志,2023,21(11):91-93.
[12]何承峻,杨小丁,陈海洋.磁共振动态对比增强扫描定量参数与原发性肝癌患者病理特征及缺氧诱导因子-1α水平的关系[J].分子影像学杂志,2021,44(6):969-973.
[13]刘冬,李义,曾庆.MRI T2WI图像纹理参数判断肝细胞癌微血管侵犯的价值[J].肝脏,2020,25(12):1275-1277.
[14]张锋,殷小平,边静,等.Gd-EOB-DTPA增强MRI肝胆特异期图像纹理分析在肝细胞癌病理分化中的应用研究[J].临床放射学杂志,2020,39(5):922-926.
[15]吴凯莹,郁义星,朱珠,等.钆塞酸二钠增强MRI影像组学及肝胆期信号强度预测肝细胞癌病理分化程度的价值[J].实用放射学杂志,2025,41(7):1158-1162.

(收稿日期：2025-10-29) (校对：赵望淇 排版：张鸿燊)