论 著

基于CT的Delta影像组学模型预测肾透明细胞癌的WHO/ISUP分级*

李琳达 王奇政 陈永晔
秦思源 赵伟丽 颜瑞馨
郎 宁*
北京大学第三医院放射科 (北京 100191)

【摘要】**目的** 本研究旨在评估基于CT的Delta影像组学在术前无创预测肾透明细胞癌(ccRCC)患者WHO/ISUP病理分级中的价值。**方法** 回顾性纳入366例经术后病理确诊为ccRCC的患者，按4:1的比例随机分配至训练集与验证集。依据2016年版WHO/ISUP肾癌病理分级系统，定义Ⅰ-Ⅱ级为低级别组，Ⅲ-Ⅳ为高级别组。为捕获病灶增强信息，本研究通过计算皮髓质期与实质期特征的差值，构建了Delta组学特征。进而分别基于皮髓质期、实质期及Delta特征构建并比较了三种预测模型。**结果** Delta影像组学模型在训练集的AUC为0.807，显著优于皮髓质期及实质期模型(AUC=0.755、0.765，*P*<0.05)。校准曲线显示Delta模型相比其他模型预测误差较小。决策曲线分析表明三组模型的临床净收益相当。**结论** 基于CT的Delta影像组学模型在术前预测ccRCC的WHO/ISUP分级方面表现出良好性能，相较于单一期相模型具有一定优势，有望为临床个体化治疗决策提供参考。

【关键词】肾透明细胞癌；计算机断层扫描；影像组学；WHO/ISUP分级
【中图分类号】R692
【文献标识码】A
【基金项目】国家自然科学基金(82371921)
DOI:10.3969/j.issn.1672-5131.2026.04.033

CT-based Delta Radiomics Predict the WHO/ISUP Grading of Clear Cell Renal Cell Carcinoma*

LI Lin-da, WANG Qi-zheng, CHEN Yong-ye, QIN Si-yuan, ZHAO Wei-li, YAN Rui-xin, LANG Ning*.
Department of Radiology, Peking University Third Hospital, Beijing 100191, China

ABSTRACT
Objective This study aimed to evaluate the value of CT-based Delta radiomics in the non-invasive preoperative prediction of the WHO/ISUP pathological grade for patients with clear cell renal cell carcinoma (ccRCC). ***Methods*** A total of 366 patients with postoperatively pathologically confirmed ccRCC were retrospectively enrolled and randomly allocated to a training set and a validation set in a 4:1 ratio. According to the 2016 WHO/ISUP renal cell carcinoma pathological grading system, grades I-II were defined as the low-grade group, and grades III-IV as the high-grade group. To capture lesion enhancement information, Delta radiomic features were constructed by calculating the differences between corticomedullary phase and nephrographic phase features. Subsequently, three prediction models were built and compared based on corticomedullary phase features, nephrographic phase features, and Delta features, respectively. ***Results*** The Delta radiomics model achieved an AUC of 0.807 in the training set, which was significantly superior to the corticomedullary phase and nephrographic phase models (AUC = 0.755 and 0.765, respectively; *P*<0.05). Calibration curves indicated that the Delta model had smaller prediction errors compared to the other models. Decision curve analysis demonstrated comparable clinical net benefits among the three models. ***Conclusion*** The CT-based Delta radiomics model demonstrated good performance in the preoperative prediction of the WHO/ISUP grade for ccRCC, offering certain advantages over single-phase models. It shows potential for providing valuable references for clinical personalized treatment decision-making.
Keywords: Clear cell renal cell carcinoma; Computed tomography; Radiomics; WHO/ISUP grading

肾细胞癌(renal cell carcinoma, RCC)是泌尿系统常见的恶性肿瘤，其中肾透明细胞癌(clear cell renal cell carcinoma, ccRCC)为最常见的亚型，约占70%~80%，与其他亚型相比预后较差、死亡率较高[1]。根据2016年世界卫生组织/国际泌尿外科病理学会(World Health Organization/International Society of Urological Pathology, WHO/ISUP)制定并发布的病理分级标准，ccRCC被划分为4个等级[2]，该分级反映了肿瘤的侵袭性，是预后评估的重要指标，低级别患者的预后情况明显优于高级别患者[3-4]。因此，实现ccRCC患者术前WHO/ISUP分级的准确预测对制定个性化治疗策略及评估患者预后具有重要意义。计算机断层扫描(computed tomography, CT)是肾癌术前常用的影像学检查手段，但其在全面评估肿瘤生物学行为及指导治疗决策方面仍存在一定局限。影像组学技术能够从医学影像中提取高通量特征，从而深入挖掘和揭示肿瘤内部的异质性信息，近年来已广泛应用于肿瘤的诊断、分型、分级及预后预测[5]。Delta影像组学指的是同一患者在不同期相或时间点的影像组学特征差异[6]，可以更好的反映患者的组织强化特征或治疗反应。本研究旨在利用ccRCC患者CT图像的皮髓质期与实质期影像组学特征差异构建Delta影像组学模型，探讨其在预测WHO/ISUP病理分级中的价值。

1 资料与方法

1.1 病例资料 本研究方案已获得北京大学第三医院伦理委员会审查批准。回顾性纳入2022年1月至2023年12月于北京大学第三医院就诊且符合排纳标准的ccRCC患者366例。

纳入标准：(1)于术前2月内行CT尿路造影(computed tomography urography, CTU)检查，图像涵盖皮髓质期、实质期及排泄期；(2)术后病理报告证实为ccRCC并明确标注WHO/ISUP分级。排除标准：(1)术前曾接受其他抗肿瘤治疗；(2)图像质量不佳或存在显著伪影。据2016版WHO/ISUP分级标准，定义Ⅰ~Ⅱ级为低级别组(242例)、Ⅲ~Ⅳ级为高级别组(124例)。按4∶1比例将患者随机分为训练集(293例)和验证集(73例)。

1.2 图像采集 所有图像采集自6台CT扫描仪，具体机器型号及扫描参数为通用电气CT GE 750HD、CT GE Rev，管电压120kV，管电流自适应，层厚1.25mm，层间距1.25mm，螺距0.984； 西门子CT SE Flash、CT SE Force，管电压120kV，管电流自适应，层厚1.0mm，层间距1.0mm，螺距0.6；联影CT UI uCT960、CT UI uCT710，管电压120kV，管电流自适应，层厚1.0mm，层间距1.0mm，螺距0.8。扫描程序如下，首先获得平扫图像，平扫后经肘静脉注入非离子碘对比剂碘佛醇(320mg I/mL，1.5mL/kg，流率3mL/s)，分别于皮髓质期(30 s)、实质期(90 s)和排泄期(180 s)采集增强图像。

1.3 图像分割 所有CTU图像均以DICOM格式导出，并统一导入uAI Research平台进行病灶分割。由两名分别拥有2年与11年腹部影像诊断经验的放射科医师基于皮髓质期和实质期的薄层CT图像，手动逐层勾画肿瘤病灶的感兴趣区(region of interest, ROI)。为评估特征的可重复性，在首次勾画2周后，由低年资医师从全部病例中随机抽取40例

【第一作者】李琳达，女，住院医师，主要研究方向：人工智能与影像组学的临床应用。E-mail：lindali1228@126.com
【通讯作者】郎 宁，女，主任医师，主要研究方向：骨关节系统疾病的人工智能、影像组学。E-mail：langning800129@126.com

再次进行ROI勾画与特征提取，并据此计算组内及组间相关系数(interclass correlation coefficient, ICC)。

1.4 影像组学特征提取及筛选 为减少不同CT设备参数带来的灰度差异，在提取特征之前对所有图像进行归一化处理，采用的方法包括灰度离散化、窗宽窗位归一化和图像重采样。为减少噪声、增强图像信息，从而提取出更稳定、更有代表性的特征，在提取影像组学特征时应用了滤波器，包括均值滤波、加性高斯噪声、拉普拉斯-高斯滤波、归一化、离散高斯滤波、小波变换和拉普拉斯锐化等。分别从皮髓质期和实质期图像中提取了2264个影像组学特征，特征类型包括一阶特征、形态特征、灰度依赖矩阵特征、灰度共生矩阵特征、灰度游程矩阵特征、灰度区域大小矩阵特征及邻域灰度差矩阵特征。计算皮髓质期和实质期的影像组学特征数值之差，得到Delta影像组学特征，公式为：$Rad_{\Delta}=Rad_{a}-Rad_{v}$($Rad_{\Delta}$：Delta影像组学特征，$Rad_{a}$：皮髓质期影像组学特征，$Rad_{v}$：实质期影像组学特征)。由于形态特征在差值运算中易被抵消，Delta特征中的形态指标直接采用实质期相应特征。

为降低过拟合风险，依据10EPV(events per variable)原则将最大特征数限制为10个，通过5折交叉验证在训练集上最终确定最佳特征数为7个。首先计算组内及组间ICC，保留ICC > 0.75的特征。随后应用相关系数(correlation coefficient)、最大相关最小冗余(maximum relevance minimum redundancy, mRMR)进行初步降维，筛选出与WHO/ISUP分级相关性最高的100个特征以供后续分析。然后用K最佳(select K best)选择最具有预测价值的7个特征用于模型构建。

1.5 模型构建及评估 基于筛选出的皮髓质期、实质期及Delta影像组学特征，利用支持向量机算法分别构建了3个影像组学模型。模型性能的评价采用受试者工作特征(receiver operating characteristic, ROC)曲线分析，具体指标包括曲线下面积(AUC)、准确度、敏感性、特异性、阳性预测值(positive predictive value, PPV)和阴性预测值(negative predictive value, NPV)。

1.6 统计学分析 本研究所有统计分析均采用R语言(版本4.5.1)完成。连续变量与分类变量分别采用t检验和χ^2检验进行组间比较。使用Delong检验来比较各个模型ROC曲线AUC值的差异。采用校准曲线及Hosmer-Lemeshow检验评估模型的预测校准度，并采用决策曲线分析评价其临床实用价值。

2 结 果

2.1 基线资料 366例纳入病例被随机分为训练集与验证集，两组性别、年龄及WHO/ISUP分级等基线特征无统计学差异(P>0.05)，基线资料见表1。

表1 基线资料

项目	训练集(n=293)	验证集(n=73)	P值[1]
性别(%)			0.828
男性	207 (70.6%)	50 (68.5%)	
女性	86 (29.4%)	23 (31.5%)	
年龄(岁, $\bar{x}\pm s$)	57.1±12.2	58.5±10.5	0.305
WHO/ISUP分级(%)			>0.999
低级别	194 (66.2%)	48 (65.8%)	
高级别	99 (33.8%)	25 (34.2%)	

[1]χ^2检验、t检验；$\bar{x}$：平均值；s：标准差

2.2 影像组学特征筛选 从皮髓质期、实质期及Delta影像组学特征中各筛选出7个特征(表2)。皮髓质期特征以一阶和纹理特征为主；实质期特征均为纹理特征；Delta特征包含2个实质期形态特征，其余为纹理及一阶特征。

表2 筛选后的皮髓质期、实质期及Delta影像组学特征

皮髓质期影像组学特征	实质期影像组学特征	Delta影像组学特征
均值_一阶_一致性 (boxmean_firstorder_Uniformity)	拉普拉斯高斯_灰度共生矩阵_信息度量相关2 (log_glcm_log.sigma.1.0.mm.3D.Imc2)	实质期_原始_形状_最大二维直径 (v_original_shape_Maximum2DDiameterRow)
均值_ 灰度共生矩阵_逆差距归一化 (boxmean_glcm_Idmn)	拉普拉斯高斯_邻域灰度差矩阵_相关处理 (log_ngtdm_log.sigma.2.0.mm.3D.Busyness)	实质期_原始_形状_表面积 (v_original_shape_SurfaceArea)
加性高斯噪声_一阶_平均值 (additivegaussiannoise_firstorder_Mean)	小波_灰度依赖矩阵_依赖非均匀性归一化 (wavelet_gldm_wavelet. LHL.DependenceNonUniformityNormalized)	拉普拉斯高斯_一阶_中位数 (log_firstorder_log.sigma.2.0.mm.3D.Median)
拉普拉斯高斯_灰度共生矩阵_联合能量 (log_glcm_log.sigma.0.5.mm.3D.JointEnergy)	小波_灰度依赖矩阵_依赖熵 (wavelet_gldm_wavelet.HLL.DependenceEntropy)	拉普拉斯高斯_灰度共生矩阵_逆差归一化 (log_glcm_log.sigma.2.0.mm.3D.Idn)
归一化_灰度区域大小矩阵_小依赖高灰度强调 (normalize_glszm_SmallAreaHighGrayLevelEmphasis)	归一化_灰度区域大小矩阵_区域大小非均匀性 (normalize_glszm_SizeZoneNonUniformity)	小波_灰度区域大小矩阵_区域方差 (wavelet_glszm_wavelet.HLL.ZoneVariance)
离散高斯_灰度依赖矩阵_小依赖高灰度强调 (discretegaussian_gldm_ SmallDependenceHighGrayLevelEmphasis)	拉普拉斯锐化_灰度依赖矩阵_大依赖强调 (laplaciansharpening_gldm_ LargeDependenceEmphasis)	小波_灰度区域大小矩阵_大区域高灰度强调 (wavelet_glszm_wavelet.LLL. LargeAreaHighGrayLevelEmphasis)
散粒噪声_灰度共生矩阵_逆方差 (shotnoise_glcm_InverseVariance)	离散高斯_灰度区域大小矩阵_区域熵 (discretegaussian_glszm_ZoneEntropy)	离散高斯_灰度依赖矩阵_依赖非均匀性 (discretegaussian_gldm_DependenceNonUniformity)

2.3 模型构建与评估 Delta模型在训练集中的AUC为0.807，显著高于皮髓质期模型(0.755)和实质期模型(0.765)(P<0.05)。3组模型在验证集中的AUC无明显差异。校准曲线显示，所有模型的预测值与实际观测值之间一致性良好(P>0.05)，其中Delta模型在验证集中的曲线最接近理想对角线，表明其在整个概率阈值范围内预测误差都较小，相比之下其他模型的曲线则呈现出不同程度的低估或高估趋势。决策曲线分析表明，3组模型在不同阈值下的临床净收益相当，未显示出显著差异。各模型在训练集和验证集中的性能指标见表3，ROC曲线、校准曲线及决策曲线分别见图1~3。

表3 3组模型预测性能的评估指标

模型	组别	AUC	95%CI	敏感度	特异度	PPV	NPV
皮髓质期影像组学模型(a)	训练集	0.755	0.695~0.814	0.46	0.87	0.64	0.78
	验证集	0.738	0.602~0.873	0.60	0.90	0.75	0.74
实质期影像组学模型(v)	训练集	0.765	0.707~0.823	0.24	0.95	0.73	0.75
	验证集	0.665	0.523~0.807	0.28	0.98	0.88	0.80
Delta影像组学模型(delta)	训练集	0.807	0.754~0.860	0.71	0.79	0.64	0.70
	验证集	0.729	0.600~0.859	0.60	0.77	0.58	0.70

AUC：曲线下面积；CI：置信区间；PPV：阳性预测值；NPV：阴性预测值

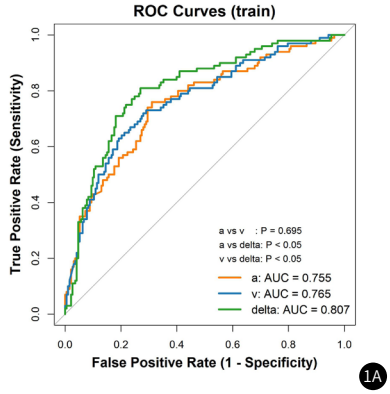

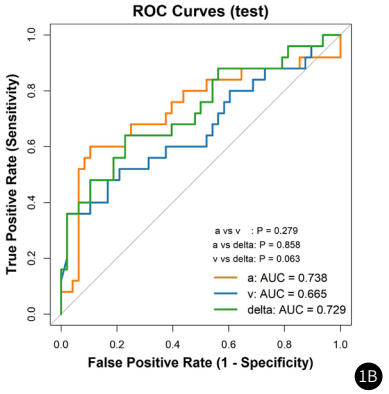

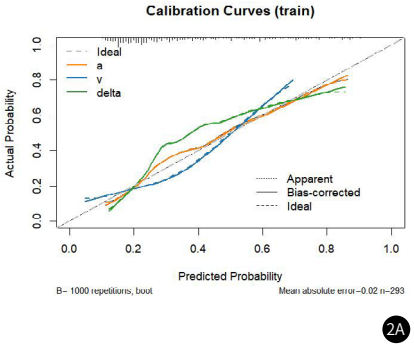

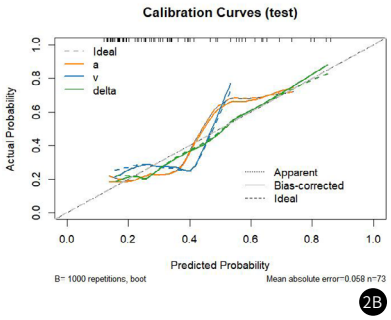

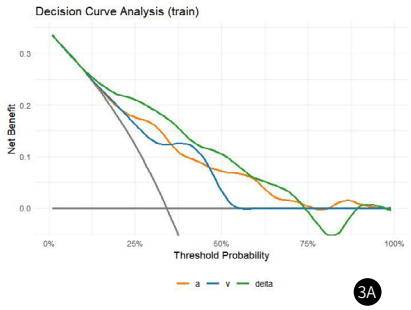

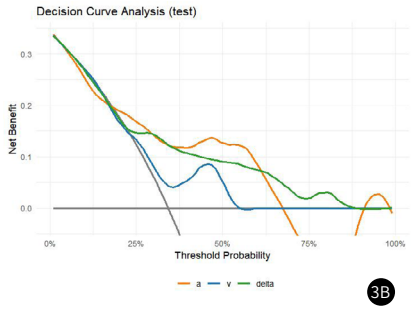

图1 3组模型在训练集、验证集中的ROC曲线。1A：训练集，1B：验证集；ROC：受试者工作特征；AUC：曲线下面积；a：皮髓质期影像组学模型，v：实质期影像组学模型，delta：Delta影像组学模型。
图2 3组模型在训练集、验证集中的校准曲线。2A：训练集，2B：验证集；a：皮髓质期影像组学模型，v：实质期影像组学模型，delta：Delta影像组学模型。
图3 3组模型在训练集、验证集中的决策曲线。3A：训练集，3B：验证集；a：皮髓质期影像组学模型，v：实质期影像组学模型，delta：Delta影像组学模型。

3 讨 论

目前，经皮肾脏穿刺活检是ccRCC术前进行WHO/ISUP分级评估的常见方法，但其作为一种有创检查，存在出血、疼痛、肿瘤针道种植等并发症风险，且由于取样误差和病理判读主观性的影响，其诊断准确率仍有相当局限[7-8]。影像组学作为一种非侵入性、可定量分析的方法，能够从常规CT图像中提取人眼难以识别的深层次特征，从而反映肿瘤内部的异质性，因此在肾癌术前无创分级中显示出重要潜力[9]。

近年来，已有多项研究尝试应用CT影像组学预测ccRCC的WHO/ISUP分级。Wang等[10]纳入197名ccRCC患者结合CT皮髓质期与实质期影像组学特征构建的模型在预测WHO/ISUP分级方面表现出较好的性能，训练集和验证集中的AUC分别达到0.89和0.81。Yin等[11]对175名ccRCC患者基于CT多期相图像构建模型，发现实质期模型性能最优，AUC在训练集和测试集中分别为0.74和0.89。Lu等[12]在51例患者的小样本研究中亦发现实质期模型表现最佳，AUC为0.82。Li等[13]则将395名ccRCC患者皮髓质期图像提取的影像组学特征与临床指标结合，构建的列线图模型在训练集和验证集中预测WHO/ISUP分级的AUC分别为0.80和0.90。此外，一些研究采用深度学习技术提取影像组学特征和构建模型，也取得了良好预测效果[14-16]。然而，以上研究多依赖于单一期相或多期相独立分析，未能充分挖掘不同期相间动态变化的生物学意义。

Delta影像组学通过量化同一病变在不同期相之间影像特征的变化，有望更敏感地捕捉肿瘤的血流动力学行为和内部结构差异。在肝脏肿瘤研究中，Mokrane等[17]通过计算增强CT动脉期与静脉期特征的差值形成Delta影像组学特征并构建模型以预测肝细胞肝癌，AUC在训练集和验证集中分别为0.70和0.66。Chen等[18]针对肺部部分实性结节患者，利用增强前后CT特征差异预测浸润性肺腺癌，模型AUC高达0.925和0.902。此外，基于多期相MRI的Delta影像组学模型也在肝癌和乳腺癌的侵袭性预测中展现出良好效果[19-20]。这些结果表明，Delta影像组学是一种具有普适性和生物学意义的特征构建策略。

本研究首次将Delta影像组学应用于ccRCC的WHO/ISUP分级预测。我们纳入了366例患者，样本量大于多数已有研究，提高了模型的稳定性。结果显示，Delta影像组学模型在训练集中的AUC为0.807，显著优于皮髓质期和实质期模型($P<0.05$)，表明Delta特征能够提供独立于单一期相的增量预测信息。这一优势可能源于其更好地反映了肿瘤在皮髓质期与实质期之间的强化模式差异，这与ccRCC的血供特点和细胞排列密度密切相关。值得注意的是，最终筛选出的Delta特征中包含2个来自实质期的形态特征，提示形态学特征在反映肿瘤侵袭性方面具有重要价值，而Delta运算则进一步强化了纹理和强度特征在时间维度上的变化信息。在验证集中，Delta影像组学模型与皮髓质期和实质期模型的AUC差异未达到统计学意义。这一方面可能与验证集样本量较小有关，另一方面也提示Delta模型在不同人群中的泛化能力仍需进一步优化。尽管如此， Delta模型在验证集中的校准曲线几乎完全贴合理想对角线，这表明Delta模型在未知样本上提供了最为准确和可靠的概率预测。决策曲线分析也表明Delta模型在较大阈值范围内具有与其它模型相当的临床净收益，支持其具有一定的临床应用潜力。

本研究尚存若干局限性。首先，这是一项单中心回顾性研究，尽管内部验证效果良好，但缺乏外部验证队列，模型在新人群中的性能仍需进一步验证。其次，本研究仅聚焦于影像组学特征，未整合临床变量(如年龄、性别、肿瘤大小等)和实验室指标，未来构建融合模型有望进一步提升预测精度。第三，本研究使用了多台CT设备，尽管已进行标准化预处理，但仍可能引入设备相关的异质性。此外，ROI勾画虽由两名医师共同完成，但手动勾画仍存在主观性和耗时问题，未来可采用自动或半自动分割方法以提高效率和一致性。最后，本研究的模型性能与部分文献相比尚有提升空间，这可能与特征筛选方法、模型选择等因素有关。未来需要更多前瞻性、多中心的研究，以更先进的图像处理方法及更具创新性的技术开发相关模型，进一步提高预测的准确性和稳定性。

综上所述，本研究利用多期相CT图像构建了Delta影像组学模型，用于术前预测ccRCC的WHO/ISUP分级。结果表明，Delta

模型在训练集中的预测性能优于单一期相模型，在验证集中也表现出稳定良好的判别效能。该模型能够有效捕获肿瘤在不同增强时期的特征变化，提供更为全面的定量信息，具有一定的生物学解释性和临床适用性。尽管仍需多中心前瞻性研究加以验证，但本研究为ccRCC的无创分级提供了一种新的思路和方法，有望在未来辅助临床制定更加个体化的治疗决策。

参考文献

[1]MOTZER R J, JONASCH E, AGARWAL N, et al. Kidney cancer, version 3.2022, NCCN clinical practice guidelines in oncology[J/OL]. Journal of the National Comprehensive Cancer Network: JNCCN, 2022, 20(1): 71-90.

[2]MOCH H, CUBILLA A L, HUMPHREY P A, et al. The 2016 WHO classification of tumours of the urinary system and male genital organs-part a: renal, penile, and testicular tumours[J/OL]. European Urology, 2016, 70(1): 93-105.

[3]DELAHUNT B, EBLE J N, EGEVAD L, et al. Grading of renal cell carcinoma[J/OL]. Histopathology, 2019, 74(1): 4-17.

[4]DAGHER J, DELAHUNT B, RIOUX-LECLERCQ N, et al. Clear cell renal cell carcinoma: validation of World Health Organization/International Society of Urological Pathology grading[J/OL]. Histopathology, 2017, 71(6): 918-925.

[5]MÜHLBAUER J, EGEN L, KOWALEWSKI K F, et al. Radiomics in Renal Cell Carcinoma-A Systematic Review and Meta-Analysis[J/OL]. Cancers, 2021, 13(6): 1348.

[6]NARDONE V, REGINELLI A, RUBINI D, et al. Delta radiomics: an updated systematic review[J/OL]. La Radiologia Medica, 2024, 129(8): 1197-1214.

[7]COTTA B H, MEAGHER M F, BRADSHAW A, et al. Percutaneous renal mass biopsy: historical perspective, current status, and future considerations[J/OL]. Expert Review of Anticancer Therapy, 2019, 19(4): 301-308.

[8]SCHNUELLE P. Renal biopsy for diagnosis in kidney disease: indication, Technique, and Safety[J/OL]. Journal of Clinical Medicine, 2023, 12(19): 6424.

[9]MÜHLBAUER J, EGEN L, KOWALEWSKI K F, et al. Radiomics in renal cell carcinoma—a systematic review and meta-analysis[J/OL]. Cancers, 2021, 13(6): 1348.

[10]WANG R, HU Z, SHEN X, et al. Computed tomography-based radiomics model for predicting the WHO/ISUP grade of clear cell renal cell carcinoma preoperatively: a multicenter study[J/OL]. Frontiers in Oncology, 2021, 11: 543854.

[11]YIN F, ZHANG H, QI A, et al. An exploratory study of CT radiomics using differential network feature selection for WHO/ISUP grading and progression-free survival prediction of clear cell renal cell carcinoma[J/OL]. Frontiers in Oncology, 2022, 12: 979613.

[12]LU C, XIA Y, HAN J, et al. Multiphase comparative study for WHO/ISUP nuclear grading diagnostic model based on enhanced CT images of clear cell renal cell carcinoma[J/OL]. Scientific Reports, 2024, 14: 12043.

[13]LI X, LIN J, QI H, et al. Radiomics predict the WHO/ISUP nuclear grade and survival in clear cell renal cell carcinoma[J/OL]. Insights into Imaging, 2024, 15: 175.

[14]XU L, YANG C, ZHANG F, et al. Deep learning using CT images to grade clear cell renal cell carcinoma: development and validation of a prediction model[J/OL]. Cancers, 2022, 14(11): 2574.

[15]LI S, ZHOU Z, GAO M, et al. Incremental value of automatically segmented perirenal adipose tissue for pathological grading of clear cell renal cell carcinoma: a multicenter cohort study[J/OL]. International Journal of Surgery (London, England), 2024, 110(7): 4221-4230.

[16]YANG Z, JIANG H, SHAN S, et al. 2.5D deep learning-based prediction of pathological grading of clear cell renal cell carcinoma using contrast-enhanced CT: a multicenter study[J/OL]. Academic Radiology, 2025: S1076-6332(25)00636-1.

[17]MOKRANE F Z, LU L, VAVASSEUR A, et al. Radiomics machine-learning signature for diagnosis of hepatocellular carcinoma in cirrhotic patients with indeterminate liver nodules[J/OL]. European Radiology, 2020, 30(1): 558-570.

[18]CHEN W, WANG R, MA Z, et al. A delta-radiomics model for preoperative prediction of invasive lung adenocarcinomas manifesting as radiological part-solid nodules[J/OL]. Frontiers in Oncology, 2022, 12: 927974.

[19]HAN Z, DAI H, CHEN X, et al. Delta-radiomics models based on multiphase contrast-enhanced magnetic resonance imaging can preoperatively predict glypican-3-positive hepatocellular carcinoma[J/OL]. Frontiers in Physiology, 2023, 14: 1138239.

[20]ZHENG H, JIAN L, LI L, et al. Delta-radiomics based on dynamic contrast-enhanced MRI for predicting lymphovascular invasion in invasive breast cancer[J/OL]. Academic Radiology, 2024, 31(5): 1762-1772.

(收稿日期：2025-09-27)　　(校对：赵望淇　排版：张鸿燊)

（上接第99页）

[2]董军强, 解非, 张智翔, 等. 多层螺旋CT与MRI扫描对胰腺癌和胰腺炎的鉴别诊断[J]. 实用临床医药杂志, 2023, 27(9): 8-12.

[3]刘泽群, 孙文阁. 基于MRI直方图模型预测胰腺癌淋巴结转移的初步研究[J]. 中国医学计算机成像杂志, 2022, 28(1): 63-67.

[4]刘泽群, 孙文阁. 基于MRI直方图模型预测胰腺癌淋巴结转移的初步研究[J]. 中国医学计算机成像杂志, 2022, 28(1): 63-67.

[5]任天宇, 周新童, 党胜春. 基于生物信息学分析ITGA2在胰腺癌组织中的表达及机制[J]. 现代肿瘤医学, 2020, 28(20): 3570-3574.

[6]Prinz C, Fehring L, Frese R. MicroRNAs as indicators of malignancy in pancreatic ductal adenocarcinoma (PDAC) and cystic pancreatic lesions[J]. Cells, 2022, 11(15): 2374.

[7]宋奇科, 钟时玲, 刘媛媛, 等. 磁共振弹性成像评价胰腺导管腺癌病理分级及生存期[J]. 磁共振成像, 2022, 13(3): 26-30.

[8]姜楠, 赵之明, 高元兴, 等. 胰头囊腺瘤机器人局部切除与胰十二指肠切除的对比研究[J]. 腹腔镜外科杂志, 2022, 27(6): 419-423.

[9]张萍, 刘新爱, 刘荣成. MRI动态增强与SWI技术对乳腺肿瘤良恶性的诊断鉴别价值[J]. 中国CT和MRI杂志, 2022, 20(1): 104-106.

[10]李颖, 赵启利, 李艳茹, 等. 胰腺囊腺瘤MSCT影像学表现及鉴别诊断价值[J]. 中国CT和MRI杂志, 2022, 20(3): 97-98145.

[11]周丹. CT与动态增强MRI诊断胰腺浆液性微囊性囊腺瘤的临床价值探讨[J]. 中国医刊, 2023, 58(6): 661-663.

[12]陈帅, 陈晓, 陈井亚, 等. 基于CT影像组学对胰腺浆液及黏液性囊性肿瘤鉴别诊断[J]. 中国CT和MRI杂志, 2022, 20(10): 92-95.

[13]Dahiya D S, Al-Haddad M, Chandan S, et al. Artificial intelligence in endoscopic ultrasound for pancreatic cancer: where are we now and what does the future entail?[J]. Journal of clinical medicine, 2022, 11(24): 7476.

[14]梅杰, 许隽颖, 顾丁一, 等. DAAM基因家族在胰腺癌中的表达及其与免疫检查点的相关性[J]. 南京医科大学学报(自然科学版), 2022, 42(12): 1681-1686.

[15]江曼, 张京刚, 刘琪, 等. 扩散峰度成像评估胰腺癌分化程度及肿瘤分期的价值[J]. 临床放射学杂志, 2022, 41(7): 1303-1308.

[16]许静轩, 杜少倩, 曹源, 等. MMP14在胰腺癌中的表达及其与肿瘤免疫微环境特征的相关性研究[J]. 上海交通大学学报(医学版), 2022, 42(3): 312-322.

[17]Schwingel J, Decker M, Schneider L, et al. Early detection of pancreatic cancer[J]. Oncology Research and Treatment, 2023, 46(6): 259-267.

[18]邢莹, 滕钰浩, 王瑞平. 王瑞平辨治胰腺癌经验探讨[J]. 陕西中医, 2023, 44(2): 241-244.

[19]习攀, 王蒨, 郭俊俊, 等. 吉西他滨联合热疗对胰腺癌ASPC-1细胞增殖, 迁移, 侵袭和凋亡的影响及机制研究[J]. 陕西医学杂志, 2023(12): 1759-1764.

[20]俞溪, 明兵, 杨林, 等. 动态容积灌注CT多维度评估胰腺癌T分期和病理分级的价值[J]. 临床放射学杂志, 2023, 42(9): 1459-1464.

[21]陈志强, 马娜娜, 赵潇, 等. 细菌外膜囊泡肿瘤疫苗对胰腺癌小鼠肿瘤细胞增殖和CD8+T细胞浸润的影响[J]. 中华消化外科杂志, 2022, 21(4): 530-536.

[22]Wood L D, Canto M I, Jaffee E M, et al. Pancreatic cancer: pathogenesis, screening, diagnosis, and treatment[J]. Gastroenterology, 2022, 163(2): 386-402.e1.

[23]贾聿明, 叶增, 邓艳丽, 等. FBW7基因通过GSDME介导的焦亡增强紫杉醇对胰腺癌的抗肿瘤作用研究[J]. 中国癌症杂志, 2023, 33(10): 889-897

[24]Dbouk M, Katona B W, Brand R E, et al. The multicenter cancer of pancreas screening study: impact on stage and survival[J]. Journal of Clinical Oncology, 2022, 40(28): 3257.

[25]朱素丽, 陈运昊, 姚尖平, 等. 肉桂醛调控CD44s/STAT3信号通路抑制胰腺癌细胞增殖和肿瘤细胞干性[J]. 中国药理学通报, 2022, 38(5): 676-683.

(收稿日期：2024-06-12)

(校对：赵望淇　排版：张鸿燊)