论 著

CT影像学参数与肾癌患者临床病理特征及预后的关系*

陈华平* 郭志伟 黄健儒
陈雯婧 母其文
首都医科大学附属北京安贞医院南充医院·南充市中心医院医学影像科
(四川 南充 637000)

【摘要】**目的** 探讨CT影像学参数与肾癌患者临床病理特征及预后的关系。**方法** 选取2019年1月至2022年8月本院肾癌患者227例CT影像学参数[梅奥粘连概率(MAP)评分、肾周脂肪厚度、肾周脂肪面积]资料，统计不同临床病理特征患者CT影像学参数，分析其与临床病理特征相关性。所有患者均接受肾根治性切除术，并随访3年，根据是否出现复发将患者分为预后不良组和预后良好组。采用单因素及多因素Logistic回归方程分析肾癌患者预后不良影响因素，绘制受试者工作特征曲线(ROC)分析CT影像学参数预测肾癌患者预后不良价值，并利用校准曲线及决策曲线(DCA)评估其预测准确度及临床实用性。**结果** 不同AJCC/TNM分期、淋巴结转移、Fuhrman分级患者MAP评分、肾周脂肪面积比较差异有统计学意义($P<0.05$)；不同临床特征患者肾周脂肪厚度比较差异无统计学意义($P>0.05$)。肾癌患者AJCC/TNM分期、淋巴结转移、Fuhrman分级与MAP评分、肾周脂肪面积呈正相关($P<0.05$)。术后3年，227例肾癌患者中有1例失访，复发率为18.14%。多因素Logistic回归方程显示，Fuhrman分级、术后辅助治疗、MAP评分、肾周脂肪面积是肾癌患者预后不良影响因素($P<0.05$)。MAP评分、肾周脂肪面积的联合模型预测肾癌患者预后不良AUC为0.924，高于单一预测AUC($P<0.05$)。采用Bootstrap法对MAP评分、肾周脂肪面积的联合模型进行内部验证，实际曲线与理想曲线拟合良好。当阈概率范围0.1~0.85时，该模型具有较好的净获益率。**结论** 肾癌患者MAP评分、肾周脂肪面积与AJCC/TNM分期、淋巴结转移、Fuhrman分级及预后有关，或可作为肾癌预后评估指标，为临床治疗决策与预后管理提供客观依据。

【关键词】肾癌；CT；梅奥粘连概率；肾周脂肪面积；临床病理特征；复发
【中图分类号】R692
【文献标识码】A
【基金项目】四川省科技厅引智成果示范推广项目(2021ZHYZ0022)
DOI:10.3969/j.issn.1672-5131.2026.04.034

The Relationship between CT Imaging Parameters and Clinical Pathological Features and Prognosis in Renal Cancer Patients*

CHEN Hua-ping*, GUO Zhi-wei, HUANG Jian-ru, CHEN Wen-jing, MU Qi-wen.
Department of Medical Imaging, Nanchong Hospital of Beijing Anzhen Hospital CMU & Nanchong Central Hospital, Nanchong 637000, Sichuan Province, China

ABSTRACT
Objective To explore the relationship between CT imaging parameters and clinicopathological features and prognosis in patients with renal cell carcinoma. ***Methods*** A total of 227 renal cancer patients from this hospital between January 2019 and August 2022 were selected, with CT imaging parameters [Mayo Adhesion Probability (MAP) score, perirenal fat thickness, and perirenal fat area] recorded. The CT imaging parameters of patients with different clinicopathological characteristics were statistically analyzed to assess their correlation with clinicopathological features. All patients underwent radical nephrectomy and were followed up for 3 years. They were divided into a poor prognosis group and a favorable-prognosis group based on whether recurrence occurred. Univariate and multivariate logistic regression models were used to analyze the influencing factors of poor-prognosis in renal cancer patients. Receiver Operating Characteristic (ROC) curves were plotted to evaluate the predictive value of CT imaging parameters for poor-prognosis in renal cancer patients, and calibration curves and Decision Curve Analysis (DCA) were employed to assess their predictive accuracy and clinical utility. ***Results*** Significant differences were observed in MAP scores and perirenal fat area among patients with different AJCC/TNM stages, lymph node metastasis, and Fuhrman grades ($P<0.05$). No statistically significant differences were found in perirenal fat thickness across clinical characteristics ($P>0.05$). MAP scores and perirenal fat area showed positive correlations with AJCC/TNM stage, lymph node metastasis, and Fuhrman grade ($P<0.05$). At 3 years post-operation, one out of 227 renal cancer patients was lost to follow-up, with a recurrence rate of 18.14%. Multivariate logistic regression revealed that Fuhrman grade, postoperative adjuvant therapy, MAP score, and perirenal fat area were prognostic factors for poor outcomes ($P<0.05$). The combined model of MAP score and perirenal fat area demonstrated an AUC of 0.924 for predicting poor-prognosis, which was higher than that of individual predictors ($P<0.05$). Internal validation of the combined model using the Bootstrap method showed good alignment between the actual and ideal curves. The model exhibited favorable net benefit rates when the threshold probability ranged from 0.1 to 0.85. ***Conclusion*** MAP scores and perirenal fat area in renal cell carcinoma patients are associated with AJCC/TNM stage, lymph node metastasis, Fuhrman grade, and prognosis. These parameters may serve as prognostic assessment indicators, providing objective evidence for clinical treatment decisions and prognosis management.
Keywords: Renal Cancer; CT; Mayo Adhesion Probability; Perirenal Fat Area; Clinical and Pathological Features; Recurrence

肾细胞癌简称肾癌，以肾透明细胞癌为主，约占全部病例的85%[1]。手术切除是肾癌主要治疗手段，但术后仍有30%~40%患者面临转移或复发，给其生命健康带来严重威胁[2-3]。手术病理活检是诊断肾癌的金标准，但因其有创性限制了在筛查和随访中的广泛应用[4]，因此术前无创预测肾癌术后复发对制定个体化治疗方案及改善预后具有显著临床意义。目前肾癌的诊断及预后判断缺乏敏感的血清肿瘤标志物，主要依赖于影像学检查，如CT检查，具有扫描范围广泛、可重复性、成像速度快、无创等诸多优势[5]。然而临床实践发现，部分肾癌的CT影像学特征不典型，定性诊断难度大，极易导致漏诊或误诊，进而影响治疗决策[6]。近年来肾周脂肪在肾癌发生、发展中作用备受关注，被认为是肾癌潜在预后预测因子[7]。然而如何通过CT精确量化肾周脂肪，分析其与肾癌临床病理特征及预后的关系仍缺乏丰富循证依据。本研究对此展开讨论分析，旨在明确CT影像学参数对肾癌预后的预测价值，从而指导个体化治疗及术后随访，降低复发风险，最终改善患者生存结局。现将结果报告如下。

1 资料与方法

1.1 一般资料

选取2019年1月至2022年8月本院收治的227例肾癌患者。

纳入标准：经临床诊断[8]及术后病理证实肾癌；均为初始治疗；均在本院接受肾部分切除术；CT影像学资料及病历资料完整。排除标准：以往肿瘤病史；慢性肾脏疾病或肾良性肿瘤者；肾脏手术史；CT影像学资料缺失者；全身感染性疾病者；对比剂过敏者。

1.2 方法

1.2.1 CT检查 采用西门子Definition Flash排螺旋CT进行检查，检查前禁食8 h，取仰卧位，头先进，先行CT平扫，扫描范围为膈顶至肾下极，扫描条件：管电压120 kV，管电流260~300 mA，层厚5 mm，后行增强扫描，经肘静脉注射碘海醇75mL~80mL，注射速率2.8~3 mL/s，注射后采用腹主动脉膈肌水平阈值100Hu自动触发并延迟14s进行

【第一作者】陈华平，男，副主任医师，主要研究方向：CT/MRI新技术临床应用。E-mail：NCCHCHP@163.com
【通讯作者】陈华平

动脉期扫描，动脉期采集完后间隔15s、55s后扫描实质期、静脉期，将获取图像传输至处理工作站进行重建，重建层厚1 mm，由2名经验丰富的影像科医师在轴位图像上，统一于肾门水平(以清晰显示肾动、静脉及肾盂结构为标志)进行所有参数的观察与测定，观察病灶部位、形态、大小等，测定肾脏后侧脂肪厚度[9](评分标准：＜1.0 cm、1.0~1.9 cm、≥2.0 cm分别为0分、1分、2分)、肾周脂肪条索状分度[9](评分标准：轻度、中度、重度分别为0分、2分、3分)、肾周脂肪厚度(肾脏后包膜表面距后腹壁的最大距离)、肾周脂肪面积，计算梅奥粘连概率(MAP)评分。MAP评分=肾脏后侧脂肪厚度评分+肾周脂肪条索状分度评分。

1.2.2 预后判定标准[10]及分组　所有患者均进行术后为期3年的门诊随访，随访内容为病史询问、体格检查、血常规、CT检查等，随访间隔为第1年每3个月随访1次，第2、3年每6个月随访1次，随访终点事件为患者出现复发或随访满3年，将复发患者纳入预后不良组，反之纳入预后良好组。

1.3 观察指标　(1)基线资料及CT影像学参数；(2)不同临床病理特征患者CT影像学参数及相关性；(3)不同预后患者临床病理特征、CT影像学参数；(4)肾癌患者预后不良影响因素；(5)CT影像学参数预测肾癌患者预后不良价值。

1.4 统计学方法　利用SPSS 27.0软件包处理数据。计量资料以($\bar{x}\pm s$)表示，t检验，计数资料以n(%)表示，χ^2检验。Spearman分析各指标间相关性，多因素Logistic回归方程分析肾癌患者预后不良影响因素，绘制受试者工作特征曲线(ROC)、校准曲线及决策曲线(DCA)评价CT影像学参数预测效能，Delong检验曲线下面积(AUC)。P＜0.05表示差异有统计学意义。

2 结　果

2.1 基线资料及CT影像学参数　227例肾癌患者男150例，女77例；平均年龄(58.65±4.42)岁；平均肿瘤直径为(4.55±0.43)cm；AJCC/TNM分期T1期80例，T2期147例；平均MAP评分为(3.12±0.41)分；平均肾周脂肪厚度为(1.36±0.35)cm；平均肾周脂肪面积为(18.55±3.14)cm^2。

2.2 不同临床病理特征患者CT影像学参数　不同AJCC/TNM分期、淋巴结转移、Fuhrman分级患者MAP评分、肾周脂肪面积比较差异有统计学意义(P＜0.05)，不同临床特征患者肾周脂肪厚度比较差异无统计学意义(P＞0.05)。见表1。

表1 不同临床病理特征患者CT影像学参数[n(%)]

项目	例数	MAP评分(分)	t，P	肾周脂肪厚度(cm)	t，P	肾周脂肪面积(cm^2)	t，P
性别			0.563，0.574		0.617，0.538		1.125，0.262
男	150	3.11±0.39		1.35±0.34		18.36±3.89	
女	77	3.14±0.36		1.38±0.36		18.92±2.77	
年龄(岁)			1.697，0.091		0.576，0.565		0.517，0.606
＜60	158	3.15±0.42		1.37±0.37		18.47±3.56	
≥60	69	3.05±0.38		1.34±0.34		18.73±3.31	
肿瘤直径(cm)			0.625，0.533		0.218，0.828		1.835，0.068
＜4	87	3.10±0.37		1.35±0.33		18.02±3.61	
≥4	140	3.13±0.34		1.36±0.34		18.88±3.32	
AJCC/TNM分期			6.908，＜0.001		0.571，0.569		4.887，＜0.001
T1期	80	2.89±0.30		1.34±0.41		17.02±3.15	
T2期	147	3.25±0.41		1.37±0.36		19.38±3.64	
肿瘤位置			1.812，0.071		1.505，0.134		0.552，0.582
左侧	114	3.07±0.39		1.40±0.38		18.41±3.49	
右侧	113	3.17±0.44		1.32±0.42		18.69±4.13	
淋巴结转移			5.186，＜0.001		0.412，0.680		3.232，＜0.001
是	47	3.36±0.46		1.38±0.42		19.97±3.88	
否	180	3.06±0.32		1.35±0.45		18.18±3.24	
Fuhrman分级			14.991，＜0.001		0.895，0.372		8.830，＜0.001
Ⅰ~Ⅱ级	127	2.78±0.30		1.34±0.40		16.82±2.71	
Ⅲ~Ⅳ级	100	3.55±0.47		1.39±0.44		20.75±3.98	

2.3 CT影像学参数与临床病理特征相关性　Spearman分析可知，肾癌患者AJCC/TNM分期、淋巴结转移、Fuhrman分级与MAP评分、肾周脂肪面积呈正相关(P＜0.05)。见表2。

表2 CT影像学参数与临床病理特征相关性(r/P)

临床病理特征	MAP评分	肾周脂肪面积
AJCC/TNM分期	0.523/＜0.001	0.504/＜0.001
淋巴结转移	0.471/＜0.001	0.470/＜0.001
Fuhrman分级	0.532/＜0.001	0.521/＜0.001

2.4 不同预后患者临床病理特征、CT影像学参数　术后3年，227例肾癌患者中有1例失访，41例复发，复发率为18.14%(41/226)。预后不良组与良好组AJCC/TNM分期、淋巴结转移、Fuhrman分级、术后辅助治疗、MAP评分、肾周脂肪面积比较差异有统计学意义(P＜0.05)。见表3。

2.5 肾癌患者预后不良影响因素分析　以肾癌患者预后不良为因变量(是=1，否=0)，以表3具有统计学意义指标为自变量纳入多因素Logistic回归方程。AJCC/TNM分期、淋巴结转移的方差膨胀因子＞10，存在高度共线性，为保证模型结果的稳定性和可靠性，后续分析中排除了这两个变量。Fuhrman分级、术后辅助治疗、MAP评分、肾周脂肪面积是肾癌患者预后不良影响因素(P＜0.05)。见表4。

2.6 CT影像学参数预测肾癌患者预后不良价值　以肾癌患者预后不良为状态变量，MAP评分、肾周脂肪面积为检验数据绘制ROC曲线，其AUC分别为0.721(95%: 0.646~0.796)、0.774(95%: 0.708~0.840)，敏感度分别为72.86%、85.71%，特异度分别为52.80%、75.16%。根据Logistic回归方程结果构建MAP评分、肾周脂肪面积的联合模型，Log(P)=-0.202+术后辅助治疗(-0.181)+MAP评分×0.551+肾周脂肪面积×0.607+Fuhrman分级×1.146，得到联合ROC曲线，其AUC为0.924(95%: 0.886~0.963)，敏感度及特异度分别为87.14%、84.47%。Delong检验可知，MAP评分、肾周脂肪面积的联合模型预测AUC高于单一预测AUC，差异有统计学意义(P＜0.05)。见图1。Hosmer-Lemeshow检验结果为(P=0.358)，模型拟合度良好。采用Bootstrap法对模型进行内部验证，抽样次数为1000次，实际曲线与理想曲线拟合良好，模型预测肾癌患者预后不良风险和实际样本基本一致。见图2。当阈概率范围0.1~0.85时，MAP评分、肾周脂肪面积联合模型的净获益水平高于“All”和“None”方案。见图3。

2.7 典型案例　见图4。

表3 不同预后患者临床病理特征、CT影像学参数[n(%)]

项目	预后不良组(n=41)	预后良好组(n=185)	t/χ^2	P
性别			0.547	0.459
男	25(60.98)	124(67.03)		
女	16(39.02)	61(32.97)		
年龄(岁)			3.081	0.079
＜60	24(58.54)	134(72.43)		
≥60	17(41.46)	51(27.57)		
肿瘤直径(cm)			0.154	0.695
＜4	17(41.46)	70(37.84)		
≥4	24(58.54)	115(62.16)		
AJCC/TNM分期			5.527	0.019
T1期	8(19.51)	72(38.92)		
T2期	33(80.49)	113(61.08)		
肿瘤位置			0.012	0.912
左侧	21(51.22)	93(50.27)		
右侧	20(48.78)	92(49.73)		
淋巴结转移			55.230	＜0.001
是	26(63.41)	21(11.35)		
否	15(36.59)	164(88.65)		
Fuhrman分级			19.970	＜0.001
Ⅰ~Ⅱ级	10(24.39)	116(62.70)		
Ⅲ~Ⅳ级	31(75.61)	69(37.30)		
手术时间(min)	152.92±16.86	155.11±14.77	0.837	0.404
术中出血量(ml)	100.12±11.33	98.98±10.51	0.619	0.536
手术切缘阳性	5(12.20)	18(9.73)	0.223	0.637
术后辅助治疗	17(41.46)	122(65.95)	8.497	0.004
手术入路			0.055	0.814
经腹腔入路	20(48.78)	94(50.81)		
经腹膜后间隙入路	21(51.22)	91(49.19)		
MAP评分(分)	3.95±0.46	2.94±0.31	17.126	＜0.001
肾周脂肪厚度(cm)	1.38±0.33	1.36±0.35	0.334	0.738
肾周脂肪面积(cm^2)	20.01±3.59	18.59±3.24	2.489	0.014

表4 肾癌患者预后不良影响因素分析

自变量	β	SE	Wald χ^2	OR	95%CI		P
					下限	上限	
术后辅助治疗	-0.181	0.042	18.518	0.835	0.769	0.906	＜0.001
MAP评分	0.551	0.126	19.133	1.735	1.356	2.221	＜0.001
肾周脂肪面积	0.607	0.144	17.764	1.835	1.384	2.433	＜0.001
Fuhrman分级	1.146	0.287	15.955	3.147	1.793	5.523	＜0.001
常数项	-0.202	0.058	12.101	-	-	-	＜0.001

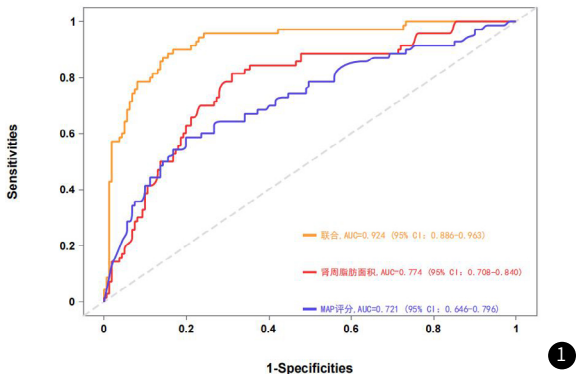

图1 ROC曲线。

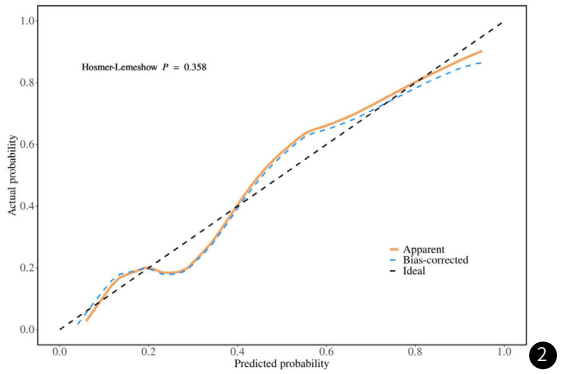

图2 校准曲线。

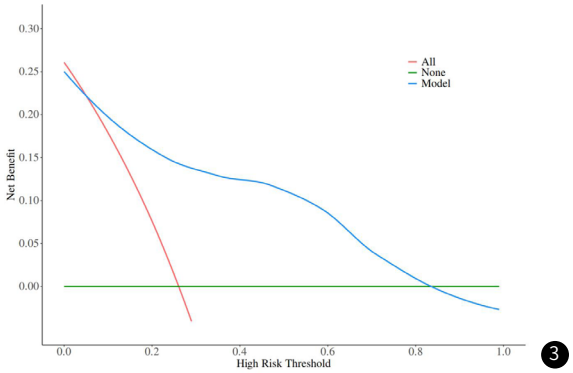

图3 DCA曲线。

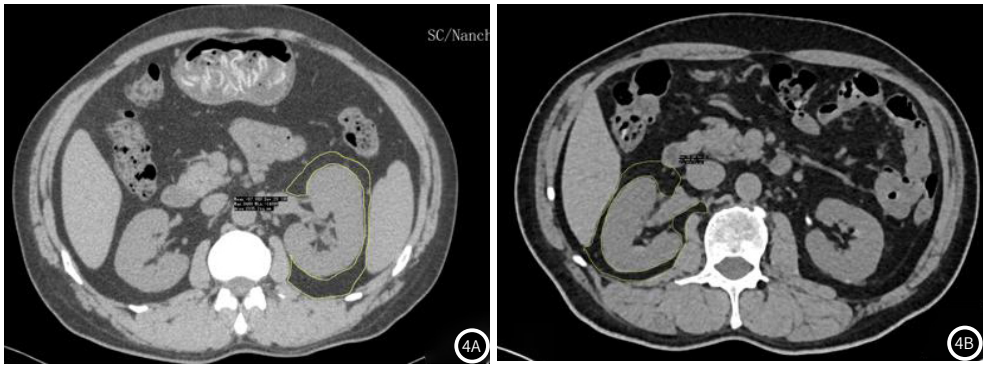

图4A～图4B 图4A: 典型预后不良患者CT图像。男性，56岁，2021年1月26日确诊肾细胞癌，2021年8月25日确诊双肺多发转移。轴位肾静脉平面CT图像，测得肾周脂肪面积为20.38cm^2，肾周脂肪有少许条索影；图4B: 典型预后良好患者CT图像。男性，62岁，肾透明细胞癌。轴位肾静脉平面CT图像，测得肾周脂肪面积为15.19cm^2，肾周脂肪无条索影。

3 讨 论

肾癌发病率仅低于前列腺癌、膀胱癌，早期肾癌无明显症状，随着病情进展，可能出现疼痛、血尿及肿块[11-12]。肾部分切除术可在保证肿瘤学效果的前提下，最大限度保留肾单位，其疗效已得到充分论证[13]，但部分患者术后出现局部复发，影响疾病

预后[14]。临床病理特征是评估肾癌预后的关键依据，但其获取依赖于有创的病理活检，一定程度上限制其临床应用，故探索并开发无创的肾癌预后预测工具尤为迫切[15-16]。

肾周脂肪属于内脏脂肪，主要由休眠的棕色脂肪组织构成，外周包绕白色脂肪及白色脂肪转化而来的米色脂肪，其中米色脂肪与肾癌发生密切相关[17-18]。同时肾周脂肪可分泌脂肪因子、炎症因子，参与肾癌发病过程。因此，探索肾周脂肪与肾癌的关系尤为重要。CT是观察和测量人体脂肪的重要手段，可测定肾周脂肪厚度、面积等影像学参数，为肾癌诊断及预后评估提供影像学依据[19]。MAP评分、肾周脂肪厚度及面积均是评价肾周脂肪特征的关键指标，芮晨宇等[20]指出，MAP评分、肾周脂肪厚度与肾癌及其预后无关，仅患侧肾周脂肪面积在肾癌诊断及预后判断中具有一定的临床价值。薛春雷等[21]学者研究也支持这一观点，认为MAP评分与局限型肾癌患者腹腔镜肾部分切除术后长期生存结局无关。但有学者提出不同见解，指出MAP评分不仅能预测肾脏肿瘤的病变性质，还与肾癌患者无进展生存期密切相关[22]。由此可见，当前研究多聚焦于CT影像学参数与肾癌总体生存预后的关联且结论不一，较少研究能系统阐明其在术后复发风险分层中的价值。本研究数据显示，肾癌患者AJCC/TNM分期、淋巴结转移、Fuhrman分级与MAP评分呈正相关，且MAP评分为肾癌患者预后不良的影响因素，进一步佐证MAP评分与肾癌临床病理特征及预后存在密切关联性。这一研究结论与芮晨宇等、薛春雷等报道存在差异，这种差异可能源于肾脏后侧脂肪厚度、肾周脂肪条索状分度测量方法尚未统一，或是各研究设定的观察终点不同。当肾癌患者肾周脂肪面积超过21.49cm^{2}时，肾周脂肪的棕色化及炎症纤维化程度加深，肾癌复发可能性越大[23]。本研究多因素Logistic回归方程显示，肾周脂肪面积是肾癌患者预后不良的高危因素，与上述研究观点相似。随着肾周脂肪面积扩大，激素与脂肪因子分泌失衡，激活多条促癌信号通路，为肾癌细胞的生长及复发创造条件，其次是机体长期处于慢性炎症状态，并伴随全身性代谢紊乱，可促进癌细胞增殖、侵袭，进而导致肾癌复发[24-25]。此外，本研究发现，肾癌患者肾周脂肪厚度与临床病理特征、预后之间并无明显关联性，这与芮晨宇等部分观点相似。这一结果提示，肾周脂肪厚度在肾癌的恶性程度与预后评估中价值有限，临床实际中应采取CT影像学参数联合评估策略，提供更全面的肿瘤生物学信息，为个体化治疗决策提供针对性影像学依据。

绘制ROC曲线发现，MAP评分、肾周脂肪面积联合预测肾癌患者预后不良的AUC为0.924，显著高于单一预测AUC，提示两者联合预测能有效鉴别肾癌术后复发高危与低危人群，为临床治疗决策提供参考信息。临床实践中应重点关注MAP评分、肾周脂肪面积超出截断值患者，遵医嘱做好术后辅助治疗，采取合理的随访策略，改善患者预后。进一步研究表明，联合预测模型的校准曲线紧贴理想参考线，并在广泛的阈值概率范围内提供显著净收益，可作为肾癌患者预后不良的可行性工具，指导临床诊治。本研究的局限性主要在于两方面：一方面是单中心研究，MAP评分与肾周脂肪面积联合模型缺乏外部验证，影响结果的普适性；另一方面是随访周期长，存在较多混杂因素，可能会影响研究结论准确性，未来应开展多中心合作以验证模型，并尽可能纳入更多变量，控制混杂效应。

综上可知，肾癌患者MAP评分、肾周脂肪面积与临床病理特征及预后有关，整合上述影像学参数有助于术前更精准地识别高复发人群，实现肾癌患者的个体化精准治疗。

参考文献

[1]董玉茹,穆学涛,滑蓉蓉,等.肾脏肿瘤良恶性的影像学研究[J].中国CT和MRI杂志,2024,22(8):95-97.

[2]Choi C,Kang M,Seo SI,et al.Retrospective multicenter analysis of prognostic risk factors for one year recurrence in patient with renal cell carcinoma after partial or radical nephrectomy:results of korean renal cancer study group (KRoCS) database[J].J Korean Med Sci,2024,22(3):e11.

[3]Robert A,Mallick R,McIsaac DI,et al.Validation of prognostic models for renal cell carcinoma recurrence,cancer-specific mortality,and all-cause mortality[J].J Urol,2025,213(4):455-466.

[4]Yang Z,Wang KR,Chang HW,et al.Clinicopathological-based nomogram prediction and molecular characterization of postoperative recurrence in clinical T1 clear cell renal cell carcinoma[J].BMC Surg,2025,25(1):247.

[5]Hulin M,Audigé V,Baghli A,et al.Long-term consequences of positive surgical margin after partial nephrectomy for renal cell carcinoma:multi-institutional analysis[J].Int J Clin Oncol,2024,29(10):1509-1515.

[6]Deniffel D,McAlpine K,Harder FN,et al.Predicting the recurrence risk of renal cell carcinoma after nephrectomy:potential role of CT-radiomics for adjuvant treatment decisions[J].Eur Radiol,2023,33(8):5840-5850.

[7]Mei HN,Chen H,Zheng QY,et al.Foundation Model and Radiomics-Based Quantitative Characterization of Perirenal Fat in Renal Cell Carcinoma Surgery[J].Acad Radiol,2025,32(7):4041-4049.

[8]中国抗癌协会泌尿男生殖系肿瘤专业委员会微创学组.中国肾肿瘤腹腔镜及机器人肾部分切除术专家共识[J].泌尿外科杂志(电子版),2021,13(4):1-5,9.

[9]张锟,李雪琴,刘娟,等.MAP评分对经腹腹腔镜根治性肾切除术手术难度的预测价值[J].现代泌尿外科杂志,2023,28(8):649-653.

[10]杨洋,詹永豪.后腹腔镜辅助小切口保留肾单位手术治疗肾癌患者的疗效及术后复发危险因素分析[J].实用癌症杂志,2024,39(8):1373-1376.

[11]焦志灵,刘棚越,李路鹏,等.CT薄层增强扫描及图像后处理技术诊断肾肿瘤的价值研究[J].中国CT和MRI杂志,2024,22(9):111-113.

[12]Carlo MI.Hereditary renal cell carcinoma syndromes[J].Hematol Oncol Clin North Am,2023,37(5):841-848.

[13]Yoo S,Jeong CW,Kim H,et al.Association of volatile versus intravenous anesthesia with prognosis after nephrectomy for renal cell carcinoma[J].In Vivo,2023,37(1):468-475.

[14]Tobe T,Teishima J,Ueki H,et al.Risk stratification for recurrence after nephrectomy in high-risk renal cell carcinoma patients[J].Int J Clin Oncol,2025,30(9):1849-1857.

[15]张宇坚,曹奇峰,张林,等.长链非编码RNA DLEU7-AS1在肾细胞癌中的表达和临床意义[J].临床肿瘤学杂志,2023,28(10):902-906.

[16]兰东,郭军宏,袁文强,等.血清miR-296-3p和miR-324-3p表达与肾癌患者临床病理特征及预后的关系[J].临床泌尿外科杂志,2024,39(10):884-889.

[17]Beşler MS,Ölçücüoğlu E,Ölçücüoğlu E.The prognostic role of perirenal fat tissue in non-metastatic renal cell carcinoma[J].Jpn J Radiol,2024,42(11):1262-1269.

[18]Sun ZH,Xia YH,Zhang YM,et al.Nonlinear associations of visceral and perirenal fat with short-term postoperative complications in clear cell renal cell carcinoma patients[J].Ann Surg Oncol,2024,31(4):2208-2211.

[19]Zeng ZQ,Ge S,Li YX,et al.Mayo adhesion probability score predicts perioperative outcome of partial nephrectomy:a systematic review and meta-analysis[J].J Endourol,2024,38(3):240-252.

[20]芮晨宇,樊伟林,孙巍,等.基于CT影像学参数探讨肾周脂肪对肾癌诊断与预后判断的临床意义[J].临床泌尿外科杂志,2023,38(12):929-933.

[21]薛春雷,张旋,王辉.局限性肾癌患者腹腔镜肾部分切除术后长期预后的研究[J].中国内镜杂志,2025,31(3):20-27.

[22]Li SC,Zhou ZL,Gao MM,et al.Incremental value of automatically segmented perirenal adipose tissue for pathological grading of clear cell renal cell carcinoma:a multicenter cohort study[J].Int J Surg,2024,1(7):4221-4230.

[23]Leng X,Zhou CC,Wu JL,et al.The relationship between renal cell carcinoma pathological types and perirenal fat area[J].BMC Cancer,2025,8(1):841.

[24]Faiella E,Vergantino E,Vaccarino F,et al.A Review of the paradigmatic role of adipose tissue in renal cancer:fat measurement and tumor behavior features[J].Cancers (Basel),2024,27(9):1697.

[25]Ning K,Li Z,Liu HM,et al.Perirenal fat thickness significantly associated with prognosis of metastatic renal cell cancer patients receiving anti-VEGF therapy[J].Nutrients,2022,18(16):3388.

(收稿日期：2025-10-18)　(校对：赵望淇　排版：张鸿燊)