论 著

多参数MR对膀胱内翻性乳头状瘤诊断的应用价值*

邓 磊[1,2] 李建鹏[2] 黄 翔[2] 刘碧华[1,2,*]

1.广东医科大学第一临床医学院 (广东 湛江 524023)

2.南方医科大学附属第十医院(东莞市人民医院) (广东 东莞 523000)

【摘要】**目的** 分析膀胱内翻性乳头状瘤(Inverted Urothelial Papilloma of Bladder, IPB)的MRI影像表现，其与膀胱非肌层浸润尿路上皮癌(Non-muscle invasive bladder cancer,NMIBC)鉴别诊断的价值。**方法** 回顾性分析经病理证实的22例IPB患者与76例NMIBC患者MRI资料，比较两者在发病年龄、性别、部位、病灶形态、大小、ADC值等方面的差异，并进行统计学检验，利用ROC曲线分析ADC值诊断膀IPB的诊断效能。**结果** 22例IPB中10例位于膀胱三角区，10例位于膀胱颈，均为单发病灶，17例为带蒂病灶，IBP组的ADC值平均值为(1.62±0.31)×$10^{-3}$$mm^2$/s，NMIBC组平均值(1.17±0.26)×$10^{-3}$$mm^2$/s，两者之间差别存在显著的统计学差异($P<0.001$)。ADC值区分IPB及NMIBC的曲线下面积为0.868，诊断效能最佳的Cut-off值为1.44×$10^{-3}$$mm^2$/s时，敏感性为81.8%，特异性为88.2%，约登指数为0.70。**结论** IPB于MRI表现上存在一定特征，病灶定位、大小、形态、ADC值定量有助于诊断及鉴别诊断。

【关键词】膀胱肿瘤；磁共振成像；膀胱内翻性乳头状瘤；膀胱尿路上皮癌；鉴别诊断

【中图分类号】R737.1；R445.2

【文献标识码】A

【基金项目】东莞市社会发展科技项目(20211800907573)

DOI:10.3969/j.issn.1672-5131.2026.04.036

The Application Value of Multiparametric MRI in the Diagnosis of Inverted Urothelial Papilloma of the Bladder*

DENG Lei[1,2], LI Jian-peng[2], HUANG Xiang[2], LIU Bi-hua[1,2,*].

1.Guangdong Medical University, The First School of Clinical Medicine, Zhanjiang 524023, Guangdong Province, China

2.The Tenth Affiliated Hospital of Southern Medical University (Dongguan People's hospital), Dongguan 523000, Guangdong Province, China

ABSTRACT

Objective To analyze the MRI imaging findings of inverted urothelial papilloma of the bladder (IPB), and evaluate the value of its differential diagnosis from non-muscle invasive bladder cancer (NMIBC). ***Methods*** MRI data of 22 patients with IPB and 76 patients with NMIBC confirmed by pathology were retrospectively analyzed. The differences in age of onset, gender, location, lesion morphology, size, ADC value, etc. between the two groups were compared, and statistical tests were carried out. The ROC curve was used to analyze the diagnostic efficacy of the ADC value in diagnosing IPB of the bladder. ***Results*** Among the 22 cases of IPB, 10 cases were located in the trigone of the bladder, 10 cases were located in the bladder neck, all were solitary lesions, and 17 cases were pedunculated lesions. The average ADC value of the IBP group was (1.62±0.31)×$10^{-3}$$mm^2$/s, and the average value of the NMIBC group was (1.17±0.26)×$10^{-3}$$mm^2$/s. There was a significant statistical difference between the two groups ($P<0.001$). The area under the curve of the ADC value for distinguishing IPB and NMIBC was 0.868. When the optimal Cut-off value for diagnostic efficacy was 1.44×$10^{-3}$$mm^2$/s, the sensitivity was 81.8%, the specificity was 88.2%, and the Youden index was 0.70. ***Conclusion*** IPB has certain characteristics in MRI manifestations. The location, size, morphology of the lesions and the quantitative ADC value are helpful for the diagnosis and differential diagnosis.

Keywords: Bladder Tumor; Magnetic Resonance Imaging (MRI); Inverted Urothelial Papilloma of The Bladder; Bladder Urothelial Carcinoma; Differential Diagnosis

膀胱肿瘤作为泌尿系最常见的肿瘤[1]，其中尿路上皮癌发病率约占90%以上，易转移且复发率高，导致预后不良[2]。膀胱内翻性乳头状瘤(IPB)是最常见的膀胱良性肿瘤，约占膀胱肿瘤的6%，其病因及发病机制尚不明确，可能与吸烟、膀胱慢性炎症刺激、出口处梗阻等因素有关[3-4]，IPB细胞分化成熟，表现出局部生长，不侵袭肌肉层，复发和进展的风险显著低于膀胱尿路上皮癌[5-6]。然而，这两者的临床症状都以肉眼或镜下血尿、尿频、排尿困难为主，并且常发生在膀胱颈和三角区，当膀胱肿物不侵犯膀胱肌层及周围结构时，通过影像学表现区分IPB和非肌层浸润膀胱尿路上皮癌(NMIBC)存在一定难度。IPB的首选治疗方案多推荐单纯行经尿道膀胱肿瘤切除术(Transurethral resection of bladder tumor, TURBT)，术后化疗不是常规治疗，只需要定期监测复查[6]。NMIBC首选经尿道膀胱肿瘤切除术，并根据情况需要术后进行膀胱灌注化疗或全身化疗[7-9]，所以术前准确区分对临床治疗决策的制定至关重要。国内外对于IPB的研究以CT及超声影像学特点为主，对于MRI表现探讨极少。本研究收集我院经手术病理证实IPB及NMIBC患者的MRI资料，通过总结分析IPB的MRI表现，并与NMIBC比较，提高对两者的鉴别诊断能力。

1 资料与方法

1.1 临床资料 本研究经南方医科大学附属第十医院伦理委员会批准，无需患者知情同意。收集我院于2019年11月至2024年5月行3.0TMRI检查后经手术及病理证实的IBP患者22例及膀胱非肌层浸润尿路上皮癌患者76例。

纳入标准：患者行MRI检查时未经治疗，并在接受MRI检查后2周内接受手术治疗；病理证实为膀胱内翻性乳头状瘤或非肌层浸润膀胱尿路上皮癌。排除标准：患者未在检查后2周内接受手术；患者MRI检查前曾行手术、化疗或放疗。

1.2 检查方法 使用SIEMENS Skyra 3.0T磁共振扫描仪、18通道腹部相控阵线圈。所有病例行盆腔MRI常规序列、HR-T2WI、DWI、DCE-MRI序列扫描。检查前禁食4-6小时，患者取仰卧位，头先进，膀胱充盈250-300mL尿液。磁共振扫描参数：①轴位HR-T2WI序列：采用快速自旋回波序列(TSE)，TR=7500ms，TE=101ms，层厚=4.0mm，层间距=0.4mm，FOV=200mm×200mm，采集时间3min9s。②轴位DWI序列：采用多次激发分段读出平面回波成像序列，TR=3400ms，TE1=63ms，TE2=99ms，层厚=4.0mm，层间距=0mm，FOV=156mm×260mm，b值0、1000s/mm^2，采集时间4min35s。③增强扫描(T1 3D-Vibe)序列：采用三维容积内插体部动态增强T1 3D-Vibe检查序列；TR=3.31ms，TE=1.22ms，层厚=2mm，FOV=300mm；对比剂Dd-DTPA，采用0.2mmol/kg，注射流率为2mL/s，于注射对比剂前扫描一期，然后于注射对比剂后15s开始图像采集，共扫描9期，采集时间2min30s，之后行SE序列T1WI轴位、矢状

【第一作者】邓 磊，女，副主任医师，主要研究方向：腹部、盆腔放射影像学诊断。E-mail：376819344@qq.com

【通讯作者】刘碧华，女，主任医师，主要研究方向：乳腺放射影像学诊断。E-mail：Liubihua1208@sina.com

位和冠状位。

1.3 图像分析 所有图像由两位具有16年和15年泌尿生殖影像经验的放射科医生独立评估，任何分歧通过共识解决。分析肿瘤的以下放射学特征：位置、数量、形状、大小、表观弥散系数(ADC)值。为了统计分析，肿瘤位置被分类为三角区或非三角区。数量包括单个或多个肿瘤的。如果发现多个病灶，仅评估最大的肿瘤。使用肿瘤表面与相邻膀胱壁之间的锐角(≤90°)和钝角(>90°)来分别表征带蒂和广基病变。肿瘤大小分别为沿其最大轴的最大直径(LAD)、垂直于LAD的短轴直径(SAD)、SAD与LAD的比值(S/L)[10]。通过在肿瘤上放置ROI来测量ADC图上实性成分的ADC值，可结合DWI及增强图像确定肿瘤实性部分。ADC图上的ROI尽可能完全勾画肿瘤实性部分，每个病灶测量3次ADC值并取其平均值。

1.4 统计学分析 采用SPSS 27软件进行统计分析。计量资料以均数±标准差($\bar{x}\pm s$)表示，两组间比较采用独立样本 *t* 检验；计数资料以例数和百分比表示，组间比较采用卡方检验。以*P*<0.05为差异具有统计学意义。

2 结　果

2.1 一般资料 符合条件纳入研究的膀胱肿瘤患者共98例，所有病灶均行TURBT手术切除。根据病理类型，分为膀胱内翻性乳头状瘤IPB组22例及非肌层浸润尿路上皮细胞癌组76例。98个病例临床资料及MRI表现，见表1。

本组研究中，IPB组及NMIBC组均以男性为主，IPB发病年龄为35-71岁，平均年龄(57.0±9.4)岁，对比NMIBC组平均年龄(62.4±12.4)岁，两组发病年龄存在统计学差异(*P*=0.032)。

在病灶数量上，IPB组中22个病例均为单发病灶，非肌层浸润膀胱尿路上皮癌组中54例为单发，22例为多发，两组间比较差异具有显著统计学意义(*P*=0.010)。

在IPB组中，10例位于膀胱三角区，10例位于颈部，2例位于侧壁，而在NMIBC组中，12例位于三角区，1例位于颈部，63例位于其他部位，两组间病灶位置差异具有统计学意义(*P*=0.008)。IPB组的LAD、SAD明显小于NMIBC组，具有显著统计学差异(*P*＜0.001)，SAD/LAD比值亦小于NMIBC组，具有统计学差异(*P*=0.041)。IPB组中有17例病灶为带蒂病灶，见图1，其中11例为细蒂。

表1 本研究中患者的基本资料

	IPB	NMIBC	*P* value	x^2/t
性别			0.678	0.172
男	18(81.8%)	67(88.2%)		
女	4(18.2%)	9(11.8%)		
年龄(岁)			0.004	8.814
＜65	18(81.8%)	36(47.4%)		
≥65	4(18.2%)	40(52.6%)		
病灶数量			0.010	6.633
单发	22	54		
多发	0	22		
病灶位置			0.008	7.004
三角区	10	12		
非三角区	12	64		
形态			0.886	0.021
带蒂	17	62		
广基	5	14		
大小(mm)				
LAD	12.0±5.78	21.58±10.48	＜0.001	-5.562
SAD	6.41±2.36	13.84±7.91	＜0.001	-7.163
SAD/LAD	0.57±0.16	0.66±0.18	0.041	-2.069
ADC值 ($\times10^{-3}mm^2/s$)	1.62±0.31	1.17±0.26	＜0.001	6.759

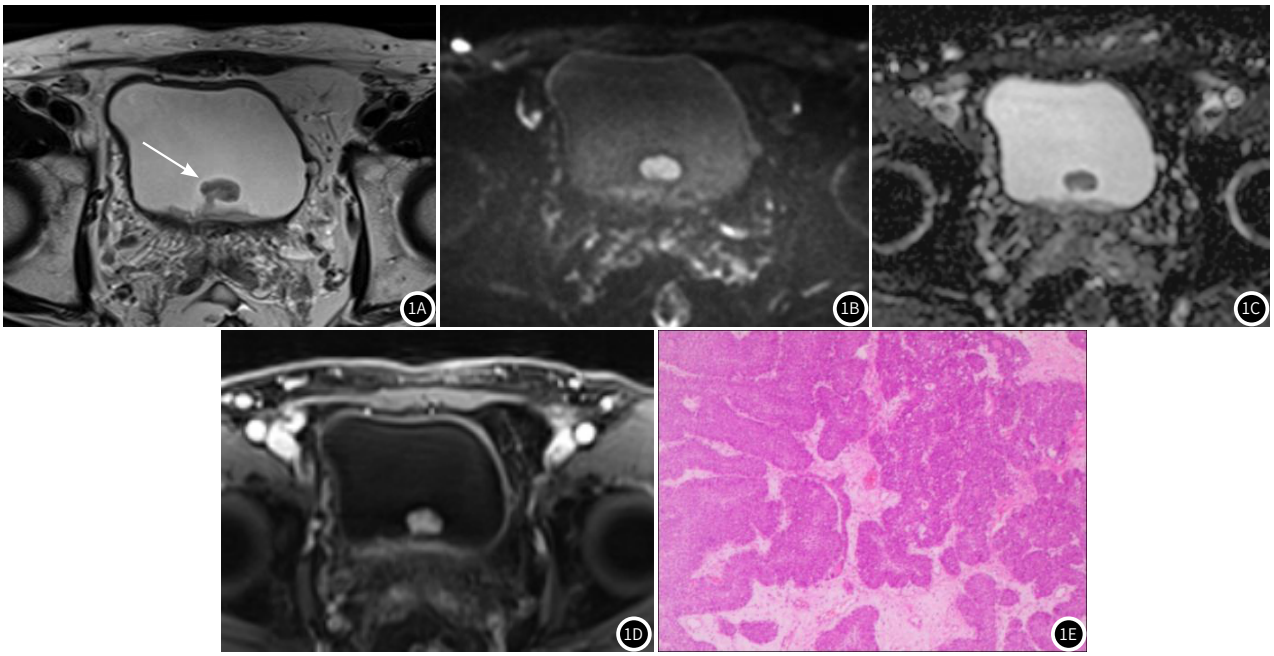

图1A～图1E 女，60岁。图1A T2WI示膀胱三角区息肉状肿块影，可见细蒂(→)与膀胱相连；图1B、图1C DWI呈高亮信号，ADC图呈低信号，ADC值为$1.50\times10^{-3}mm^2/s$；图1D CE示肿块明显强化；图1E术后病理证实为内翻性乳头状瘤(HE，×40)

2.2 ADC值鉴别膀胱内翻性乳头状瘤与非肌层浸润膀胱尿路上皮肿瘤的诊断效能 本研究中，IPB组的ADC值平均值为(1.62±0.31)$\times10^{-3}mm^2/s$明显高于NMIBC组平均值(1.17±0.26)$\times10^{-3}mm^2/s$，两者之间差别存在显著的统计学差异(*P*＜0.001)。

通过绘制ROC曲线分析，见图2，ADC值诊断膀胱内翻性乳头状瘤的曲线下面积为0.868(95%置信区间：0.769-0.966，*P*<0.001)，Cut-off值为$1.44\times10^{-3}mm^2/s$时，敏感性为81.8%，特异性为88.2%，约登指数为0.70，诊断膀胱内翻性乳头状瘤的效能最佳，见表2。

表2 ADC值诊断膀胱内翻性乳头状瘤的效能分析

ADC值($\times10^{-3}mm^2/s$)	敏感性(%)	特异性(%)	阳性预测值(%)	阴性预测值(%)
1.18	90.9	55.3	34.0	94.9
1.32	86.4	76.3	47.5	94.8
1.44	81.8	88.2	60.0	94.1
1.49	77.3	89.5	63.0	93.0
1.52	68.2	90.8	61.5	91.7

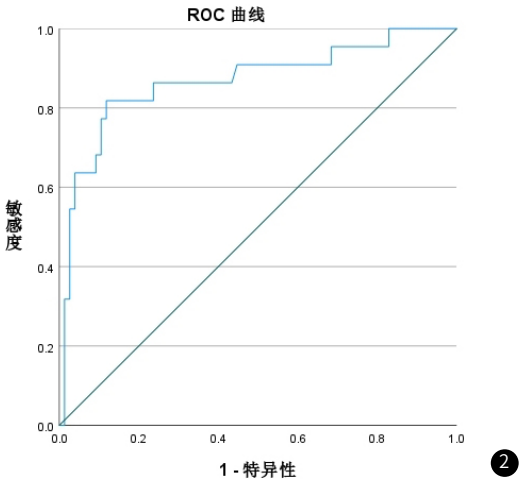

图2 ADC值诊断膀胱内翻性乳头状瘤的ROC曲线

3 讨 论

3.1 发病机制、临床及影像表现 膀胱内翻性乳头状瘤(IPB)是膀胱最常见的良性肿瘤[3,11]，表现为肾盂、输尿管或膀胱非侵袭性内生性尿路上皮肿瘤，占所有尿路上皮肿瘤的不到1%[12-13]，自1927年Paschkis首次描述以来，文献中已经报道了1,000多个病例[4]。多个研究显示，IPB好发于男性，男女比例为5.8：1，发病年龄集中于50-60岁，本组研究中，IPB患者以男性为主(18/22)，平均年龄(57.0±9.4)岁，与文献报道一致[14]。

IPB临床症状多不典型，常以无痛性血尿为主要症状，也可见肉眼血尿、尿路刺激症状及梗阻症状[4]。本组研究中，22例IPB患者中有12例表现为无痛性血尿，3例为尿频、尿急，其余患者均无尿路症状。因内翻性乳头状瘤表面覆盖多层正常尿路上皮细胞，对其进行尿液细胞学检查的意义不大[12]。多参数MRI检查能够获取更多膀胱肿瘤的特征信息，现已逐渐成为膀胱肿物膀胱镜检查前首选检查。

膀胱镜下膀胱内翻性乳头状瘤常表现为外生性有蒂或息肉状的肿块，表面光滑，肿瘤大小从小病变到8.0cm不等，大多为孤立的，最常见的部位是膀胱颈，其次是三角区、侧壁和后壁[3,5]。本组病例中IPB发生于膀胱三角区及颈部占91%，各病灶均为单发，22例中有17例为带蒂外生肿物，且有11个表现为细蒂，MRI所见与膀胱镜下所见相符。相对于NMIBC对照组，IPB大多瘤体较小，LAD平均值为(12.0±5.78)mm，SAD平均值为(6.41±2.36)mm，SAD/LAD比值平均值为(0.57±0.16)，均小于NMIBC组，与多个研究相似[14-16]。

3.2 ADC诊断效能分析 有研究显示，多参数MRI能够清晰显示膀胱病变的细节，为鉴别诊断提供丰富信息，ADC图能有效帮助术前预测膀胱癌病理分期， ADC值随着肿瘤分级升高呈下降趋势[17-20]。IPB组的ADC值平均值为(1.62±0.31)×$10^{-3}$$mm^2$/s高于非肌层浸润尿路上皮癌组平均值(1.17±0.26)×$10^{-3}$$mm^2$/s，反映其细胞密度较低，水分子扩散受限程度较轻；而膀胱尿路上皮癌细胞密度高，水分子扩散受限较明显，ADC值较低，两者之间的差别存在显著的统计学差异(P<0.001)。通过ROC曲线分析，通过ADC值诊断IBP的曲线下面积为0.868，说明ADC值区分IBP及NMIBC的诊断效能较好，并通过ROC曲线选取Cut-off值为1.44×$10^{-3}$$mm^2$/s时，敏感性及特异性均较高(分别为81.8%和88.2%)，约登指数为0.70。IPB发病机制不明确、发病率低，临床症状和影像学表现常与NMIBC重叠，通过测定ADC值可提高术前区分IPB及NMIBC准确性，从而有助于提高影像学诊断报告的可靠性。

3.3 研究局限性 本研究为一项单中心回顾性研究，样本量相对较小，可能存在一定的选择偏倚。ADC值大于1.44×$10^{-3}$$mm^2$/s的单发肿瘤更有可能是内翻性乳头状瘤而非膀胱尿路上皮癌，但这一点仍需未来的研究加以证实。此外，未对不同病理分级的膀胱尿路上皮癌进行详细分析，且MRI检查结果可能受到设备、扫描参数及操作人员等因素的影响[21-22]。未来需要更大样本量的前瞻性研究进一步验证本研究结果。总体来说，膀胱内翻性乳头状瘤在发病部位、大小、病灶形态、ADC值等具有一定特征。综合分析这些 MRI 特征，有助于提高术前MRI检查对IPB诊断准确率，为临床制定合理治疗方案及评估预后提供重要依据。

参考文献

[1]S Antoni, Ferlay J, Soerjomataram I, et al. Bladder Cancer Incidence and Mortality: A Global Overview and Recent Trends[J]. Eur Urol, 2017, 71(1): 96-108.
[2]A Richters, Aben KKH, Kiemeney LALM. The global burden of urinary bladder cancer: an update[J]. World J Urol, 2020, 38(8): 1895-1904.
[3]S Picozzi, Casellato S, Bozzini G, et al. Inverted papilloma of the bladder: a review and an analysis of the recent literature of 365 patients[J]. Urol Oncol, 2013, 31(8): 1584-1590.
[4]M-K Sweeney, Rais-Bahrami S, Gordetsky J. Inverted urothelial papilloma: A review of diagnostic pitfalls and clinical management[J]. Can Urol Assoc J, 2017, 11(1-2): 66-69.
[5]El Bote H, Atik S, Fares R, et al. Papillome inverse de la vessie: une tumeur bénigne rare: à propos d'un Cas [Inverted papilloma of the bladder: a rare benign tumor: a case report]. Pan Afr Med J. 2017, 26: 204.
[6]Baarimah A, El Helaly A, Al Ghanbar M, et al. Inverted urothelial papilloma: A rare pathology in young girl. A case report and literature review. Urol Case Rep, 2020, 35: 101543.
[7]A-P Mitra, Cai J, Miranda G, et al. Management Trends and Outcomes of Patients Undergoing Radical Cystectomy for Urothelial Carcinoma of the Bladder: Evolution of the University of Southern California Experience over 3, 347 Cases[J]. J Urol, 2022, 207(2): 302-313.
[8]P Gontero, Birtle A, Capoun O, et al. European Association of Urology Guidelines on Non-muscle-invasive Bladder Cancer (TaT1 and Carcinoma In Situ)-A Summary of the 2024 Guidelines Update[J]. Eur Urol, 2024, 86(6): 531-549.
[9]中国肿瘤医院泌尿肿瘤协作组. 非肌层浸润性膀胱癌膀胱灌注治疗专家共识(2021版)[J]. 中华肿瘤杂志, 2021, 43(10): 1027-1033.
[10]S Woo, Ghafoor S, Das J-P, et al. Plasmacytoid urothelial carcinoma of the bladder: MRI features and their association with survival[J]. Urol Oncol, 2022, 40(3): 101-108.
[11]V Soukup, Capoun O, Cohen D, et al. Prognostic Performance and Reproducibility of the 1973 and 2004/2016 World Health Organization Grading Classification Systems in Non-muscle-invasive Bladder Cancer: A European Association of Urology Non-muscle Invasive Bladder Cancer Guidelines Panel Systematic Review[J]. Eur Urol, 2017, 72(5): 801-813.
[12]J-A Witjes, van Balken M-R, van de Kaa C-A. The prognostic value of a primary inverted papilloma of the urinary tract[J]. J Urol, 1997, 158(4): 1500-1505.
[13]M Akgul, MacLennan G-T, Cheng L. Distinct mutational landscape of inverted urothelial papilloma[J]. J Pathol, 2019, 249(1): 3-5.
[14]李洋, 范国华, 张彩元, 等. 膀胱内翻性乳头状瘤的MSCT表现及与尿路上皮乳头状癌的鉴别[J]. 临床放射学杂志, 2015, 34(4): 586-590.
[15]余新堂, 肖琴容, 龚化, 等. 膀胱内翻性乳头状瘤与膀胱移行细胞癌的超声特征研究[J]. 中国医学装备, 2021, 18(11): 81-84.
[16]M Takeuchi, Sasaguri K, Naiki T, et al. MRI Findings of Inverted Urothelial Papilloma of the Bladder[J]. AJR Am J Roentgenol, 2015, 205(2): 311-316.
[17]X Zhang, Xu X, Tian Q, et al. Radiomics assessment of bladder cancer grade using texture features from diffusion-weighted imaging[J]. J Magn Reson Imaging, 2017, 46(5): 1281-1288.
[18]C Feng, Zhou Z, Huang Q, et al. Radiomics Nomogram Based on High-b-Value Diffusion-Weighted Imaging for Distinguishing the Grade of Bladder Cancer[J]. Life (Basel), 2022, 12(10).
[19]苏巧娜. 基于多模态MRI的影像组学与临床危险因素联合模型对膀胱癌病理学分级的术前预测价值[D]. 山西医科大学, 2024.
[20]孟占鳌, 何娅娣, 夏桃林, 等. MR扩散加权成像对膀胱尿路上皮癌的诊断价值[J]. 中华腔镜泌尿外科杂志(电子版), 2017, 11(6): 404-406.
[21]李铮. 经尿道钬激光切除术与双极等离子电切术在非肌层浸润性膀胱癌手术中的应用效果[J]. 罕少疾病杂志, 2024, 31(8): 99-101.
[22]郭磊. 3.0T磁共振多参数检查评估良恶性乳腺肿瘤的临床效用[J]. 罕少疾病杂志, 2025, 32(5): 91-93.

(收稿日期：2025-03-12) (校对：赵望淇 排版：张鸿燊)