论 著

彩色多普勒超声、CT及MRI在宫颈癌盆腔淋巴结转移中的应用价值及综合预测模型构建*

纪 莉[1] 田延龙[2] 朱莉敏[1,*]
1.陕西省核工业二一五医院功能科
2.陕西省核工业二一五医院病理科
(陕西 咸阳 712000)

【摘要】**目的** 分析彩色多普勒超声(CDUS)、CT及MRI在宫颈癌盆腔淋巴结转移中的应用，并构建宫颈癌盆腔淋巴结转移的风险预测模型。**方法** 2021年1月至2023年12月期间，选取行CDUS、CT及MRI检查的宫颈癌患者84例，并与病理结果进行比较。按照盆腔淋巴结转移情况分为转移组(n=63)和未转移组(n=21)，分析宫颈癌盆腔淋巴结转移的危险因素，并构建误诊的风险预测模型。**结果** 84例宫颈癌患者中有75例CDUS与手术病理相符，其检测的灵敏度为95.24%，特异度为71.43%，准确率为89.29%，误诊率为28.57%，漏诊率为4.76%，阳性预测值为90.91%，阴性预测值为83.33%；有75例CT与手术病理相符，其检测的灵敏度为96.83%，特异度为66.67%，准确率为89.29%，误诊率为33.33%，漏诊率为3.17%，阳性预测值为89.71%，阴性预测值为87.50%；有80例MRI与手术病理相符，其检测的灵敏度为98.41%，特异度为85.71%，准确率为95.24%，误诊率为14.29%，漏诊率为1.59%，阳性预测值为95.38%，阴性预测值为94.74%。与转移组比较，未转移组临床分期、肿瘤直径、浸润深度、脉管癌栓有统计学意义(*P*<0.05)，其余因素无统计学意义(*P*>0.05)。以组别为因变量，以单因素分析中P<0.05的因素为自变量，经二元Logistic回归分析，临床分期(Ib1~2)、肿瘤直径(≥4)、浸润深度(≥1/2)、脉管癌栓(阳性)是宫颈癌盆腔淋巴结转移的危险因素(*P*<0.05)。以宫颈癌盆腔淋巴结转移的危险因素构建宫颈癌盆腔淋巴结转移风险预测模型。联合=-2.442 × 临床分期(Ib1~2)+ 1.633 × 肿瘤直径(≥4)+ 1.994× 浸润深度(≥1/2)+1.569 ×脉管癌栓(阳性)。Hosmer-Lemeshow拟合度检验显示，χ^2=5.056，*P*=0.752，模型拟合优度较好。ROC分析显示，宫颈癌盆腔淋巴结转移风险预测模型预测宫颈癌盆腔淋巴结转移的ROC曲线的AUC为0.862，95%CI为(0.784, 0.940)。**结论** CDUS、CT及MRI在宫颈癌盆腔淋巴结转移中均具有较高的诊断价值，MRI诊断准确率较高。基于宫颈癌盆腔淋巴结转移的危险因素构建的风险预测模型预测准确性较好。

【关键词】宫颈癌；淋巴结转移；诊断；风险预测；模型
【中图分类号】R711.74
【文献标识码】A
【基金项目】陕西省科技计划项目(2024JC-YBMS-674)
DOI:10.3969/j.issn.1672-5131.2026.04.038

The Application Value and Comprehensive Prediction Model Construction of Color Doppler Ultrasound, CT, and MRI in Pelvic Lymph Node Metastasis of Cervical Cancer*

JI li[1], TIAN Yan-long[2], ZHU Li-min[1,*].
1.Department of Functional, Nuclear Industry 215th Hospital, Xianyang 712000, Shaanxi Province, China
2.Department of Pathology, Nuclear Industry 215th Hospital, Xianyang 712000, Shaanxi Province, China

ABSTRACT
Objective Analyze the application of color Doppler ultrasound (CDUS), CT, and MRI in pelvic lymph node metastasis of cervical cancer, and construct a risk prediction model for pelvic lymph node metastasis of cervical cancer. ***Methods*** From January 2021 to December 2023, 84 cervical cancer patients who underwent CDUS, CT, and MRI examinations were selected and compared with pathological results. Divide cervical cancer into metastatic group (n=63) and non metastatic group (n=21) based on pelvic lymph node metastasis, analyze the risk factors for pelvic lymph node metastasis, and construct a risk prediction model for misdiagnosis. ***Results*** Among 84 cervical cancer patients, 75 cases of CDUS were consistent with surgical pathology, with a sensitivity of 95.24%, specificity of 71.43%, accuracy of 89.29%, misdiagnosis rate of 28.57%, missed diagnosis rate of 4.76%, positive predictive value of 90.91%, and negative predictive value of 83.33%; 75 cases of CT were consistent with surgical pathology, with a sensitivity of 96.83%, specificity of 66.67%, accuracy of 89.29%, misdiagnosis rate of 33.33%, missed diagnosis rate of 3.17%, positive predictive value of 89.71%, and negative predictive value of 87.50%; 80 cases of MRI were consistent with surgical pathology, with a sensitivity of 98.41%, specificity of 85.71%, accuracy of 95.24%, misdiagnosis rate of 14.29%, missed diagnosis rate of 1.59%, positive predictive value of 95.38%, and negative predictive value of 94.74%. Compared with the metastatic group, the clinical stage, tumor diameter, infiltration depth, and vascular cancer thrombus in the non metastatic group were statistically significant (*P*<0.05), while other factors were not statistically significant (*P*>0.05). Using group as the dependent variable and *P*<0.05 as the independent variable in univariate analysis, binary logistic regression analysis showed that clinical stage (Ib1-2), tumor diameter (≥ 4), invasion depth (≥ 1/2), and vascular cancer thrombus (positive) were risk factors for cervical cancer pelvic lymph node metastasis (*P*<0.05). Constructing a risk prediction model for cervical cancer pelvic lymph node metastasis based on the risk factors of cervical cancer pelvic lymph node metastasis. Combination=-2.442 x Clinical staging (Ib1-2)+1.633 x Tumor diameter (≥ 4)+1.994 x Infiltration depth (≥ 1/2)+1.569 x Vascular cancer thrombus (positive). The Hosmer Lemeshow fit test showed that, χ^2=5.056, *P*=0.752, the model has good goodness of fit. ROC analysis showed that the AUC of the ROC curve predicted by the cervical cancer pelvic lymph node metastasis risk prediction model was 0.862, and the 95% CI was (0.784, 0.940). ***Conclusion*** CDUS, CT, and MRI all have high diagnostic value in pelvic lymph node metastasis of cervical cancer, and MRI has a high diagnostic accuracy. The risk prediction model based on the risk factors of pelvic lymph node metastasis in cervical cancer has good predictive accuracy.

Keywords: Cervical Cancer; Lymph Node Metastasis; Diagnosis; Risk Prediction; Model

宫颈癌是女性生殖系统中最常见的恶性肿瘤之一，其发病率和死亡率在全球范围内均居高不下[1]。在宫颈癌的治疗和预后评估中，盆腔淋巴结转移是一个重要的预测因子。准确判断宫颈癌患者是否存在盆腔淋巴结转移，对于制定个性化的治疗方案、预测疾病的进展和评估治疗效果至关重要[2]。随着医学影像技术的不断进步，彩色多普勒超声(color doppler ultrasound, CDUS)、计算机断层扫描(computed tomography, CT)以及磁共振成像(magnetic resonance imaging, MRI)等影像检查方法已成为宫颈癌盆腔淋巴结转移评估的重要工具。这些技术不仅能够提供盆腔淋巴结的形态学信息，还能够通过血流动力学、代谢特征等方面来反映淋巴结的功能状态，为盆腔淋巴结转移的诊断提供了更多的信息[3-4]。然而，不同的影像检查方法在宫颈癌盆腔淋巴结转移评估中各有优缺点。例如，CDUS具有实时、无创、成本较低等优点，但在显示深部淋巴结和评估淋巴结内部结构方面存在局限性[5]。CT具有较高的空间分辨率和密度分辨率，能够清晰显示盆腔淋巴结的形态和位置，但在评估淋巴结血流和代谢方面稍显不足；MRI则以其多参数成像的优势，在评估淋巴结代谢、血流灌注以及组织结构等方面具有独特的价值[6]。因此，本研究旨在探讨CDUS、CT及MRI在宫颈癌盆腔淋巴结转移评估中的应用价值，并通过综合分析各种影像检查方法的优势，构建一个综合预测模型，以提高宫颈癌盆腔淋巴结转移的诊断准确性和预测能力。

1 资料与方法

1.1 一般资料 2021年1月至2023年12月期间，选取行CDUS、CT及MRI检查的宫颈癌患

【第一作者】纪 莉，副主任医师，主要研究方向：超声诊断。E-mail：lijuan88368@163.com
【通讯作者】朱莉敏，副主任医师，主要研究方向：超声诊断。E-mail：zhuliming663762@163.com

者84例，按照盆腔淋巴结转移情况分为转移组(n=63)和未转移组(n=21)，纳入标准：原发肿瘤位于宫颈；初治宫颈癌女性患者，病理证实；影像学资料齐全(CDUS/CT/MRI)，并有术后淋巴结病理结果。排除标准：其他肿瘤者；心肺功能存在不全者；仅接受化疗、放疗者；沟通障碍；精神疾病。

1.2 方法

1.2.1 CDUS 采用GE Voluson E8超声仪(探头3~8 MHz)，患者仰卧并膀胱充盈，行常规腹部扫描以观察宫颈肿块大小、形态、边界、回声及血流，同时检查子宫体、宫腔及盆腔淋巴结(数目、大小、边缘、回声、血流及RI)。如效果不佳，则行阴道超声检测。

1.2.2 CT采用西门子Definition双源CT扫描仪，患者平卧、膀胱充盈，进行CT扫描流程：先平扫后增强。增强前，静注碘佛醇320mg/ml，流速3.0ml/s，剂量1ml/kg，延迟25秒行动脉期双能量扫描，80秒后行静脉期双能量扫描。参数设置：A管140kV，B管Sn100kV，电流分别为178mAs和230mAs，层厚5mm，间距1mm，启用Care Dose4D模式。图像上传至MMWP工作站，选择“Liver VNe”模式获取碘图，测量ROI碘浓度(IC)，避开边缘、血管及坏死区，计算标准化碘值(NIC)。利用“Monoenergetic”程序进行能谱分析，计算能谱曲线斜率(λHU)。

1.2.3 MRI 使用联影uMR790 3.0T MRI对所有患者进行检查。患者需去除金属物品，呼气末憋气，饮水充盈膀胱。检查前静注钆喷酸葡胺对比剂。患者双手置头，采用体部线圈进行扫描，包括盆腔横断位T1WI、T2WI、DWI序列，矢状面T1WI，以及冠状面T2WI序列。扫描层厚5mm，层间距1mm。淋巴结转移评估由两位资深影像医生协作，采用CDUS、CT与MRI测量，以术后病理为金标准，确定CT/MRI评估淋巴结转移的最佳截断值。

1.2.4 资料收集 采用统一问卷调查量表收集患者临床资料，包括年龄、高血压、糖尿病、高血脂、吸烟史、饮酒史、临床分期、分化程度、肿瘤直径、组织学类型、浸润深度、脉管癌栓、宫旁浸润、术前化疗。

1.3 统计学方法 以SPSS 22.0分析数据，计数资料表示为例数。通过二元Logistic回归分析危险因素，并构建了风险预测模型。利用Hosmer-Lemeshow检验评估模型的拟合优度。ROC曲线评估预测模型的性能。

2 结 果

病理一，女，30岁，不规则阴道出血21天就诊。

妇科彩超：子宫轮廓清晰，形态饱满，实质回声分布均匀，宫颈处可见范围大小约4.6X3.1cm的低回声团块，边界不清，形态不规则，宫腔、盆腔积液。右侧髂血管旁可见大小约3.4×2.3cm的淋巴结回声。MRI 见子宫增大，宫颈明显增厚，宫颈壁粘膜中断，见不规则软组织肿块，最大径约5.0cm×3.5cm，病变局部突入宫颈，累及子宫前壁下段，盆腔内见少许水样信号影。两侧盆腔见多发肿大淋结。妇科检查见阴道缩窄，质硬，窥器放置困难，行宫腔镜术中见，宫颈后唇可见大小约5.3×3.3cm的菜花样赘生物，布满宫颈管，摘除阴道壁肿物及宫颈肿物后送病理检查。

病理结果回：宫颈中分化鳞状细胞癌；阴道壁粘膜间质见少许鳞状细胞癌浸润。

病例二，女性，52岁闭经半年，阴道不规则出血1月。

妇科彩超检查：子宫轮廓清晰，形态饱满，实质回声分布均匀，宫腔可见积液，液腔不清晰；宫颈处可见大小约7.6×7.3cm的低回声，边界不清晰，形态欠规则，CDFI：其内丰富的高阻血流信号。盆腔可见多个淋巴结回声，较大约2.8×2.9cm。

妇科检查：阴道少量血性分泌物，宫颈周围发硬，宫颈暴露不清，似可见糟脆组织，触血，活检组织送病理检查。

活检病理结果回报：宫颈腺癌，形态结合免疫组化符合中分化子宫内膜样腺癌。免疫组化： CEA (-／局灶＋) ER 强(+)90% PR 中等 - 强(+)80%P53部分(+)P16(+) Vim (+) WT -1(-)。

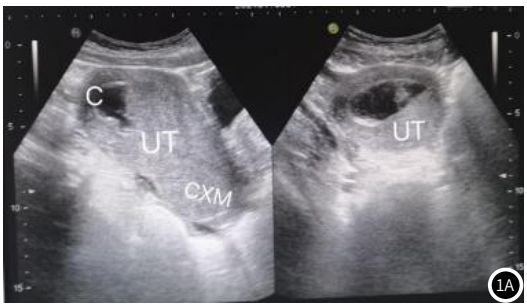

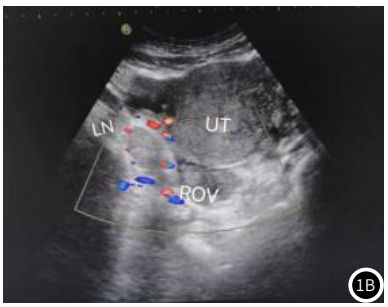



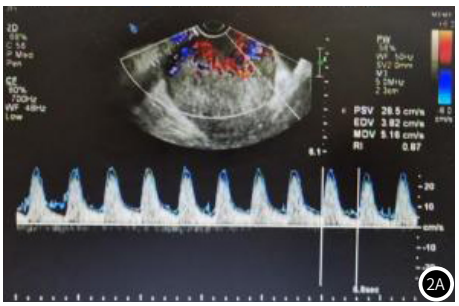

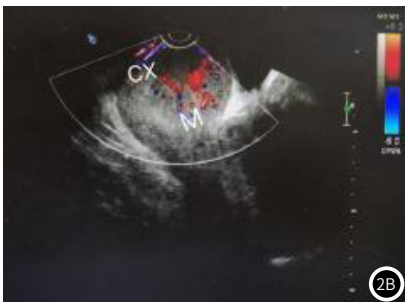

2.1 CDUS、CT、MRI检测淋巴结转移与病理结果比较 84例宫颈癌患者中有75例CDUS与手术病理相符，其检测的灵敏度为95.24%，特异度为71.43%，准确率为89.29%，误诊率为28.57%，漏诊率为4.76%，阳性预测值为90.91%，阴性预测值为83.33%；有75例CT与手术病理相符，其检测的灵敏度为96.83%，特异度为66.67%，准确率为89.29%，误诊率为33.33%，漏诊率为3.17%，阳性预测值为89.71%，阴性预测值为87.50%；有80例MRI与手术病理相符，其检测的灵敏度为98.41%，特异度为85.71%，准确率为95.24%，误诊率为14.29%，漏诊率为1.59%，阳性预测值为95.38%，阴性预测值为94.74%。见表1、表2。

表2 CDUS、CT、MRI检测淋巴结转移敏感度特异度

	敏感度	特异度	准确率	误诊率	漏诊率	阳性预测值	阴性预测值
CDUS	95.24	71.43	89.29	28.57	4.76	90.91	83.33
CT	96.83	66.67	89.29	33.33	3.17	89.71	87.50
MRI	98.41	85.71	95.24	14.29	1.59	95.38	94.74

表1 CDUS、CT、MRI检测淋巴结转移与病理结果比较

检查方式		病理诊断		合计
		阳性	阴性	
CDUS	阳性	60	6	66
	阴性	3	15	18
CT	阳性	61	7	68
	阴性	2	14	16
MRI	阳性	62	3	65
	阴性	1	18	19
总计		63	21	84

2.2 宫颈癌盆腔淋巴结转移的单因素分析 与转移组比较，未转移组临床分期、肿瘤直径、浸润深度、脉管癌栓有统计学意义(*P*<0.05)，其余因素无统计学意义(*P*>0.05)。见表3。

表3 宫颈癌盆腔淋巴结转移的单因素分析(n)

因素		转移组(n=63)	未转移组(n=21)	χ^2值	*P*值
年龄(岁)	<40	15(23.81)	3(14.29)	0.848	0.357
	≥40	48(76.19)	18(85.71)		
高血压	有	7(11.11)	2(9.52)	0.041	0.839
	无	56(88.89)	19(90.48)		
糖尿病	有	9(14.29)	2(9.52)	0.314	0.575
	无	54(85.71)	19(90.48)		
高血脂	有	16(25.40)	7(33.33)	0.499	0.480
	无	47(74.60)	14(66.67)		
吸烟史	有	4(6.35)	0(0.00)	1.400	0.237
	无	59(93.65)	21(100.00)		
饮酒史	有	4(6.35)	1(4.76)	0.071	0.790
	无	59(93.65)	20(95.24)		
临床分期	Ib1~2	40(63.49)	20(95.24)	7.778	0.005
	IIa1~2	23(36.51)	1(4.76)		
分化程度	高分化	4(6.35)	3(14.29)	1.299	0.254
	低中分化	59(93.65)	18(85.71)		
肿瘤直径(cm)	≥4	29(46.03)	3(14.29)	6.731	0.009
	<4	34(53.97)	18(85.71)		
组织学类型	鳞癌	60(95.24)	20(95.24)	0.000	1.000
	非鳞癌	3(4.76)	1(4.76)		
浸润深度	≥1/2	47(74.60)	6(28.57)	14.332	<0.001
	<1/2	16(25.40)	15(71.43)		
脉管癌栓	阳性	28(44.44)	3(14.29)	6.152	0.013
	阴性	35(55.56)	18(85.71)		
宫旁浸润	阳性	15(23.81)	1(4.76)	3.706	0.054
	阴性	48(76.19)	20(95.24)		
术前化疗	有	4(6.35)	3(14.29)	1.299	0.254
	无	59(93.65)	18(85.71)		

2.3 宫颈癌盆腔淋巴结转移风险预测模型的构建 以组别为因变量，以单因素分析中P<0.05的因素为自变量，经二元Logistic回归分析，临床分期(Ib1~2)、肿瘤直径(≥4)、浸润深度(≥1/2)、脉管癌栓(阳性)是宫颈癌盆腔淋巴结转移的危险因素(*P*<0.05)，见表4。

以宫颈癌盆腔淋巴结转移的危险因素构建宫颈癌盆腔淋巴结转移风险预测模型。联合=-2.442 × 临床分期(Ib1~2)+ 1.633 × 肿瘤直径(≥4)+ 1.994× 浸润深度(≥1/2)+1.569 ×脉管癌栓(阳性)。Hosmer-Lemeshow拟合度检验显示，χ^2=5.056，*P*=0.752，模型拟合优度较好。ROC分析显示，宫颈癌盆腔淋巴结转移风险预测模型预测宫颈癌盆腔淋巴结转移的ROC曲线的AUC为0.862，95%CI为(0.784, 0.940)，见图3。

表4 宫颈癌盆腔淋巴结转移的二元Logistic回归分析

影响因素	B	S.E.	Wald	显著性	EXP(B)	95% C.I.用于 EXP(B) 下限	上限
临床分期	-2.442	1.058	5.333	0.021	0.087	0.011	0.691
肿瘤直径	1.633	0.673	5.887	0.015	5.118	1.369	19.135
浸润深度	1.994	0.563	12.536	<0.001	7.344	2.435	22.144
脉管癌栓	1.569	0.673	5.430	0.020	4.800	1.283	17.958
常数	-6.913	2.631	6.902	0.009	0.001		

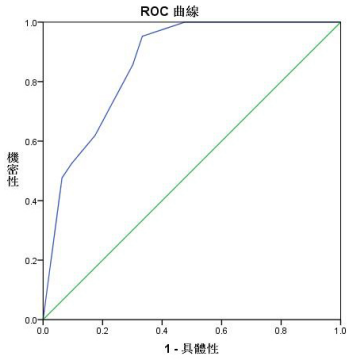

❸

图3 宫颈癌盆腔淋巴结转移风险预测模型预测宫颈癌盆腔淋巴结转移的ROC曲线分析。

3 讨 论

宫颈癌是女性常见的恶性肿瘤之一，其发病率位居女性生殖系统恶性肿瘤前列。据统计，我国宫颈癌的发病率约为十万分之二，严重威胁着女性的健康与生命[7]。宫颈癌盆腔淋巴结转移，是指癌细胞通过淋巴系统扩散至盆腔淋巴结，这通常意味着病情已进入中、晚期，治疗难度和复发风险均显著增加[8]。在诊断宫颈癌盆腔淋巴结转移的过程中，CDUS、CT及MRI等现代影像技术发挥了至关重要的作用。CDUS通过高频声波成像，能够实时、无创地观察淋巴结的形态、血流等特征；CT利用X射线和计算机技术生成人体内部的高清图像，可精确测量淋巴结的大小、位置等参数；MRI则通过磁场和射频波成像，对软组织分辨率高，能更准确地反映淋巴结的内部结构[9-11]。尽早预测宫颈癌患者的盆腔淋巴结转移情况，对于制定治疗方案、提高治疗效果至关重要。

本研究结果显示，CDUS、CT及MRI在宫颈癌盆腔淋巴结转移中均具有较高的诊断价值，但MRI诊断准确率较高。CDUS、CT及MRI在宫颈癌盆腔淋巴结转移中均具有较高的诊断价值，这主要是因为它们各自独特的成像技术和对淋巴结及其周围组织的细致描绘能力。然而，MRI在这些技术中通常展现出更高的诊断准确率，这主要得益于其多方面的优势[12]。MRI在宫颈癌盆腔淋巴结转移中的优势在于其出色的软组织分辨率。MRI能够清晰地显示淋巴结的内部结构，包括淋巴结的皮质和髓质，从而更容易识别出异常的淋巴结。此外，MRI对于淋巴结的血流灌注和代谢情况也能提供更为详细的信息，这有助于更准确地评估淋巴结的活性[13]。MRI在评估淋巴结转移的程度上具有显著优势。通过多参数成像技术，MRI可以评估淋巴结的大小、数量、形态以及信号特征等，为医生提供更为全面和准确的信息[14]。这些信息对于确定病情分期、评估预后以及指导治疗方案的选择非常重要。此外，MRI还具有无辐射、无创伤的优点，这使得它成为了一种安全可靠的诊断方法。对于需要频繁进行影像学检查的患者来说，MRI是一个理想的选择。

二元Logistic回归分析显示，临床分期(Ib1~2)、肿瘤直径(≥4)、浸润深度(≥1/2)、脉管癌栓(阳性)是宫颈癌盆腔淋巴结转移的危险因素。临床分期(Ib1~2)通常表示肿瘤已经超出宫颈的局限范围，侵犯到子宫或阴道上部，从而增加了癌细胞通过淋巴系统扩散到盆腔淋巴结的风险。较大的肿瘤意味着有更多的癌细胞，这些癌细胞更容易通过淋巴系统或其他途径转移到盆腔淋巴结。当肿瘤侵犯到宫颈深层组织时，它更容易接触到淋巴管，并通过淋巴管扩散到盆腔淋巴结[15]。脉管癌栓是指癌细胞在血管或淋巴管内形成的栓子，这通常表明癌细胞已经通过血液或淋巴系统进行了转移。脉管癌栓阳性的患者发生盆腔淋巴结转移的风险更高。为了预防宫颈癌盆腔淋巴结转移，临床可以通过宫颈细胞学检查和HPV检测等筛查方法，早期发现宫颈癌前病变或早期宫颈癌，从而进行早期干预和治疗[16]。HPV疫苗可以预防HPV感染，从而降低宫颈癌的发生率。建议适龄女性接种HPV疫苗。对于已经发现的宫颈癌前病变或早期宫颈癌，应积极进行手术、放疗或化疗等治疗方法，以控制病情并降低淋巴结转移的风险[17]。保持健康的生活方式，如均衡饮食、适量运动、避免吸烟和饮酒等，有助于提高身体免疫力，减少癌症的发生和转移风险。对于已经确诊的宫颈癌患者，应密切随访和监测病情变化，及时发现并处理淋巴结转移等并发症。

ROC分析显示，宫颈癌盆腔淋巴结转移风险预测模型预测宫颈癌盆腔淋巴结转移的预测准确性较高。通过预测模型，医生可以更加准确地评估患者发生盆腔淋巴结转移的风险，从而为患者

制定更加个性化的治疗方案。对于高风险患者，可以采取更加积极的治疗措施，如扩大手术范围、加强放疗或化疗等，以提高治疗效果。预测模型可以帮助医生早期发现淋巴结转移的风险，从而采取更加积极的干预措施，如预防性淋巴结清扫、化疗或放疗等，以降低淋巴结转移的发生率。

综上所述，CDUS、CT及MRI在宫颈癌盆腔淋巴结转移中均具有较高的诊断价值，MRI诊断准确率较高。基于宫颈癌盆腔淋巴结转移的危险因素构建的风险预测模型预测准确性较好。

参考文献

[1]魏佳慧,刘洋,王明,等.CT与MRI在宫颈癌术前评估淋巴结转移中的应用价值[J].中国妇产科临床杂志,2022,23(6):583-586.
[2]张梯勇,陈文,陈晓雷,等.磁共振动态增强与血清肝细胞生长因子受体c-Met和结肠癌转移相关基因1联合检测在宫颈癌盆腔淋巴结转移的价值[J].中国医学装备,2022,19(7):58-62.
[3]葛畅.血清鳞状上皮细胞癌抗原,糖类抗原125水平在宫颈癌盆腔淋巴结转移中的预测价值[J].中国性科学,2023,32(8):87-90.
[4]李亚玲,刘研,李燕,等.基于血清CEA,SCCA联合多模态MRI构建预测宫颈癌术后复发转移的nomograms模型效能分析[J].解放军医药杂志,2022,34(10):31-36.
[5]李杰,孙玮,刘小玲.^(18)F-FDG PET/CT纹理特征联合LMR对ⅠbˉⅡb期宫颈癌盆腔淋巴结转移的预测价值分析[J].实用癌症杂志,2022,37(6):980-983.
[6]刘泉清,宋亭,黄健威.双能CT联合彩色多普勒超声诊断宫颈癌淋巴结转移的临床价值[J].中国计划生育学杂志,2023,31(2):443-447.
[7]巨宇叶,苏芮,王晓慧.盆腔MRI联合SCC-Ag对宫颈癌淋巴结转移的预测价值[J].肿瘤防治研究,2022,49(5):448-452.
[8]李振玉,牛永超,闫少华,等.DCE-MRI,DWI联合血清c-Met,MACC1对宫颈癌盆腔淋巴结转移的诊断价值[J].海南医学,2023,34(23):3446-3450.
[9]钟社兰,赵琳.CT对宫颈癌盆腔淋巴结转移的诊断价值[J].医学临床研究,2022,39(4):532-534,538.
[10]郭曲,许希中,李卫民,等.系统性炎症指标预测早期宫颈癌淋巴结转移的列线图模型构建及评价[J].现代妇产科进展,2022,31(12):890-895.
[11]邢彦粉,姚刚,梁志鹏.多模态MRI在宫颈癌盆腔良恶性淋巴结鉴别诊断的临床应用价值[J].医学影像学杂志,2022,32(8):1356-1360,1364.
[12]陈海棠,何海珍.炎症指标预测宫颈癌淋巴结转移的列线图风险模型建立与验证[J].中国计划生育学杂志,2023,31(9):2224-2228.
[13]周魏薇,宋丽萍.PET/CT双时相显像在预测宫颈癌淋巴结转移中的价值[J].临床肿瘤学杂志,2022,27(3):232-237.
[14]栾一祎,卢佳翔,秦凤英,等.DCE-MRI联合临床及血管病理参数预测早期宫颈癌淋巴结转移的价值[J].放射学实践,,2023,38(9):1145-1150.
[15]陈燕红,谢芳,余惠霞,等.基于宫颈癌病理特征预测淋巴结转移死亡风险及列线图的构建[J].中国妇幼保健,2022,37(10):1763-1767.
[16]常利芳,包圆圆,兰红琳.磁共振盆腔平扫+增强扫描在宫颈癌诊断及术后随访中的应用价值[J].川北医学院学报,2022,37(11):1476-1479.
[17]王庆,高勇,杨明霞.经阴道彩色多普勒超声联合磁共振成像检查在评估宫颈癌术前分期中的应用价值[J].中国医学装备,2023,20(5):104-108.

(收稿日期：2024-06-13)　　(校对：赵望淇　排版：张鸿燊)

（上接第117页）

参考文献

[1]Bray F,Laversanne M,Sung H,et al.Global cancer statistics 2022:GLOBOCAN estimates of incidence and mortality worldwide for 36 cancers in 185 countries[J].CA Cancer J Clin,2024,74(3):229-263.
[2]Koskas M,Amant F,Mirza M R,et al.Cancer of the corpus uteri:2021 update[J].Int J Gynecol Obstet,2021,155(S1):45-60.
[3]曾莉,江立千,包杰.子宫内膜癌血清CA125水平与CA19-9检测在临床病理分期中的价值研究[J].罕少疾病杂志,2024,31(8):88-89.
[4]Miller K D,Nogueira L,Devasia T,et al.Cancer treatment and survivorship statistics,2022[J].CA Cancer J Clin,2022,72(5):409-436.
[5]Gumtorntip P,Poomtavorn Y,Tanprasertkul C.Predicting Factors for Pelvic Lymph Node Metastasis in Patients with Apparently Early-Stage Endometrial Cancer[J].Asian Pac J Cancer Prev,2022,23(2):617-622.
[6]Karalok A,Turan T,Basaran D,et al.Lymph Node Metastasis in Patients With Endometrioid Endometrial Cancer:Overtreatment Is the Main Issue[J].Int J Gynecol Cancer,2017,27(4):748-753.
[7]Bús D,Nagy G,Póka R,et al.Clinical Impact of Preoperative Magnetic Resonance Imaging in the Evaluation of Myometrial Infiltration and Lymph-Node Metastases in Stage I Endometrial Cancer[J].Pathol Oncol Res,2021,27:611088.
[8]Kim H J,Cho A,Yun M,et al.Comparison of FDG PET/CT and MRI in lymph node staging of endometrial cancer[J].Ann Nucl Med,2016,30(2):104-113.
[9]Berek J S,Matias X,Creutzberg C,et al.FIGO staging of endometrial cancer:2023[J].Int J Gynecol Obstet,162(2):383-394.
[10]Holloway R W,Abu-Rustum N R,Backes F J,et al.Sentinel lymph node mapping and staging in endometrial cancer:A Society of Gynecologic Oncology literature review with consensus recommendations[J].Gynecol Oncol,2017,146(2):405-415.
[11]Sun R,Zhang M,Yang L,et al.Preoperative CT-based deep learning radiomics model to predict lymph node metastasis and patient prognosis in bladder cancer:a two-center study[J].Insights Imaging,2024,15(1).
[12]Ironi G,Mapelli P,Bergamini A,et al.Hybrid PET/MRI in Staging Endometrial Cancer[J].Clin Nucl Med,2022,47(3):e221-e229.
[13]Yu Y,Zhang L,Sultana B,et al.Diagnostic value of integrated 18F-FDG PET/MRI for staging of endometrial carcinoma:comparison with PET/CT[J].BMC Cancer,2022,22(1):947.
[14]Dong D,Tian J,Zhao X.Multiplanar MRI-Based Predictive Model for Preoperative Assessment of Lymph Node Metastasis in Endometrial Cancer[J].Front Oncol,2019,9:1007
[15]Yan B C,Li Y,Ma F H,et al.Radiologists with MRI-based radiomics aids to predict the pelvic lymph node metastasis in endometrial cancer:a multicenter study[J].Eur Radio,2021,31(1):411-422.
[16]Ren Z,Chen B,Hong C,et al.The value of machine learning in preoperative identification of lymph node metastasis status in endometrial cancer:a systematic review and meta-analysis[J].Front Oncol,2023,13:1289050.
[17]彭琳,王冬青,庄子健,等.MRI影像组学及深度学习在直肠癌中的研究进展[J].中国CT和MRI杂志,2024,22(5):177-180.
[18]Yang J,Cao Y,Zhou F,et al.Combined deep-learning MRI-based radiomic models for preoperative risk classification of endometrial endometrioid adenocarcinoma[J].Front Oncol,2023,13:1231497.
[19]Chen X,Wang Y,Shen M,et al.Deep learning for the determination of myometrial invasion depth and automatic lesion identification in endometrial cancer MR imaging:a preliminary study in a single institution[J].Eur Radiol,2020,30(9):4985-4994.
[20]Dong H-C,Dong H-K,Yu M-H,et al.Using Deep Learning with Convolutional Neural Network Approach to Identify the Invasion Depth of Endometrial Cancer in Myometrium Using MR Images:A Pilot Study[J].Int J Environ Res Public Health,2020,17(16):5993.
[21]Wang Y,Liu W,Lu Y,et al.Fully Automated Identification of Lymph Node Metastases and Lymphovascular Invasion in Endometrial Cancer From Multi‐Parametric MRI by Deep Learning[J].J Magn Reson Imaging,2024,60(6):2730-2742.
[22]Wei M,Feng G,Wang X,et al.Deep Learning Radiomics Nomogram Based on Magnetic Resonance Imaging for Differentiating Type I/II Epithelial Ovarian Cancer[J].Acad Radiol,2024,31(6):2391-2401.
[23]张舒妮,赵楠楠,李阳,等.多模态影像组学列线图术前预测乳腺浸润性导管癌腋窝淋巴结转移的价值[J].磁共振成像,2024,15(4):78-87.
[24]徐翠莲,印宏坤,伋立荣,等.深度学习结合影像组学的胸部CT新冠肺炎智能诊断模型研究[J].罕少疾病杂志,2021,28(5):16-20.

(收稿日期：2025-03-03)
(校对：赵望淇　排版：张鸿燊)