论 著

CT增强扫描评估术前胃腺癌病理分化及HER-2、P53表达的相关性

张晓云[1,*] 江德胜[1] 王 瑾[2]
1.皖西卫生职业学院附属医院影像科
2.皖西卫生职业学院附属医院病理科
(安徽 六安 237000)

【摘要】**目的** 探讨CT增强扫描评估术前胃腺癌病理分化及人表皮生长因子受体2(HER-2)、P53表达的相关性。**方法** 回顾性分析我院2019年5月至2024年11月收治的60例胃腺癌患者的临床资料，均在术前进行CT增强扫描评估。统计60例胃腺癌病理分化情况。比较不同分化胃腺癌CT参数指标。观察HER-2及P53在不同年龄、肿瘤直径、TNM分期及淋巴结有无转移中的阳性率。通过Spearman系数对胃腺癌病理分化及HER-2、P53表达的相关性进行分析。**结果** 60例胃腺癌中，其中低分化腺癌20例(33.33%)，中分化腺癌31例(51.67%)，高分化腺癌9例(15.00%)。门脉期CT值水平比较，低分化＞中分化＞高分化，差异有统计学意义(P＜0.05)。TNM分期III期及淋巴结转移患者HER-2、P53阳性率显著高于HER-2、P53阴性，差异有统计学意义(P＜0.05)；肿瘤直径≥2cm患者HER-2阳性率显著高于阴性，差异有统计学意义(P＜0.05)。经相关性分析，HER-2、P53表达与肿瘤直径、TNM分期、淋巴结转移呈正相关(P＜0.05)。**结论** 综合考虑，通过术前CT增强扫描，可以评估胃腺癌的进展，并利用门脉期CT值进行监测。此外HER-2和P53的表达与胃腺癌的肿瘤直径、TNM分期以及淋巴结转移有紧密联系。

【关键词】CT增强扫描；胃腺癌；病理分化；人表皮生长因子受体2；P53
【中图分类号】R573
【文献标识码】A
DOI:10.3969/j.issn.1672-5131.2026.04.042

Evaluation of Correlation between Pathological Differentiation and Expression of HER-2 and P53 in Gastric Adenocarcinoma before Operation by Enhanced CT Scanning

ZHANG Xiao-yun[1,*], JIANG De-sheng[1], WANG Jin[2].
1.Department of Imaging, Affiliated Hospital of West Anhui Health Vocational College, Lu'an 237000, Anhui Province, China
2.Department of Pathology, Affiliated Hospital of West Anhui Health Vocational College, Lu'an 237000, Anhui Province, China

ABSTRACT
Objective To explore the correlation between preoperative pathological differentiation of gastric adenocarcinoma and the expression of human epidermal growth factor receptor 2(HER-2) and P53 by enhanced CT scanning. ***Methods*** The clinical data of 60 patients with gastric adenocarcinoma in our hospital from May 2019 to November 2024 were retrospectively analyzed, and all of them were evaluated by enhanced CT scanning before operation. The pathological differentiation of 60 cases of gastric adenocarcinoma was counted. To compare the CT parameters of different differentiated gastric adenocarcinoma. The positive rates of HER-2 and P53 in different ages, tumor diameters, TNM stages and lymph node metastasis were observed. The correlation between pathological differentiation of gastric adenocarcinoma and the expression of HER-2 and P53 was analyzed by Spearman coefficient. ***Results*** Among 60 cases of gastric adenocarcinoma, 20 cases were poorly differentiated adenocarcinoma (33.33%), 31 cases were moderately differentiated adenocarcinoma (51.67%) and 9 cases were highly differentiated adenocarcinoma (15.00%). The level of CT value in portal vein was low differentiation > moderate differentiation > high differentiation, and the difference was statistically significant (P<0.05).The positive rates of HER-2 and P53 in patients with TNM stage iii and lymph node metastasis were significantly higher than those with HER-2 and P53 negative, with statistical significance (P<0.05). The positive rate of HER-2 in patients with tumor diameter ≥2cm was significantly higher than that in patients with tumor diameter (P<0.05). Correlation analysis showed that the expression of HER-2 and P53 was positively correlated with tumor diameter, TNM stage and lymph node metastasis (P<0.05). ***Conclusion*** Considering comprehensively, the progress of gastric adenocarcinoma can be evaluated by preoperative enhanced CT scanning, and the portal vein CT value can be used for monitoring. In addition, the expression of HER-2 and P53 is closely related to the tumor diameter, TNM staging and lymph node metastasis of gastric adenocarcinoma.

Keywords: Enhanced CT Scanning; Gastric Adenocarcinoma; Pathological Differentiation; Human Epidermal Growth Factor Receptor 2; P53

在胃癌的诊断与治疗规划中，术前对肿瘤的病理分化程度以及生物学标志物的表达情况进行准确评估至关重要[1]。胃腺癌的生物学行为和临床预后与肿瘤的病理分化程度以及HER-2、P53等关键蛋白的表达密切相关[2]。人表皮生长因子受体2(Human epidermal growth factor receptor 2, HER-2)的过表达在胃腺癌的发生发展中起着重要作用，它不仅与肿瘤的侵袭性、增殖能力有关，还是靶向治疗的重要指标[3]。P53作为一种肿瘤抑制蛋白，其突变或功能失活在多种癌症中普遍存在，与肿瘤的恶性程度和预后不良密切相关。因此，术前准确评估HER-2和P53的表达状态，对于选择合适的治疗方案，尤其是是否采用靶向治疗具有重要意义[4]。CT增强扫描能够清晰地显示肿瘤的血供情况以及对比剂的摄取和排泄过程，从而在一定程度上反映肿瘤的生物学特性。研究表明，肿瘤的强化模式与病理分化程度存在一定的关联，高分化的肿瘤往往表现出均匀强化，而低分化的肿瘤则可能表现为不均匀或环形强化[5]。尽管已有研究对CT增强扫描在胃癌诊断中的应用价值进行了探讨，但关于其与胃腺癌病理分化及HER-2、P53表达相关性的研究尚不充分。因此，本研究将通过对胃腺癌患者的CT增强扫描资料进行回顾性分析，结合术后病理结果和免疫组化检测结果，探讨CT增强扫描参数与肿瘤病理分化程度以及HER-2、P53表达之间的相关性。

1 资料和方法

1.1 一般资料 回顾性分析我院2019年5月至2024年11月收治的60例胃腺癌患者的临床资料，均在术前进行CT增强扫描评估。其中男女分别为47例和13例，年龄处于42~83岁，平均(69.22±6.03)岁，一般资料见表3。在医院伦理委员会进行了深入的审查后，这项研究获得了批准。

纳入标准：(1)胃腺癌诊断参考《中国早期胃癌筛查及内镜诊治共识意见》[6]相关标准，且经病理及影像学检查证实；(2)年龄处于18~85岁之间；(3)临床资料均详尽完善。排除标准：(1)伴有严重心肝肾疾病；(2)存在CT检查禁忌症或脑血管疾病；(3)近期存在

【第一作者】张晓云，女，副主任医师，主要研究方向：腹部影像诊断。E-mail：m15305643451@163.com
【通讯作者】张晓云

严重外科手术；(4)临床资料严重缺失。

1.2 方法 (1)CT增强扫描：所有受检者在手术前8至12小时开始禁食。使用东软256排CT和飞利浦64排CT扫描系统进行影像学检查。扫描过程：CT扫描范围从膈顶延伸至脐水平。扫描参数设定为A球管使用100千伏的电压和151毫安秒的电流，B球管则采用Sn140千伏的电压和122毫安秒的电流。扫描使用32×0.6毫米的准直器，螺距设置为0.6，旋转时间为0.5秒。基础扫描层厚为5毫米，三维重建的层厚为1毫米。在扫描过程中将碘佛醇以2.5至4毫升/秒的速率通过患者肘部静脉注入，随后以相同速率注射20毫升生理盐水。动脉期扫描将在注射30秒开始，门静脉期扫描则在65秒进行，大约2分钟后，将进行平衡期扫描。

(2)图像处理及测量方法：图像数据将被传输至图像处理工作站进行分析和处理。对于胃癌病灶的测量，根据肿瘤病灶的实际大小，在其最大横截面上绘制三个感兴趣区域(Region of interest，ROI)。ROI的选取需谨慎避开血管和坏死区域。每个ROI的面积需保持一致，并且在选择ROI时，优先考虑病灶内的均匀强化区域。对于正常受试者，选择胃小弯侧的胃壁作为ROI区域，每个受试者的ROI均进行两次测量，并计算平均值。ROI的面积应控制在0.1至0.2平方厘米之间。在原始CT图像上，还将分别测量动脉期、门静脉期和平衡期的增强CT值。

(3)肿瘤组织及其相邻的正常组织进行HER-2和P53蛋白表达的检测，采用精免疫组化技术。使用磷酸盐缓冲液(phosphate buffer，PBS)代替一抗作为阴性对照，以排除非特异性染色。每一张组织切片都经过了两位经验丰富的病理医师的独立鉴定。在评估免疫组化染色结果时，将染色强度细分为四个明确的等级[7]：对于无着色的情况，赋予0分；若细胞呈现出淡黄色着色，则评为1分；当细胞呈现出棕黄色着色，评分为2分；而棕褐色着色则评为3分。将结果划分为阴性(-)，表明几乎没有蛋白表达；弱阳性(+)，表示蛋白表达较低；中阳性(++)，表明蛋白表达中等；以及强阳性(+++)，表示蛋白表达强烈。

1.3 观察指标 (1)统计60例胃腺癌病理分化情况。(2)比较不同分化胃腺癌CT参数指标，包括动脉期、门脉期和平衡期CT值。(3)观察HER-2及P53在不同年龄、肿瘤直径、TNM分期及淋巴结有无转移中的阳性率。(4)通过Spearman系数对胃腺癌病理分化及HER-2、P53表达的相关性进行分析。

1.4 统计学方法 选用SPSS25.0统计学软件对数据进行处理，计量资料以($\bar{x}\pm s$)表示，组间比较行t检验，计数资料以(%)表示，组间比较行χ^2检验，相关性采用Spearman秩相关分析检验，以$P<0.05$为差异有统计学意义。

2 结　果

2.1 60例胃腺癌病理分化情况及病例资料 60例胃腺癌中，其中低分化腺癌20例(33.33%)，中分化腺癌31例(51.67%)，高分化腺癌9例(15.00%)。病例图像资料见图1~6。

2.2 不同分化胃腺癌CT参数指标比较 门脉期CT值水平比较，低分化＞中分化＞高分化，差异有统计学意义($P<0.05$)。见表1。

表1 不同分化胃腺癌CT参数指标比较

分化情况	动脉期CT值(HU)	门脉期CT值(HU)	平衡期CT值(HU)
低分化(n=20)	55.32±4.35	99.32±5.41	72.36±5.02
中分化(n=31)	54.97±4.42	80.54±4.71[a]	72.32±4.98
高分化(n=9)	53.01±4.18	72.99±4.18[ab]	72.40±5.03
F	0.923	125.383	0.001
P	0.403	＜0.001	0.999

注：与低分化比较，[a]$P<0.05$；与中分化比较，[b]$P<0.05$。

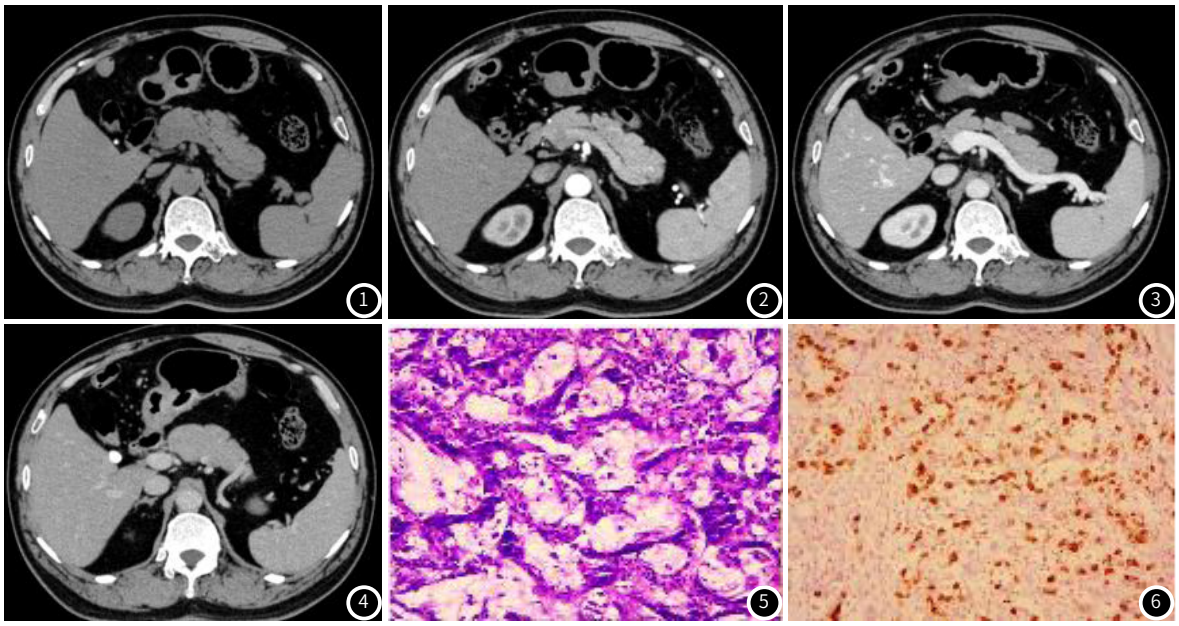

病例：男，58岁，**图1～图4**：CT增强平扫、动脉期、门脉期、平衡期示胃窦占位，**图5**：病理示：胃中分化腺癌，**图6**免疫组化示：her2(+)，P53(−)。病理分期：T3N0M0。

2.3 HER-2及P53在胃腺癌组织中的表达与临床病理参数间的关系 TNM分期Ⅲ期及淋巴结转移患者HER-2、P53阳性率显著高于HER-2、P53阴性，差异有统计学意义($P<0.05$)；肿瘤直径≥2cm患者HER-2阳性率显著高于阴性，差异有统计学意义($P<0.05$)。见表2。

表2 HER-2及P53在胃腺癌组织中的表达与临床病理参数间的关系

临床参数		HER-2		χ^2	*P*	P53		χ^2	*P*
		阴性	阳性			阴性	阳性		
年龄	≤70岁	5(41.67)	25(52.08)	0.417	0.519	11(55.00)	19(47.50)	0.300	0.584
	>70岁	7(58.33)	23(47.92)			9(45.00)	21(52.50)		
肿瘤直径	<2cm	9(75.00)	17(35.42)	6.126	0.013	4(20.00)	12(30.00)	0.682	0.409
	≥2cm	3(25.00)	31(64.58)			16(80.00)	28(70.00)		

TNM分期	Ⅱ期	10(83.33)	8(13.33)	12.770	＜0.001	2(10.00)	16(26.67)	9.3781	0.002
	Ⅲ期	2(16.67)	30(62.50)			18(90.00)	14(35.00)		
淋巴结转移	有	4(33.33)	34(70.83)	4.311	0.038	19(95.00)	19(47.50)	12.955	＜0.001
	无	8(66.67)	14(29.17)			1(5.00)	21(52.50)		

2.4 胃腺癌病理分化及HER-2、P53表达的相关性分析 经相关性分析，HER-2、P53表达与肿瘤直径、TNM分期、淋巴结转移呈正相关(P＜0.05)。见表3。

表3 胃腺癌病理分化及HER-2、P53表达的相关性分析

指标	肿瘤直径		TNM分期		淋巴结转移	
	r	P	r	P	r	P
Her-2	0.425	0.001	0.420	0.007	0.218	0.024
P53	0.324	0.012	0.187	0.004	0.147	0.033

3 讨 论

在当今的医学影像学和肿瘤学领域，CT增强扫描已成为术前评估胃癌患者肿瘤特征的重要手段。胃腺癌的病理分化程度直接关系到患者的预后。同时，HER-2和P53作为关键的生物标志物，在胃腺癌的发生、发展和预后中扮演着重要角色[8]。本研究旨在探讨CT增强扫描在术前评估胃腺癌病理分化程度与HER-2、P53表达水平之间的相关性，以期为进一步的个体化治疗提供理论依据和影像学支持。

胃腺癌的进展速度之快往往令患者和医生措手不及。在短时间内，胃腺癌可以从高分化状态迅速进展到低分化，是多因素、多基因共同作用的结果。陈义林[9]等人研究认为胃腺癌在进展期中进行影像学检查去针对干预，可有效改善预后。本研究中，60例胃腺癌中，其中低分化腺癌20例(33.33%)，提示胃腺癌疾病进展较快。胃腺癌的快速进展得益于肿瘤相关巨噬细胞、肿瘤相关成纤维细胞等细胞的相互作用，这些细胞通过分泌细胞因子、蛋白酶等，不仅为肿瘤细胞提供了适宜的生长环境，还加速了肿瘤的血液供应和营养摄取，使得肿瘤能够在短时间内迅速生长和分化[10]。马千昂[11]等人认为，胃腺癌的侵袭和转移能力也是其快速进展的关键因素，肿瘤细胞通过上皮-间质转化等机制，获得了更强的侵袭性和迁移能力，使得肿瘤细胞能够侵入周围组织和血管，形成远处转移，进一步加速了肿瘤的恶性进展。这一结论与本次研究结果基本相符。

术前CT增强扫描在胃腺癌的诊疗中扮演着重要的角色，通过监测门脉期CT值参数，为临床医生提供了评估肿瘤生物学行为和监测疾病进展的有力工具[12]。本研究中，门脉期CT值水平比较，低分化＞中分化＞高分化，提示术前CT增强扫描评估胃腺癌可通过门脉期CT值监测疾病进展。门脉期CT值的变化也是监测胃腺癌疾病进展的重要参数之一[13]。胃腺癌作为一种富血供的恶性肿瘤，其门脉期的CT值往往较高，这反映了肿瘤组织内对比剂的积累和滞留情况。随着肿瘤的进展，肿瘤细胞的增殖速度加快，肿瘤体积增大，血供需求增加，导致门脉期CT值升高。

在胃腺癌的研究领域，众多研究一致指出HER-2抗原的高表达与肿瘤细胞的增殖活性增强之间存在显著相关性，在G1期开始表达，并在有丝分裂期(M期)达到顶峰，随后在分裂晚期逐渐降低。这种表达模式使得HER-2能够作为细胞增殖活性的特异性指标，揭示了其在肿瘤细胞快速增殖和恶性转化中的关键作用。P53蛋白的突变型，与野生型相比，具有更长的半衰期，能够在细胞中积累，从而丧失了其正常的肿瘤抑制功能，反而获得了促进细胞存活、侵袭和转移的能力。这种突变型P53的积累，不仅抑制了细胞的凋亡途径，还增强了肿瘤细胞的侵袭性，为肿瘤的发生和发展提供了动力[14]。在临床观察中，HER-2的阳性表达在肿瘤直径≥2cm的胃腺癌中显著高于直径<2cm的肿瘤。同样，HER-2和突变型P53在TNM分期较高(Ⅲ期)以及存在淋巴结转移的患者中的阳性表达率明显高于Ⅱ期和无淋巴结转移的患者，这一发现揭示了HER-2和P53在肿瘤晚期和转移过程中的重要作用。HER-2的高表达可能通过降低肿瘤细胞间的同质性粘附力，加速血管生成，从而促进了胃腺癌的转移潜能。而突变型P53的存在，通过抑制野生型P53的生物学功能，进一步加剧了肿瘤的恶性程度，预示着胃腺癌患者的不良预后[15]。

经相关性分析，HER-2、P53表达与肿瘤直径、TNM分期、淋巴结转移呈正相关，提示HER-2和P53在肿瘤发生、发展和恶性演进过程中的存在重要作用。随着肿瘤直径的增加，HER-2的表达水平也随之升高，这可能是由于在肿瘤生长过程中，HER-2的过度激活为肿瘤细胞提供了更强的生长优势，使得肿瘤能够在短时间内迅速增大[16]。P53作为一种肿瘤抑制基因，其突变或失活在多种肿瘤中普遍存在，胃腺癌也不例外。在TNM分期较高的胃腺癌中，P53的失活或突变更为常见，这表明P53功能的丧失与肿瘤的侵袭性和恶性程度密切相关[17]。淋巴结转移是胃腺癌患者预后的重要指标之一，HER-2和P53的表达水平与淋巴结转移的正相关关系，反映了这两个分子在肿瘤细胞侵袭和转移过程中的作用。HER-2的过度表达促进了肿瘤细胞与细胞外基质之间的相互作用，增强了肿瘤细胞的运动能力，使其更容易进入淋巴管和血液循环，形成淋巴结转移。而P53的失活则可能导致细胞粘附分子表达的改变，降低了肿瘤细胞之间的粘附力，增加了肿瘤细胞脱离原发灶并侵入淋巴系统的可能性。

综上，术前CT增强扫描评估胃腺癌可通过门脉期CT值监测疾病进展，且HER-2、P53表达与胃腺癌肿瘤直径、TNM分期、淋巴结转移关系密切，可在预后评估发挥较好的参考作用，有助于临床治疗。

参考文献

[1]López Sala P,Leturia Etxeberria M,Inchausti Iguíñiz E.Gastric adenocarcinoma:a review of the TNM classification system and ways of spreading[J].Radiologia (Engl Ed),2023,65(1):66-80.

[2]André T,Tougeron D,Piessen G.Neoadjuvant nivolumab plus ipilimumab and adjuvant nivolumab in localized deficient mismatch repair/microsatellite instability-high gastric or esophagogastric junction adenocarcinoma:the GERCOR NEONIPIGA Phase II Study[J].J Clin Oncol,2023,41(2):255-265.

[3]Wainberg ZA,Enzinger PC,Kang YK.Bemarituzumab in patients with FGFR2b-selected gastric or gastro-oesophageal junction adenocarcinoma (FIGHT):a randomised,double-blind,placebo-controlled,phase 2 study[J].Lancet Oncol,2022,23(11):1430-1440.

[4]Yamaguchi K,Bang YJ,Iwasa S.Trastuzumab deruxtecan in anti-human epidermal growth factor receptor 2 treatment-naive patients with human epidermal growth factor receptor 2-Low gastric or gastroesophageal junction adenocarcinoma:exploratory cohort results in a phase II trial[J].J Clin Oncol,2023,41(4):816-825.

[5]Liu T,Bai Y,Lin X.First-line nivolumab plus chemotherapy vs chemotherapy in patients with advanced gastric,gastroesophageal junction and esophageal adenocarcinoma:CheckMate 649 Chinese subgroup analysis[J].Int J Cancer,2023,152(4):749-760.

[6]廖专,孙涛,吴浩,等.中国早期胃癌筛查及内镜诊治共识意见(2014年4月·长沙)[J].胃肠病学,2014,34(7):433-448.

[7]姚梅宏,郑智勇.免疫组化抗原修复技术新进展[J].临床与实验病理学杂志,2013,29(5):544-547.

[8]王艺,王厚梅,周萌,等.子宫颈胃型腺癌预后相关生物标志物的研究进展[J].中国现代医学杂志,2024,34(18):40-47.

[9]陈义林,夏文评,王华,等.基于多层螺旋CT检查的临床影像模型对进展期胃腺癌预后的预测价值[J].中华消化外科杂志,2024,23(09):1220-1226.

[10]洪燕玲,张雨珊,叶锋,等.双层探测器光谱CT多参数成像在术前预测胃腺癌淋巴结转移中的价值分析[J].中华医学杂志,2022,102(23):1747-1752.

[11]马千昂,黎海亮,王艺,等.能谱CT碘基值预测局部进展期胃腺癌新辅助化疗疗效[J].放射学实践,2024,39(1):77-82.

[12]高凌,缪绿妍,费亚军.多普勒超声成像与非特殊型浸润性乳腺癌病理分级及ER,PR,P53,HER-2的关系[J].诊断病理学杂志,2023,30(5):459-463.

[13]谢聿娟,张德健.双源双能CT多定量参数与胃癌患者术前分期及肿瘤因子相关性分析[J].中国CT和MRI杂志,2022,20(2):130-133.

[14]吴晨鹏,刘颖,李雪梅,等.胃黏液腺癌,印戒细胞癌及非黏液腺癌中PD-L1,错配修复蛋白及HER-2的表达及意义[J].临床与实验病理学杂志,2023,39(4):473-475.

[15]中国抗癌协会胃癌专业委员会,中国抗癌协会肿瘤内镜学专业委员会,梁寒,等.胃癌胃镜活检标本HER-2检测中国专家共识(2023版)[J].中国肿瘤临床,2023,50(19):973-982.

[16]王艺,王厚梅,周萌,等.子宫颈胃型腺癌预后相关生物标志物的研究进展[J].中国现代医学杂志,2024,34(18):40-47.

[17]戈文舜,张鹏,鲁波,等.子宫颈胃型腺癌和癌前病变的临床病理特征对比分析[J].临床与实验病理学杂志,2023,39(4):486-489.

(收稿日期：2025-02-14) (校对：翁佳鸿 排版：张鸿燊)