论 著

高分辨MRI、DWI联合MSCT对直肠癌术前分期的诊断价值*

高 潘[1] 赵空军[2,*] 魏雨梦[1]
1.三二〇一医院医学影像科
(陕西 汉中 723000)
2.宝鸡高新医院放射诊断科
(陕西 宝鸡 721013)

【摘要】**目的** 分析高分辨MRI、DWI联合MSCT对直肠癌术前分期的诊断价值。**方法** 回顾性收集2022年6月至2024年6月我院收治的直肠癌患者106例，均于术前一周内接受高分辨MRI、DWI及MSCT检查，比较并分析其单独及联合对直肠癌患者术前分析的诊断价值。**结果** 本研究纳入的106例直肠癌患者术后病理结果证实，T1期共32例，T2期共25例，T3期共30例，T4期共19例。106例直肠癌患者经MSCT术前检查显示T1期共25例，T2期共32例，T3期共35例，T4期共14例；经高分辨MRI术前检查显示T1期共28例，T2期共33例，T3期共32例，T4期共13例；经DWI术前检查显示T1期共28例，T2期共33例，T3期28例，T4期共17例；经高分辨MRI、DWI联合MSCT术前检查评估显示T1期共29例，T2期共25例，T3期共31例，T4期共19例。经ROC曲线分析显示，高分辨MRI、DWI联合MSCT诊断直肠癌患者术前分期的曲线下面积(AUC)、敏感度、特异度均较其单独诊断高。**结论** 高分辨MRI、DWI联合MSCT有利于提高对直肠癌术前分期的诊断价值，临床上更有利于为患者病情分期评估提供指导。

【关键词】直肠癌；术前分期；高分辨MRI；DWI；MSCT
【中图分类号】R574.63
【文献标识码】A
【基金项目】陕西省重点研发计划项目 (2021SF-044)
DOI:10.3969/j.issn.1672-5131.2026.04.046

Diagnostic Value of High-Resolution MRI and DWI Combined with MSCT in Preoperative Staging of Rectal Cancer*

GAO Pan[1], ZHAO Kong-jun[2,*], WEI Yu-meng[1].
1.Department of Imaging Medicine, 3201 Hospital, Hanzhong 723000, Shaanxi Province, China
2.Department of Radiology, Baoji High-Tech Hospital, Baoji 721013, Shaanxi Province, China

ABSTRACT
Objective To analyze the diagnostic value of high-resolution MRI and DWI combined with MSCT in preoperative staging of rectal cancer. ***Methods*** A total of 106 patients with rectal cancer who were admitted to our hospital from June 2022 to June 2024 were reviewed. All patients underwent high-resolution MRI, DWI and MSCT examinations within one week before surgery. The diagnostic value of these examinations in preoperative staging of rectal cancer alone and in combination was comparatively analyzed. ***Results*** Postoperative pathological results showed 32 cases in T1 stage, 25 cases in T2 stage, 30 cases in T3 stage, and 19 cases in T4 stage. Preoperative MSCT showed 25 cases in T1 stage, 32 cases in T2 stage, 35 cases in T3 stage, and 14 cases in T4 stage. Preoperative high-resolution MRI showed 28 cases in T1 stage, 33 cases in T2 stage, 32 cases in T3 stage, and 13 cases in T4 stage. Preoperative DWI showed 28 cases in T1 stage, 33 cases in T2 stage, 28 cases in T stage, and 17 cases in T4 stage. Preoperative evaluation using high-resolution MRI and DWI combined with MSCT showed 29 cases in T1 stage, 25 cases in T2 stage, 31 cases in T3 stage, and 19 cases in T4 stage. ROC curve analysis showed that the area under the curve (AUC), sensitivity and specificity of high-resolution MRI and DWI combined with MSCT in preoperative staging of rectal cancer were higher than those of separate diagnosis. ***Conclusion*** The combined use of high-resolution MRI, DWI and MSCT is beneficial to preoperative staging of rectal cancer and can provide guidance for staging evaluation in clinical practice.
Keywords: Rectal Cancer; Preoperative Staging; High-Resolution MRI; DWI; MSCT

直肠癌属于消化系统常见恶性肿瘤，其发生发展与社会环境、遗传以及患者自身饮食习惯等多个因素存在密切关联，其发病率也呈现逐年升高趋势[1]。直肠癌病灶部位多处于直肠乙状结肠与齿状线的交接区，其早期通常无典型症状，多数于患者病情发展至中晚期后出现脓血、脓便以及腹泻等表现[2]。目前直肠癌仍以手术切除治疗为主要干预方式，同时可辅以放疗、化疗等其他治疗手段，但患者术前病灶浸润程度以及远处转移情况等均可对手术效果产生影响，因此术前对患者病情程度进行准确评估，从而为患者制定更加合适的治疗方案具有重要意义[3]。影像技术是目前临床用于评估肿瘤患者病情的重要手段之一，而近年来随着技术的不断改进和发展，MRI、CT等影像方法也逐渐衍生更多新的技术与方法，如高分辨率MRI、磁共振扩散加权成像(DWI)以及多层螺旋计算机断层扫描(MSCT)等技术，其可帮助临床显示直肠癌患者肿瘤病灶与正常直肠肠壁组织之间的关系，并帮助临床判断肿瘤远处转移情况。近年来已有研究[4-5]分别讨论高分辨MRI、DWI及MSCT单独用于评估直肠癌患者病情的临床价值，各有优势与不足。而本研究通过将上述三种影像方法进行结合，探讨其对直肠癌术前分期的联合诊断价值，旨在为临床进一步提高直肠癌术前评估准确度提供更多资料。

1 资料与方法

1.1 一般资料 回顾性收集2022年6月至2024年6月我院收治的直肠癌患者106例，其中男性63例，女性43例；年龄41~83岁，平均(65.12±5.28)岁。

纳入标准：(1)术后病理检查证实为直肠癌；(2)术前患者均同意接受高分辨MRI、DWI及MSCT等影像检查，且检查时间均为术前一周内；(3)首次行手术治疗；(4)影像检查前未行新辅助化疗等其他治疗手段；(5)病历资料完整。排除标准：(1)合并其他恶性肿瘤；(2)对造影剂存在过敏问题；(3)直肠癌复发患者；(4)存在盆腔手术史；(5)影像检查图像质量差，影响术前分期评估；(6)存在精神或认知等病变者，无法正常配合检查或治疗。

1.2 方法

1.2.1 影像检查前准备 MRI检查尽量与肠镜、直肠腔内超声等检查间隔完成，避免肠管过度应激。检查开始前4h应保持禁食禁水，扫描开始前尽量完成排尿排便，以空腹状态接受扫描检查，避免扫描期间出现胃肠反应。在无药物禁忌症前提下于检查开始前30min向患者肌肉内注入山莨菪碱/东莨菪碱20mg，对膀胱、胃肠道等器官生理性蠕动进行抑制，尽量减少运动伪影对图像质量的影响。针对需行增强扫描患者，检查开始前指导其训练呼气末憋气， 且在检查前为其备好静脉通道。

1.2.2 MSCT检查 以64排多层螺旋CT扫描仪为检查工具，先对患者进行两次灌肠清洗，接着应用90mL泛影葡胺注射液(西安汉丰药业有限责任公司，国药准字H20033838，规格：1ml：0.3g)保留灌肠。患者检查时取仰卧位，范围为肝脏顶部至盆底肛门处，先行常规扫描，接着经患者肘静脉向其体内注入碘海醇注射液(上海旭东海普药业有限公司，

【第一作者】高 潘，男，住院医师，主要研究方向：影像诊断。E-mail：hzgaopa1995@163.com
【通讯作者】赵空军，男，主管技师，主要研究方向：CT及MRI。E-mail：1340004616@qq.com

国药准字H20084036，规格：50ml：15g)与0.9%氯化钠注射液的混合液，比例为75ml：20ml，注入速率为3.5~4.0m/s，再次进行增强扫描，参数为：管电压120kV，管电流250mAs，层厚5.0mm，螺距1.0~1.5，范围200~400mm，延迟30s及90s后行动、静脉扫描，最后将所获取扫描图像进行处理。

1.2.3 高分辨MRI、DWI检查 以3.0T超导型磁共振扫描仪、8通道相控阵线圈为检查工具，扫描前患者需去除身上所有金属物品，扫描范围以患者膈肌上缘至其耻骨下缘为主要区域，先于横轴位与冠状位对患者行T1WI、T2WI序列常规平扫，其中T1WI扫描参数为：TE 600ms，TR 600ms，FOV 27cm×27cm，矩阵288×256，NEX 2；T2WI扫描参数为：TE 135ms，TR 600ms，FOV 27cm×27cm，矩阵288×256，NEX 4。然后行DWI扫描，设置参数：TE 106ms，TR 5500ms，矩阵128×128，b值1000s/mm^2，完成上述序列扫描后，向患者肘静脉注入钆喷酸葡胺0.12mmol/kg行增强扫描，注入速率为3 mL/s。

1.2.4 图像分析 上述检查获取图像均向后期工作站进行传输，利用其进行图像处理，并由2名资深影像科医师对图像评估，先通过双盲法独立评估，然后对于意见不一致的图像经商议后形成一致评估意见。直肠癌患者术前分期应用临床TNM分类作为参考：T1期表明肿瘤组织对黏膜下组织存在侵犯，T2期表明肿瘤组织对固有肌层存在侵犯，T3表明肿瘤组织已穿透浆膜下层于固有肌层，T4表明肿瘤组织对腹膜及邻近器官存在侵犯。

1.3 统计学处理 使用统计学SPSS 26.0软件完成本研究数据的统计与分析，计数数据应用率(%)描述，应用卡方检验分析差异；计量数据应用($\bar{x}\pm s$)描述，应用t检验分析差异；应用Kappa值分析直肠癌患者术前影像学结果与术后病理组织结果的一致性。应用受试者工作特征(ROC)曲线分析高分辨MRI、DWI联合MSCT对直肠癌术前分期的诊断价值。P<0.05为差异有统计学意义。

2 结 果

2.1 手术病理诊断结果 本研究纳入的106例直肠癌患者术后病理结果证实，T1期共32例，T2期共25例，T3期共30例，T4期共19例。

2.2 高分辨MRI、DWI联合MSCT对直肠癌患者术前分期的诊断结果比较 106例直肠癌患者经MSCT术前检查显示T1期共25例，T2期共32例，T3期共35例，T4期共14例；经高分辨MRI术前检查显示T1期共28例，T2期共33例，T3期共32例，T4期共13例；经DWI术前检查显示T1期共28例，T2期共33例，T3期28例，T4期共17例；经高分辨MRI、DWI联合MSCT术前检查评估显示T1期共29例，T2期共25例，T3期共31例，T4期共19例，见表1~表4。

2.3 高分辨MRI、DWI联合MSCT对直肠癌患者术前分期的诊断效能分析 经ROC曲线分析显示，高分辨MRI、DWI联合MSCT诊断直肠癌患者术前分期的曲线下面积(AUC)、敏感度、特异度均较其单独诊断高，见表5。

2.4 影像学表现 见图1~图6。

表1 MSCT对直肠癌患者术前分期的诊断结果

MSCT	病理结果				合计
	T1	T2	T3	T4	
T1	21	3	1	0	25
T2	6	18	6	2	32
T3	4	4	20	7	35
T4	1	0	3	10	14
合计	32	25	30	19	106

表2 DWI对直肠癌患者术前分期的诊断结果

高分辨MRI	病理结果				合并
	T1	T2	T3	T4	
T1	23	3	2	0	28
T2	7	20	5	1	33
T3	2	1	22	7	32
T4	0	1	1	11	13
合计	32	25	30	19	106

表3 高分辨MRI对直肠癌患者术前分期的诊断结果

DWI	病理结果				合计
	T1	T2	T3	T4	
T1	25	2	1	0	28
T2	5	22	5	1	33
T3	1	1	23	3	28
T4	1	0	1	15	17
合计	32	25	30	19	106

表4 高分辨MRI、DWI联合MSCT对直肠癌患者术前分期的诊断结果

高分辨MRI、DWI联合MSCT	病理结果				合计
	T1	T2	T3	T4	
T1	29	0	0	0	29
T2	2	24	1	0	25
T3	1	1	28	1	31
T4	0	0	1	18	19
合计	32	25	30	19	106

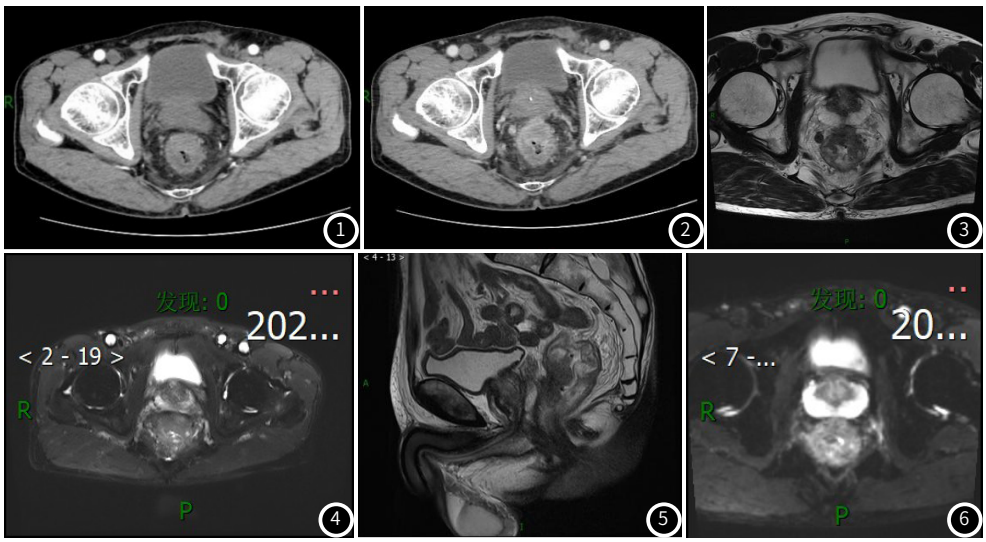

图1 MSCT增强动脉期轴位。**图2** MSCT增强静脉期轴位。
图1~图2：直肠壁不规则增厚，增强扫描呈轻度不均匀强化，肠管变窄。盆腔、双侧髂血管旁及腹股沟区多发大小约15×10mm内稍肿大淋巴结影，边缘尚清晰，增强扫描呈轻度强化。双侧腰大肌大小形态正常，双侧腹壁结构对称。
图3 高分辨非抑脂轴位。**图4** T2压脂轴位。**图5** 高分辨T2非抑脂矢状位。**图6** DWI。
图3~图6：病灶位于直肠中下段，累及长度5.1cm，处于腹膜反折之下，病灶下缘距肛下缘约3.3cm，未累及肛管；病灶突破肌层并伸入直肠系膜约9mm，直肠系膜内可见4枚以上可疑淋巴结影，较大者大小约14mm×10mm；直肠壁外可见血管走形，相应血管走形欠自然且信号欠均匀；前列腺增大，最大横径约51mm；膀胱充盈良好，信号均匀，壁光滑；盆腔及左侧髂血管旁见多发大小约14mm×10mm下肿大淋巴结；骶管见长径约18mm囊状液性信号影。

表5 高分辨MRI、DWI联合MSCT对直肠癌患者术前分期的诊断效能分析

术前分期	例数	检查手段	AUC	敏感度	特异度
T1	32	MSCT	0.652	65.63(21/32)	64.86(48/74)
		高分辨MRI	0.717	71.88(23/32)	71.62(53/74)
		DWI	0.796	78.13(25/32)	81.08(60/74)
		联合	0.926	90.63(29/32)	94.59(70/74)
T2	25	MSCT	0.675	72.00(18/25)	62.96(51/81)
		高分辨MRI	0.746	80.00(20/25)	69.14(56/81)
		DWI	0.798	88.00(22/25)	77.78(63/81)
		联合	0.943	96.00(24/25)	92.59(75/81)
T3	30	MSCT	0.656	66.67(20/30)	64.47(49/76)
		高分辨MRI	0.722	73.33(22/30)	71.05(54/76)
		DWI	0.791	76.67(23/30)	81.58(62/76)
		联合	0.934	93.33(28/30)	93.42(71/76)
T4	19	MSCT	0.602	52.63(10/19)	67.82(59/87)
		高分辨MRI	0.663	57.89(11/19)	74.71(65/87)
		DWI	0.797	78.95(15/19)	80.46(70/87)
		联合	0.939	94.74(18/19)	93.10(81/87)

3 讨 论

直肠癌早期临床表现较为隐匿，从而影响早期诊出率，而随着患者病情发展，患者可逐渐出现不同程度症状，影像患者生活质量，威胁患者生命安全[6]。因此为延长直肠癌患者生存周期，改善其生活质量，临床需早期予以积极有效的干预措施，其中手术治疗是重要干预措施之一，而术前对其病情进行分期评估对于临床制定针对性治疗方案具有重要指导意义[7]。CT、MRI均为临床辅助评估肿瘤病变的常用影像学方法，MSCT是于常规CT基础上所发展的技术，其对于肿瘤病灶的浸润程度及范围具有一定指导意义，而MRI检查对于病灶与周围组织的关系具有较好显示效果。故本研究主要探讨高分辨MRI、DWI联合MSCT对直肠癌术前分期的诊断价值。

MSCT检查空间分辨率较高，可对直肠癌患者病灶部位、浸润程度、形态、大小等情况进行较仔细观察和评估，且其具有较强大的后期图像处理技术，可进行多平面重建，因此可便于临床医师从多个角度观察直肠癌病灶，评估病灶与周围组织的关系，对于部分较为弯曲的肠管也可经曲面重建方式更为直观地显示肠管的病变累及情况，从而有利于减少假阳性[8]。且MSCT检查时间较快，时间分辨率较高，从而可有效减少患者屏气时间，降低患者腹式呼吸所造成的影响，而于患者一次屏气时间内完成肠道扫描，也有利于减少肠蠕动等其他因素造成的影响[9]。同时MSCT还可快速对病灶部位进行多方位连续扫描，显示直肠癌病灶血供情况及其与周围血管的关系[10]。故MSCT可通过对直肠癌病灶周围血管情况、与周围正常组织的关系等信息评估患者术前病情程度，从而为手术治疗等整体方案提供重要指导作用[11]。但MSCT仍存在一定局限性，如其对于癌组织浸润与炎症反应的检查图像较为相似，无法明显区分，从而对其诊断准确性产生不良影响。

MRI检查对于肿瘤病灶的评估与诊断具有重要辅助作用，其可帮助临床早期对病灶进行定位以及定性诊断，其高分辨MRI检查的分辨率相对高，当直肠癌患者处于空腹状态时具备更高的敏感性，可为临床采集更加清晰的图像，展示更加明确的直肠解剖结构[12-13]。其扫描序列中的T1WI序列可将患者的肿瘤病灶与脂肪结构进行强化对比，而T2WI序列则可反映患者肠壁各层解剖情况以及肿瘤病灶的浸润情况，从而为临床提供较清晰的影像资料，为直肠癌治疗提供一定指导[14]。但行MRI检查需提前严格管理缓和肠道，且扫描时间较长，容易受到肠道蠕动、呼吸等因素影响形成生理性伪影，影响图像质量。DWI为MRI检查中的一种序列，其也属于MRI成像技术，其主要借助机体组织中水分子运动进行观察和评估，其对患者微循环灌注也具有一定反映价值[15]。MRI中T2加权图像通常难以将肿瘤组织与增生纤维化的结缔组织进行有效区分，而直肠癌周围组织以及血管所发生增生性反应与强化的癌性成分极为相似，故通过对比增强图像也常难以区分，但DWI扫描图像可对其进行区分。DWI扫描图像对直肠癌病灶周围组织以及血管增生性反应的信号具有一定抑制作用，从而可较为准确地反映肿瘤病灶的范围。DWI技术可对机体内水分子任意方向的运动进行探测，细胞内外以及血管内间隙的纯水位移均可经DWI检出，从而有利于反映组织细胞的结构与胞膜稳定性[16]。肿瘤组织相较于正常组织更为紧密，因此可对水平扩散运动形成限制，而直肠癌病灶内的水分子扩散情况主要受其细胞结构影响，肿瘤细胞密度较高，水分子扩散受限，而当肿瘤内出现坏死等情况影响包膜完整性以及细胞密集度时，水分子扩散运动可得到增强。但DWI 空间分辨力较低，其无法清晰地显示直肠壁的分层结构，因此其目前并不能替代高分辨MRI的应用价值。而本研究结果显示，经ROC曲线分析显示，高分辨MRI、DWI联合MSCT诊断直肠癌患者术前分期的曲线下面积(AUC)、敏感度、特异度均较其单独诊断高，结果证实将高分辨MRI、DWI与MSCT三种方法联合进行术前检查，可进一步提高对直肠癌患者术前分期的诊断价值。高分辨MRI、DWI与MSCT三种方法联合应用，既可借助MSCT检查观察直肠癌及周围直肠等组织进行观察，同时可借助MRI的T1WI、T2WI以及DWI多个序列了解肿瘤病灶的信号特征以及扩散情况等，从而为临床提供更为全面及准确地信息，帮助临床作出更准确地评估与判断，进而有利于为临床对直肠癌患者实施更为有效地针对性治疗措施提供更多参考。

综上所述，高分辨MRI、DWI及MSCT对直肠癌患者术前分期均具有一定诊断价值，而三种检查图像联合诊断有利于进一步提高诊断价值，与病理结果也更为接近，从而可为临床病情评估以及治疗方案制定提供重要参考，进而便于患者接受更为合适地针对性治疗。

参考文献

[1]田传鑫.结直肠癌及结直肠癌肝转移流行病学特点[J].中华肿瘤防治杂志,2021,28(13):1033-1038.
[2]周豪,周亮,张迎,等.MRI评估直肠癌不同T分期的价值分析[J].中国CT和MRI杂志,2023,21(2):140-141.
[3]张学勤,张涛,杨浩然.CT增强扫描与高分辨MRI在直肠癌术前分期评估中的应用[J].中国CT和MRI杂志,2022,20(11):146-148.
[4]蒋晓洁,孟艳华.多层螺旋CT联合弥散加权成像评价胃癌新辅助化疗疗效的价值[J].山东医药,2022,62(22):29-32.
[5]刘碧英,何岩燕,兰鹏,等.DCE-MRI联合高b值DWI对卵巢恶性肿瘤和纤维卵泡膜细胞肿瘤鉴别诊断价值[J].临床放射学杂志,2023,42(3):438-443.
[6]吴书胜,陈文菊,柯丽红,等.阿帕替尼联合化疗治疗转移性结直肠癌的疗效[J].西北药学杂志,2022,37(1):101-107.
[7]陈文娟,季禹.结直肠癌术后放疗患者癌因性疲乏水平及其相关影响因素分析[J].罕少疾病杂志,2023,30(11):75-76.
[8]孙琦,孙丹琦,卞雪莲,等.光谱CT细胞外体积分数术前诊断结直肠癌病理T分期及组织学分级的价值[J].临床放射学杂志,2024,43(5):782-787.
[9]汤彪,李宏芸,朱凡,等.钆塞酸二钠增强MRI与多期动态增强MSCT对诊断结直肠癌肝转移的比较研究[J].放射学实践,2020,35(5):634-639.
[10]韦文桦,伍金凤,陈灵凤,等.多层螺旋CT对直肠癌发生脉管癌栓,淋巴结转移的诊断价值[J].实用放射学杂志,2021,37(10):1631-1634.
[11]田飞,赵雪莲,葛华,等.MSCT与MRI技术在鉴别结直肠癌术前T,N分期的诊断价值[J].沈阳药科大学学报,2021,38(S02):126.
[12]牛敬伟.直肠癌术前T,N分期诊断中应用多层螺旋CT扫描与MRI的临床价值[J].罕少疾病杂志,2022,29(3):82-84.
[13]陈兴发,陈晓丹,林琳,等.高分辨磁共振成像对直肠癌壁外血管侵犯的价值分析[J].罕少疾病杂志,2023,30(3):61-62.
[14]杨艳婷,鲁明典,夏俊,等.腔内超声与高分辨薄层直肠MRI新序列在术前评估与直肠癌术后病理结果的对比分析[J].中国普通外科杂志,2020,29(4):498-503.
[15]张海妮,曾建威,王冲,等.比较小视野多激发平面回波序列DWI与常规单激发平面回波序列DWI在直肠癌中的应用价值[J].中国医学计算机成像杂志,2024,30(3):338-342.
[16]赵言,刘文.HR-T2WI联合DWI在直肠癌壁外血管侵犯评估中的应用[J].中国医学计算机成像杂志,2022,28(5):505-509.

(收稿日期：2024-12-10)
(校对：翁佳鸿 排版：张鸿燊)