论 著

股骨头坏死ARCO 3期软骨下骨折与坏死区骨折CT和MR影像特征分析*

史 珊[1] 范洋洋[1] 刘 欢[1]
石凤祥[1,*] 杨学东[1,*] 孙铭鸿[1]
张 峰[1] 孙 黎[1] 谢利民[2]
于 潼[2]
1.中国中医科学院广安门医院放射科
2.中国中医科学院广安门医院骨科
(北京 100053)

【摘要】**目的** 分析并比较股骨头坏死ARCO 3期软骨下骨折与坏死区骨折CT和MR影像特征及其伴随征象。**方法** 回顾性分析进行双髋关节MR检查的238例ARCO 3期股骨头坏死患者。评估股骨头软骨下骨折和坏死区骨折的CT和MR影像特征及其伴随征象，并进行统计分析、比较。**结果** 股骨头坏死区骨折的最大宽度和最大深度显著大于软骨下骨折；软骨下骨折的PD/T2信号强度显著高于坏死区骨折；两组骨折形态及增生反应带形态差异有统计学意义；坏死区骨折股骨头塌陷、大范围骨质坏死、与骨质吸收区及T2不均匀高信号相连的发生率显著高于软骨下骨折。**结论** 股骨头坏死区骨折较软骨下骨折更粗、位置更深，MR上增生反应带旁T2WI/PDWI上条带状高或稍高信号，伴股骨头塌陷有助于坏死区骨折的诊断。当股骨头内有大范围骨质坏死，且伴有T2不均匀高信号时，应高度怀疑存在坏死区骨折。准确掌握坏死区骨折的MR特征，有助于提高MR围塌陷期分期的准确性。

【关键词】股骨头坏死；坏死区骨折；软骨下骨折；MR；CT
【中图分类号】R617
【文献标识码】A
【基金项目】中国中医科学院科技创新工程项目(CI2021A03302、CI2021A03320)
中国中医科学院广安门医院护航工程——骨干人才培育项目(9323015)
北京联影智能影像技术研究院基金(CRIBJQY202109)
DOI:10.3969/j.issn.1672-5131.2026.04.048

Comparative Analysis of CT and MR Imaging Features of Subchondral Fracture and Necrotic Portion Fracture in ARCO Stage 3 of The Femoral Head Necrosis*

SHI Shan[1], FAN Yang-yang[1], LIU Huan[1], SHI Feng-xiang[1,*], YANG Xue-dong[1,*], SUN Ming-hong[1], ZHANG Feng[1], SUN Li[1], XIE Li-min[2], YU Tong[2].
1.Department of Radiology, Guang'anmen Hospital, China Academy of Chinese Medical Sciences, Beijing 100053, China
2.Department of Orthopaedics, Guang'anmen Hospital, China Academy of Chinese Medical Sciences, Beijing 100053, China

ABSTRACT
Objective To compare and analyze the CT and MR imaging features and accompanying signs of subchondral fracture and necrotic portion fracture in ARCO stage 3 of femoral head necrosis. ***Methods*** A retrospective analysis was performed for 238 patients with hip MR examination of FHN with ARCO stage 3. The CT and MR imaging features of subchondral fracture and necrotic portion fracture and accompanying signs of femoral head necrosis were evaluated and statistically compared. ***Results*** The maximum width and depth of necrotic portion fracture were significantly larger than subchondral fracture. The PD signal intensity of the subchondral fracture was significantly higher than necrotic portion fracture. There were significant differences in the morphology of the fractures and the necrotic-viable interface between the two groups. The incidence of femoral head collapse, large range of osteonecrosis, connected to the bone resorption lesion and T2 heterogeneous high signal were significantly higher in necrotic portion fractures than subchondral fractures. ***Conclusion*** Band-like higher or slightly higher signal on T2WI/PDWI besides the sclerotic reactive interface, accompanied by femoral head collapse is helpful to identify the necrotic portion fractures on MR. When there is a large range of osteonecrosis, and adjacent T2 heterogeneous high signal, fracture of necrosis portion should be highly suspected. Accurate understanding the MR characteristics of necrotic portion fracture, will contribute to the accuracy of MR staging in peri-collapse cases.

Keywords: Femoral Head Necrosis; Necrotic Portion Fracture; Subchondral Fracture; MR; CT

股骨头坏死(femoral head necrosis, FHN) 是由于股骨头血供障碍或中断导致骨细胞死亡的病理过程[1-2]。股骨头塌陷是股骨头坏死病程进展中的里程碑[3]。股骨头塌陷前后临床治疗及预后不同[4]。因此对围塌陷病例进行准确分期至关重要。在2019年修订的国际骨循环研究协会(Association Research Circulation Osseous ARCO)FHN分期中，围塌陷期ARCO 3期和ARCO 2期的主要区别在于ARCO 3期可见软骨下和/或坏死区骨折，可伴或不伴股骨头塌陷[5]。软骨下骨折的影像特征既往已进行了深入研究，主要表现为股骨头关节面下CT图像线状低密度影，MR图像T2WI或PDWI序列呈线状高信号，形态可不规则，可与关节面平行[6-7]。

坏死区骨折的CT表现既往仅有一项研究，坏死区骨折表现为条带状低密度，位于坏死区深部，多紧邻增生反应带[8]。然而，坏死区骨折的MR表现既往尚无系统性的研究。临床实践中，坏死区骨折在MR图像上不易识别，如不能准确识别坏死区骨折，则难以在MR图像上进行准确分期。基于以上，本研究对ARCO 3期股骨头软骨下骨折及坏死区骨折的CT、MR影像特征及伴随征象进行对比分析，以期提高对坏死区骨折MR特征及伴随征象的认识，从而有助于围塌陷期股骨头坏死MR的准确分期。

1 材料和方法

1.1 一般资料 回顾性分析2016年9月至2023年7月行髋关节MR检查的238例ARCO 3期FHN患者的临床资料。FHN的诊断标准为《成人股骨头坏死临床诊治指南》(2019版)[9]。分期标准为2019版ARCO分期[5]，ARCO 3期：CT图像可见软骨下和/或坏死区骨折，进一步分为3A期(早期，股骨头塌陷≤2 mm)和3B期(晚期，股骨头塌陷＞2 mm)。

纳入标准为：ARCO 3期FHN，行髋关节MR检查。排除标准为：无髋关节CT检查；MR与CT检查间隔时长大于半个月；髋关节手术或外伤史；风湿免疫系统疾病；同一股骨头同时存在软骨下骨折和坏死区骨折；股骨头内未见骨折。

238例患者中194例被排除，最终纳入44例，其中软骨下骨折12例，坏死区骨折32例，F/M=12/32。详见流程图(图1)

本研究经医院伦理委员会(2022-089-KY)批准，由于为回顾性分析，知情同意豁免。

1.2 CT扫描方案 在西门子Somatom Definition Flash检查仪上进行双髋关节CT扫描。扫描参数为：管电压：140 kVp；自动管电流调制(90–130 mA)；扫描层厚：0.75 mm；DFOV：35.6×35.6 cm。扫描范围从髋臼顶部至股骨小转子，双髋关节同时扫描。所有髋关节均采用卷积核B60s、锐利、3mm层厚、骨窗进行冠状位重建。所有患者均为仰

【第一作者】史 珊，女，主治医师，主要研究方向：骨肌系统影像诊断。E-mail：shishan_1987@126.com
【通讯作者】石凤祥，男，副主任技师，主要研究方向：医学影像诊断与新技术应用。E-mail：shifengxiang5999@163.com
杨学东，男，主任医师，主要研究方向：骨肌系统、腹部影像诊断。E-mail:yangxuedong1@163.com

卧、足中立位。

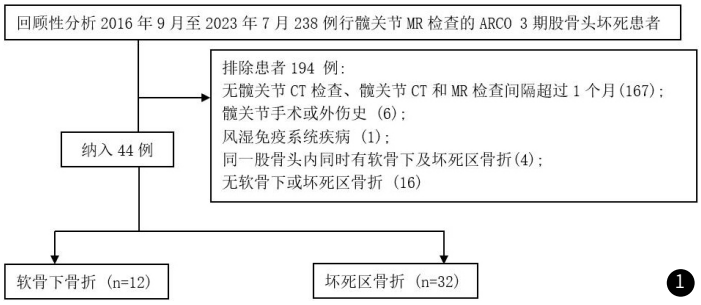

图1 病例筛选流程图。

1.3 MR扫描方案 髋关节MR检查在西门子Skyra 3T MRI扫描仪上进行，采用相控阵体线圈，患者仰卧，双足中立位。扫描序列：冠状位和轴位T1W 快速自旋回波(Turbo Spin Echo, TSE)序列、冠状位质子密度加权成像(proton density weighted imaging, PDWI- Dixon脂相/水相和轴位T2W脂肪饱和(fat-saturated, FS) TSE序列，序列参数具体见表1。

1.4 分组标准 依据CT骨折类型将病例分为软骨下骨折组及坏死区骨折组。CT仅显示软骨下骨折者为软骨下骨折组；CT仅显示坏死区骨折的病例为坏死区骨折组。

1.5 CT图像评估 CT为诊断软骨下骨折和坏死区骨折的金标准。软骨下骨折CT表现为线状低密度影，主要位于股骨头浅层，形态不规则，可平行于关节面(图2)[7]。坏死区骨折CT表现为条带状低密度影，位于坏死区深部，多位于坏死边缘硬化带附近，骨折线延伸至关节面(图3)[8]。

在CT重建冠状位图像分别测量软骨下和坏死区骨折的最大宽度(mm)，最大宽度为冠状位骨折线最宽处的宽度。软骨下及坏死区骨折的最大深度为CT重建冠状位图像上经股骨头中心作关节面切线的垂线，在此垂线上关节面至骨折线上缘的最大距离(mm)。

根据既往的研究方法，在重建冠状位图像上测量骨质吸收区的面积[10]。

骨折是否与骨质吸收区相连：在CT轴位或冠状位图像上，若骨质吸收区与软骨下或坏死区骨折明确相连，则记为为1；否则记为0。

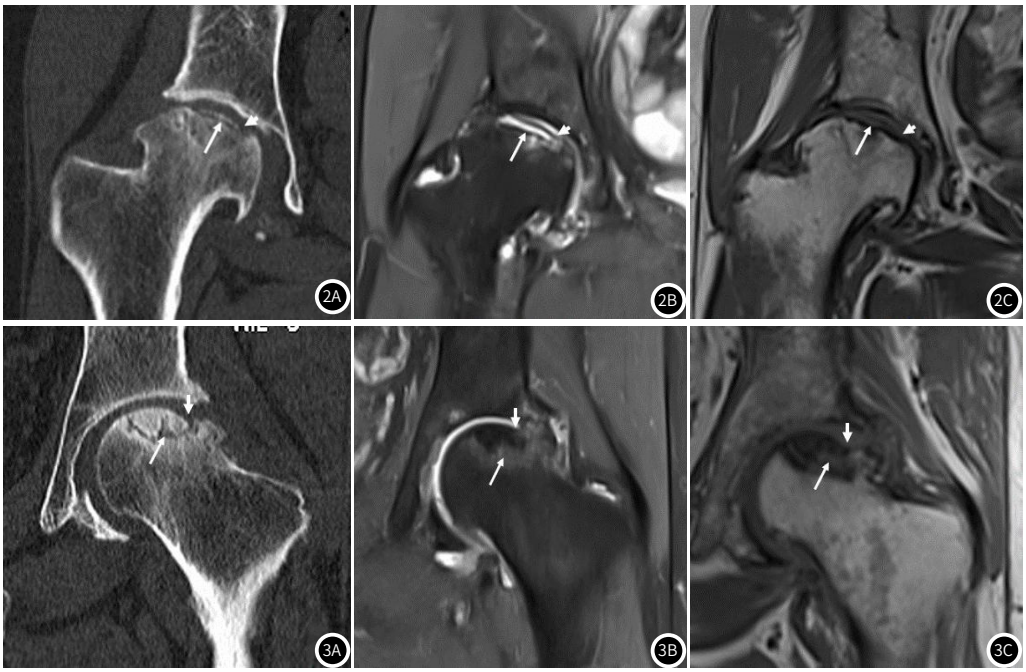

图2 软骨下骨折病例。35岁女性，右髋关节股骨头坏死ARCO 3B期，股骨头塌陷5mm。图2A(CT冠状位图像，20190703)显示软骨下骨折(白箭)，位于股骨头浅层，呈线状低密度，最大宽度1mm，最大深度2mm，骨折平行于关节面，伴股骨头塌陷(白箭)；软骨下骨折表现为PDWI高信号(图2B，PDWI FS Dixon 水相冠状位图像，20190704)，T1稍高信号(图2C，T1WI冠状位图像，20190704)，平行于关节面，伴股骨头塌陷(白箭)，骨质坏死范围评分为1分。
图3 坏死区骨折病例。66岁女性，左髋关节股骨头坏死ARCO 3B期，股骨头塌陷4mm。图3A(CT冠状位图像，20170606)显示坏死区骨折(白箭)，位于骨坏死的深部，在硬化边内侧，CT表现为条带状低密度，延伸至关节面，最大宽度3mm，最大深度10mm，骨折形态为“横形”，伴股骨头塌陷(白箭)；坏死区骨折表现为PDWI稍高信号(图3B，PDWI FS Dixon 水相冠状位图像，白箭，20170606)，T1稍低信号(图3C，T1WI冠状位图像，白箭，20170606)，伴股骨头塌陷(图3C，白箭)，骨质坏死范围评分为2分。

表1 MR 扫描参数

	T1WI轴位	FS-T2WI轴位	T1WI冠状位	PDWI冠状位
TR(ms)	731	3600	700	2500
TE(ms)	10	77	10	35
FOV(mm)	380×519	380×519	350×478	350×478
激励次数	1	1	1	1
层厚(mm)	4	4	4	4
层间隔(mm)	1.2	0.8	0.8	0.8
带宽(kHZ)	250	246	224	257
扫描时间	1分 4秒	2分4秒	1分46秒	3分9秒

1.6 MR图像评估 在评估MR图像对软骨下及坏死区骨折的敏感性和特异性时，屏蔽相应CT图像，单独对MR图像进行评估。
在评估软骨下及坏死区骨折的MR特征及伴随征象时，对照相应CT图像进行评估、分析。

MR信号：在T1WI序列上，以肌肉信号为等信号，低信号为低于肌肉信号强度；稍高信号为略高于肌肉信号强度。在T2WI和PDWI序列上，稍高信号为相当于骨髓水肿的信号强度；较高信号为与血管相似的信号强度；高信号为相当于关节积液的信号强度。

软骨下及坏死区骨折形态：平行-骨折线与关节面相平行；蜿蜒-走行不规则、扭曲；横形-骨折线为钝角，大于120°(图3)；V形-骨折呈“V”字形，角度小于120°[11]。

增生反应带形态：与骨折形态类似，分为蜿蜒-走行不规则、扭曲；横形-骨折线为钝角，大于120°；V形-骨折呈“V”字形，角度小于120°。

T2不均匀高信号表现为局灶、边界清晰的不均匀高信号区，对应于骨质吸收区[12]。MR T2轴位或PD冠状位水相图像上T2不均匀高信号与软骨下或坏死区骨折明确相连者，评分为1；否则评分为0。

在轴位T1W-TSE和T2W-FS-TSE图像上评估骨髓水肿，表现为边界不清的病变，T1WI 上为稍低信号，T2WI 上为较高或高信号[13]。根据Meier R等[14]的方法，骨髓水肿的范围从小到大被评为1到3级。

在T2W-FS-TSE轴位图像依据Mitchell等[15]的方法对关节积液进行分级，共分为4级：0级为未见明显积液；1级为轻度少量积液，积液位于股骨头、颈的一侧；2级为中度积液，积液分布股骨头、颈两侧，关节囊、隐窝无扩张；3级为大量积液，分布股骨头一周或股骨颈两侧，并且关节囊、隐窝明显扩张。

根据1994年ARCO分期[16]中的标准，在冠状位T1WI图像上评估骨质坏死范围。骨质坏死范围小于15%评为1级；骨质坏死范围为15~30%，评为2级；骨质坏死范围大于30%，评为3级。

所有髋关节均由两位经验丰富的放射科医师独立评估，如有不一致的情况，经协商达成一致。

1.7 统计分析 连续变量以中位数(四分位区间)表示，分类变量用计数和百分比表示。采用Mann–Whitney U检验(SPSS 22.0)比较两组患者年龄、骨折最大宽度和深度、T1、PD/T2信号强度、骨折形态、增生反应带形态、关节积液、骨髓水肿、骨质吸收区面积、关节积液及骨质坏死范围。采用卡方检验比较两组患者性别及其他CT/MR征象的差异。P<0.05有统计学意义。

2 结 果

2.1 MR图像在骨折评估中的敏感性和特异性 MRI诊断软骨下骨折的敏感性为91.7%，特异性为100%。MRI诊断坏死区骨折的敏感性和特异性分别为65.6%和100%(表2)。

表2 软骨下骨折及坏死区骨折一般信息及影像征象比较

		软骨下骨折 (n=12)	坏死区骨折 (n=32)	检验值	P值
一般信息	年龄	48.50 (32.00-55.25)	48.50 (33.75-58.00)	0.870	0.351
	性别(女/男)	5/7	7/25	-1.298	0.194
	ARCO 分期	ARCO 3A -8	ARCO 3A -12		
		ARCO 3B -4	ARCO 3B -20	1.544	0.308
CT 征象	骨折最大宽度	1(1-1)	3(2-4)	-4.094	0.000**
	骨折最大深度	3(2.25-5.75)	15.5(12-20)	-4.939	0.000**
	骨折形态	平行 (7,58.3%)	横形 (13,40.6%)		
		蜿蜒(5,41.7%)	V 形(19,59.4%)	-5.367	0.000**
	骨质吸收区大小	44.5(0-74.25)	56(0-117.5)	-1.674	0.094
	骨折与骨质	0(10,83.3%)	0(7,21.9%)		
	吸收区相连	1(2,16.7%)	1(25,78.1%)	-3.686	0.000**
	增生反应带形态	蜿蜒(2,16.7%)	横形(13,40.6%)		
		横形(8,66.7%)	V形(19,59.4%)		
		V形(2,16.7%)		-2.829	0.005**
	股骨头塌陷	0(7,58.3%)	0(5,15.6%)		
		1(5,41.7%)	1(27,84.4%)	6.017	0.014*
MR征象	MR可见	0(1,8.3%)	0 (11,34.4%)		
		1(11,91.7%)	1 (21,65.6%)	1.815	0.178
	T1 信号强度	低信号 (1, 8.3%)	等信号 (27,84.4%)		
		等信号 (11, 91.7%)	稍高信号 (5, 15.6%)	-1.925	0.054
	PD/T2信号强度	高信号 (11,91.7%)	较高信号 (13, 40.62%)		
		稍高信号 (1, 8.3%)	稍高信号 (19, 59.38%)	-3.987	0.000**
	骨折与T2不均匀高信号相连	0(10,83.3%)	0(7,21.9%)		
		1(2,16.7%)	1(25,78.1%)	-3.686	0.000**
	骨髓水肿	0(4,33.3%)	0(6,18.8%)		
		1(4,33.3%)	1(5,15.6%)		
		2(1,8.3%)	2(4,12.5%)		
		3(3,25.0%)	3(17,53.1%)	-1.751	0.080
	关节积液	0(3,25.0%)	0(3,9.4%)		
		1(5,41.7%)	1(11,34.4%)		
		2(3,25.0%)	2(16,50.0%)		
		3(1,8.3%)	3(2,6.3%)	-1.357	0.175
	骨质坏死范围	2(1-2.75)	3(2-3)	-2.539	0.011*

2.2 软骨下骨折与坏死区骨折影像比较 坏死区骨折的最大宽度和深度显著大于软骨下骨折(P=0.000)；软骨下骨折T2和PD信号强度显著高于坏死区骨折(P=0.000)。两组骨折形态学比较差异有统计学意义(P=0.000)。

2.3 软骨下骨折与坏死区骨折伴随征象比较 坏死区骨折伴随股骨头塌陷(P=0.014)、大范围骨质坏死(P=0.011)、与骨质吸收区相连(P=0.000)、与T2不均匀高信号(P=0.000)相连的发生率均显著高于软骨下骨折。两组增生反应带形态比较差异有统计学意义(P=0.005)两组患者年龄、性别及其他伴随影像征象差异无统计学意义。(表2)

3 讨 论

本研究首次分析并比较了ARCO 3期股骨头软骨下骨折和坏死区骨折的CT和MR影像特征及其伴随征象。坏死区骨折与软骨下骨折不同，其CT表现为条状低密度，MR表现为稍高或较高的T2信号，多位于坏死区深部、增生反应带附近，常伴有局部股骨头塌陷，多见于ARCO 3B期；坏死区骨折多伴有大范围骨质坏死，与骨质吸收区及T2不均匀高信号相连；准确识别坏死区骨折有助于提高围塌陷分期的准确性。

2019年修订版ARCO分期首次提出了坏死区骨折的概念。在此前研究中，坏死区骨折通常被混入软骨下骨折，导致MRI诊断软骨下骨折的准确性较低[6,17]。Stevens等[6]研究发现，MRI检测软骨下骨折具有相对较低的灵敏度(38%)和极高的特异度(100%)。在本研究中，MR检出软骨下骨折的灵敏度为91.7%，较前显著提高，这得益于本研究对软骨下骨折与坏死区骨折的区分。软骨下骨折多位于股骨头浅层，CT表现为线状低密度影，T2WI、PDWI为高信号，形态不规则，可平行于关节面，延伸至关节面缘，既往研究的典型影像表现与此基本一致[18-19]。软骨下骨折是由坏死区浅层疲劳引起的微骨折的累积效应所致[8]，T2高信号可能代表软骨下骨折内的液体聚集[17]。

CT是诊断坏死区骨折的金标准， 坏死区骨折MR检测受限主要是由于缺乏相关影像评估经验。本研究首次就坏死区骨折的MR表现进行分析，其特点为PDWI/T2WI稍高或较高信号，其中稍高信号占较大比例，易与周围骨质坏死和骨髓水肿混淆，是MR检测敏感性低的最重要原因。坏死区骨折较软骨下骨折宽，其病理基础与软骨下骨折不同，既往研究发现坏死区骨折主要由血管化纤维组织和肉芽组织构成[8]。推测其信号强度与血管肉芽组织含水量有关，早期含水量高则T2信号强度较高，晚期含水量低则表现为T2稍高信号。

股骨头骨质坏死区存在结构退化和局部生物力学变化，其应力传递效率降低[20]。既往研究发现，骨质坏死范围增大与坏死区承载能力降低有关[21]，坏死区底部应力高于表面[22]，位于坏死区与正常组织交界处的增生反应带易形成应力集中区[11]。本研究结果发现软骨下及坏死区骨折病例的增生反应带大部分为横形及V形。Wu等[11]发现在形态为横形的增生反应带中，塌陷风险最高，易在薄弱区形成应力集中点，其次为V形，与本研究结果基本一致。由于坏死区骨折通常位于增生反应带附近，本研究中坏死区

骨折的形态与增生反应带的形态基本一致，均为V形及横形，推测其形成及形态与局部应力增大密切相关，当峰值应力超过临界承载力时，会发生深部松质骨微骨折，微骨折产生的小碎块会被破骨细胞吸收并被肉芽组织替代，导致坏死区骨折的形成。

本研究结果显示坏死区骨折较软骨下骨折与骨质吸收区及T2不均匀高信号相连的几率更大。骨质吸收区是由于破骨细胞对机械应力刺激引起的反复微骨折的吸收而形成的[23]。T2不均匀高信号对应于CT上的骨质吸收区[24]。Hamada等[25]研究发现，硬化边附近坏死骨的骨折是由骨质吸收区延伸而来，Bae J等[7]认为修复区骨质吸收区的扩大可能引起坏死区骨折，且坏死区骨折与骨质吸收区相连的几率较软骨下骨折大，与本研究结果一致。本研究中坏死区骨折伴随的股骨头塌陷发生率明显高于软骨下骨折，且坏死区骨折中ARCO 3B期病例较软骨下骨折多，说明坏死区骨折较软骨下骨折在FHN进程中发生相对较晚，且更严重，因此，在股骨头坏死中观察到坏死区骨折应高度重视，积极干预。

关节积液通常由股骨头坏死释放的炎性因子刺激而产生，最常见于ARCO 3期，与髋关节疼痛相关[26]。本研究中坏死区骨折合并的关节积液相对软骨下骨折稍多，但差异无统计学意义。推测坏死区骨折可能释放更多的炎性因子，从而刺激关节滑膜，使关节积液增多。

本研究的局限性：首先，由于本院门诊患者多来自外地，路途遥远，住宿及往返费用高，而MR检查预约时间长，多需患者等待数日或离开后再次来院进行检查，时间及经济成本高，因此患者行MR检查相对较少，使得病例数较少，样本量偏小；其次，本研究无病理对照，无法进一步探讨坏死区骨折的病理基础。

综上所述，股骨头坏死区骨折较软骨下骨折更粗、位置更深，MR图像增生反应带旁T2WI/PDWI上条带状高或稍高信号，伴股骨头塌陷强烈提示坏死区骨折的诊断。当股骨头内有大范围骨质坏死，且伴有T2不均匀高信号时，应高度怀疑存在坏死区骨折。准确掌握坏死区骨折的MR特征，有助于提高MR围塌陷期分期的准确性。

参考文献

[1]Konarski W,Pobo y T,liwczyński A,et al.Avascular necrosis of femoral head-overview and current state of the art[J].Int J Env iron Res Public Health,2022,19:7348.
[2]赵素贞.对比分析CT和核磁共振诊断股骨头坏死的临床作用[J].罕少疾病杂志,2019,26(3):9-11.
[3]Pijnenburg L,Felten R,Javier RM.A review of avascular necrosis,of the hip and beyond.Rev Med Interne[J].Rev Med Interne,2020,41:27-36.
[4]Van der Jagt D,Mokete L,Pietrzak J,et al.Osteonecrosis of the femoral head:evaluation and treatment[J].J Am Acad Orthop Surg,2015,23:69-70.
[5]Yoon BH,Mont MA,Koo KH,et al.The 2019 revised of association research circulation osseous staging system of osteonecrosis of the femoral head[J].J Arthroplasty,2020,35:933-940.
[6]Stevens K,Tao C,Lee SU,et al.Subchondral fractures in osteonecrosis of the femoral head:comparison of radiography,CT,and MR imaging[J].Am J Roentgenol,2003,180:363-368.
[7]Uetani M,Hashmi R,Ito M,et al.Subchondral insufficiency fracture of the femoral head:magnetic resonance imaging findings correlated with micro-computed tomography and histopathology[J].J Comput Assist Tomogr,2003,27:189-193.
[8]Bae J,Lee SK,Kim J,et al.What is new in stage 3 of the 2019 revised association research circulation osseous staging system of osteonecrosis of the femoral head:a relationship to bone resorption[J].J Comput Assist Tomogr,2023,47(5):774-781.
[9]Zhao D,Zhang F,Wang B,et al.Guidelines for clinical diagnosis and treatment of osteonecrosis of the femoral head in adults (2019 version)[J].J Orthop Translat,2020,21:100-110.
[10]Shi S,Luo P,Sun L,et al.Prediction of the progression of femoral head collapse in ARCO stage 2-3A osteonecrosis based on the initial bone resorption lesion[J].Br J Radiol,2021,94(1117):20200981.
[11]Wu W,He W,Wei QS,et al.Prognostic analysis of different morphology of the necrotic-viable interface in osteonecrosis of the femoral head[J].Int Orthop,2018,42:133-139.
[12]祁同宁,常韬,刘允珍,等.非创伤性股骨头坏死MRI骨髓水肿征象与病程分期的相关性探讨[J].中国CT和MRI杂志,2021,19(12):171-173.
[13]史珊,罗萍,杨学东,等.ARCO 2/3期股骨头坏死骨质吸收区MR影像评估[J].中国CT和MRI杂志,2023,21
[14]Meier R,Kraus TM,Schaeffeler C,et al.Bone marrow oedema on MR imaging indicates ARCO stage 3 disease in patients with AVN of the femoral head[J].Eur Radiol,2014,24:2271-2278.
[15]Mitchell DG,Rao V,Dalinka M,et al.MRI of joint fluid in the normal and ischemic hip[J].Am J Roentgenol,1986,146:1215-1218.
[16]Gardeniers J.ARCO Committee on Terminology and Staging.Report on the committee meeting at Santiago de Compostella[J].ARCO News1.1993;5:79-82.
[17]Yeh LR,Chen CK,Huang YL,et al.Diagnostic performance of MR imaging in the assessment of subchondral fractures in avascular necrosis of the femoral head[J].Skeletal Radiol,2009,38:559-564.
[18]Iwasaki K,Yamamoto T,Motomura G,et al.Computed tomography findings of subchondral insufficiency fractures of the femoral head[J].J Orthop,2018,15:173-176.
[19]Ikemura S,Yamamoto T,Motomura G,et al.MRI evaluation of collapsed femoral heads in patients 60 years old or older:Differentiation of subchondral insufficiency fracture from osteonecrosis of the femoral head[J].Am J Roentgenol,2010,195:W63-W68.
[20]Wang P,Wang C,Meng H,et al.The role of structural deterioration and biomechanical changes of the necrotic lesion in collapse mechanism of osteonecrosis of the femoral head[J].Orthop Surg,2022,14:831-839.
[21]Daniel M,Herman S,Dol inar D,et al.Contact stress in hips with osteonecrosis of the femoral head[J].Clin Orthop Relat Res,2006,447:92-99.
[22]Fang Bin,He Wei,Zhan Lei,et al.Finite element analysis of stress distribution over femoral head necrosis zones in different necrosis areas[J].The Journal of Traditional Chinese Orthopedics and Traumatology,2012,24:10-15.
[23]Baba S,Motomura G,Ikemura S,et al.Quantitative evaluation of bone resorptive lesion volume in osteonecrosis of the femoral head using micro-computed tomography[J].Joint Bone Spine,2020,87:75-80.
[24]Shi S,Luo P,Sun L,et al.Analysis of MR signs to distinguish between ARCO stages 2 and 3A in osteonecrosis of the femoral head[J].J Magn Reson Imaging,2022,55:610-617.
[25]Hamada H,Takao M,Sakai T,et al.Subchondral fracture begins from the bone resorption area in osteonecrosis of the femoral head:a micro computerised tomography study[J].Int Orthop,2018,42:1479-1484.
[26]Kim J,Lee SK,Kim JY,et al.CT and MRI findings beyond the subchondral bone in osteonecrosis of the femoral head to distinguish between ARCO stages 2 and 3A[J].Eur Radiol,2023,33:4789-4800.

(收稿日期：2024-11-21)　　(校对：翁佳鸿　排版：张鸿燊)

（上接第143页）

[10]王梅,张琳,崔发财,等.MiR-96和miR-424-5p在结直肠癌患者血清中的表达水平及临床意义[J].中华全科医学,2022,20(5):828-831.
[11]DI RE AM,SUN Y,SUNDARESAN P,et al.MRI radiomics in the prediction of therapeutic response to neoadjuvant therapy for locoregionally advanced rectal cancer:a systematic review[J].Expert Rev Anticanc,2021,21(4):425-449.
[12]MEYER HJ,WIENKE A,SUROV A.Can dynamic contrast enhanced MRI predict gleason score in prostate cancer? a systematic review and meta analysis[J].Urol Oncol,2021,39(11):17-25.
[13]COUDERT H,MIRAFZAL S,DISSARD A,et al.Multiparametric magnetic resonance imaging of parotid tumors:A systematic review[J].Diagn Interv Imag,2021,102(3):121-130.
[14]CAO Y,WANG X,SHI J,et al.Multiple parameters from ultrafast dynamic contrast-enhanced magnetic resonance imaging to discriminate between benign and malignant breast lesions:comparison with apparent diffusion coefficient[J].Diagn Interv Imag,2023,104(6):275-283.
[15]谢艳琴.多b值弥散加权成像(DWI)联合磁共振动态增强扫描(DCE-MRI)在前列腺癌术前分期中的诊断价值[J].甘肃医药,2023,42(5):420-422.
[16]许敏,何永胜,戚轩,等.ADC值和DCE-MRI定量参数对宫颈癌宫旁浸润的判定价值[J].医学影像学杂志,2022,32(3):480-483.
[17]ARIAN A,TAHER HJ,SUHAIL NAJM ALAREER H,et al.Value of conventional MRI,DCE-MRI,and DWI-MRI in the discrimination of metastatic from non-metastatic lymph nodes in rectal cancer:a systematic review and meta-analysis study[J].Asian Pac J Cancer Prev,2023,24(2):401-410.
[18]AO W,ZHANG X,YAO X,et al.Preoperative prediction of extramural venous invasion in rectal cancer by dynamic contrast-enhanced and diffusion weighted MRI:a preliminary study[J].BMC Med Imaging,2022,28;22(1):78.
[19]AO F,YAN Y,ZHANG ZL,et al.The value of dynamic contrast-enhanced magnetic resonance imaging combined with apparent diffusion coefficient in the differentiation of benign and malignant diseases of the breast[J].Acta Radiol,2022,63(7):891-900.
[20]刘凯,罗红兰,柯楠,等.DCE-MRI和IVIM-DWI在前列腺癌病理分级和临床分期中的诊断价值分析[J].中国性科学,2022,31(7):31-35.

(收稿日期：2025-08-29)　　(校对：翁佳鸿　排版：张鸿燊)