论 著

肩关节损伤的CT及MRI影像学特征研究*

陈媛媛 付 娟*
西安交通大学第一附属医院榆林医院
影像中心 (陕西 榆林 719000)

【摘要】**目的** 研究肩关节损伤的CT及MRI影像学特征。**方法** 选择我院2022年9月至2024年2月收治的80例肩关节损伤患者，经CT诊断后发现其中33例为肩关节骨折，47例为肩关节软组织损伤，将肩关节骨折患者设为观察组，另外纳入肩关节软组织损伤患者为对照组，所有患者入院后均行CT及MRI检查。比较两组患者CT检查情况，对比两组患者CT影像学特点和MRI影像征象，最后通过一致性分析CT、MRI及CT联合MRI诊断肩关节损伤的价值。**结果** 两组患者关节囊改变(87.88%、91.49%)、软骨损伤(84.85%、95.74%)和韧带损伤(87.88%、78.72%)占比比较无显著差异，*P*＞0.05；观察组肌腱损伤(93.94%)和旋转肌袖口撕裂(84.85%)占比显著高于对照组肌腱损伤(74.47%)和旋转肌袖口撕裂(29.79%)(*P*＜0.05)。两组患者形态和平扫密度情况比较无显著差异(*P*＞0.05)；观察组密度不均匀(66.67%)占比显著高于对照组(29.79%)(*P*＜0.05)。两组T1WI、T2W2比较无显著差异(*P*＞0.05)；观察组病变累及范围弥漫区(54.55%)和信号不均匀(51.52%)占比显著高于对照组病变累及范围弥漫区(17.02%)和信号不均匀(21.28%)(*P*＜0.05)。80例肩关节损伤患者中CT检查(+)69例，灵敏度94.52%，特异度71.43%，准确率92.50%，Kappa=0.584。80例肩关节损伤患者中MRI检查(+)71例，灵敏度95.95%，特异度66.67%，准确率93.75%，Kappa=0.582。80例肩关节损伤患者中CT及MRI联合检查(+)76例，灵敏度98.70%，特异度66.67%，准确率97.50%，Kappa=0.654。**结论** CT及MRI联合诊断肩关节损伤患者，可以清楚显示肩关节骨折自身病变特征，且对肩关节软组织损伤的鉴别也有着较高的准确率，具有临床应用价值。

【关键词】肩关节损伤；一致性；
影像学特征；诊断；CT及MRI
【中图分类号】R323.4+2
【文献标识码】A
【基金项目】陕西省自然科学基础
研究计划(2023-JC-QN-0125)
DOI:10.3969/j.issn.1672-5131.2026.04.051

Study on CT and MRI Imaging Characteristics of Shoulder Joint Injury*

CHEN Yuan-yuan, FU Juan*.
Imaging Center, Yulin Hospital, The First Affiliated Hospital of Xi'an Jiaotong University, Yulin 719000, Shaanxi Province, China

ABSTRACT
Objective To study the CT and MRI imaging features of shoulder joint injury. ***Methods*** 80 patients with shoulder joint injuries admitted to our hospital from September, 2022 to February, 2024 were selected. After CT diagnosis, it was found that 33 patients were shoulder joint fractures and 47 patients were shoulder joint soft tissue injuries. The patients with shoulder joint fractures were set as the observation group, and the patients with shoulder joint soft tissue injuries were included as the control group. All patients were examined by CT and MRI after admission. The CT findings of the two groups were compared, and the CT imaging features and MRI signs of the two groups were compared. Finally, the value of CT, MRI and CT combined with MRI in the diagnosis of shoulder joint injury was analyzed by consistency. ***Results*** There was no significant difference in the proportion of joint capsule changes (87.88%, 91.49%), cartilage injuries (84.85%, 95.74%) and ligament injuries (87.88%, 78.72%) between the two groups (P > 0.05). The ratio of tendon injury (93.94%) and rotator cuff tear (84.85%) in the observation group was significantly higher than that in the control group (74.47%) and rotator cuff tear (29.79%) (P < 0.05). There was no significant difference in morphology and plain scan density between the two groups (P > 0.05). The proportion of uneven density in the observation group (66.67%) was significantly higher than that in the control group (29.79%) (P < 0.05). There was no significant difference in T1WI and T2W2 between the two groups (P > 0.05). The proportion of diffuse area (54.55%) and inhomogeneous signal (51.52%) in the observation group was significantly higher than that in the control group (17.02%) and inhomogeneous signal (21.28%) (P < 0.05). Among 80 patients with shoulder joint injury, 69 cases were examined by CT (+), with sensitivity of 94.52%, specificity of 71.43%, accuracy of 92.50% and Kappa=0.584. Among 80 patients with shoulder joint injury, 71 cases were examined by MRI (+), with sensitivity of 95.95%, specificity of 66.67%, accuracy of 93.75% and Kappa=0.582. Among 80 patients with shoulder joint injury, CT and MRI combined examination (+) was performed in 76 cases, with sensitivity of 98.70%, specificity of 66.67%, accuracy of 97.50% and Kappa=0.654. ***Conclusion*** CT and MRI combined diagnosis of shoulder joint injury patients can clearly show the pathological characteristics of shoulder joint fracture itself, and the identification of shoulder joint soft tissue injuries also has a high accuracy rate, which has clinical application value.
Keywords: Shoulder Joint Injury; Consistency; Imaging Features; Diagnosis; CT and MRI

肩关节损伤是一种常见的运动系统损伤，尤其在运动员和从事重体力劳动的人群中具有较高的发病率。随着社会经济的发展和人们生活水平的提高，体育活动的普及以及交通事故的增多，肩关节损伤的发病率呈上升趋势[1-2]。肩关节作为人体最灵活的关节之一，其结构和功能的复杂性使得损伤的诊断和治疗具有一定的挑战性。肩关节损伤的类型繁多，包括肩袖损伤、肩关节脱位、盂唇损伤、肩峰下撞击综合征、肩关节周围骨折等[3-4]。这些损伤的病因、病理改变及临床表现各异，给诊断和治疗带来了极大困扰。传统的肩关节损伤诊断方法主要依赖于病史、体格检查和普通X线检查，但这些方法在诊断某些特定类型的损伤时存在局限性[5]。计算机断层扫描(computed tomography, CT)和磁共振成像(magnetic resonance imaging, MRI)作为两种先进的影像学技术，在肩关节损伤的诊断中具有显著的优势。CT具有较高的空间分辨率，能够清晰显示骨骼结构，对于诊断骨折、脱位等病变具有明显优势；而MRI具有良好的软组织分辨率，能够清晰显示肌肉、肌腱、韧带、滑膜等结构，对于诊断肩袖损伤、盂唇损伤等软组织病变具有显著优势[6]。目前国内外学者对肩关节损伤的CT及MRI影像学特征进行了大量研究，取得了一定的成果。然而，由于肩关节结构的复杂性，不同类型的损伤在影像学上的表现具有一定的重叠性，导致诊断困难[7]。此外，关于肩关节损伤的影像学特征研究多局限于单一类型的损伤，缺乏系统性和全面性。因此本次研究选择我院2022年9月至2024年2月收治的80例肩关节损伤患者，探讨肩关节损伤的CT及MRI影像学特征，现将结果报道如下。

1 资料与方法

1.1 一般资料 选择我院2022年9月至2024年2月收治的80例肩关节损伤患者，经CT诊断后发现其中33例为肩关节骨折，47例为肩关节软组织损伤，将肩关节骨折患者设为观察组，另外纳入肩关节软组织损伤患者为对照组，所有患者入院后均行CT及MRI检查。其中观察组：男13例，女20例；年龄41~78岁，平均(58.65±2.30)岁；对照组：男23例，女24例；年龄19~73岁，平均(58.71±2.32)岁。关于两组基本信息进行比较未达到统计学上显著性(*P*＞0.05)。在医院伦理委员会进行了深入的审查后，这项研究获得了批准。

纳入标准：(1)经影像学诊断为肩关节损伤[8]，即出现钩型肩峰、肩袖止点变化以及

【第一作者】陈媛媛，女，主管技师，主要研究方向：DR检查。E-mail：598753160@qq.com
【通讯作者】付 娟，女，主管技师，主要研究方向：磁共振。E-mail：1023195949@qq.com

肱骨头位置上移等；(2)18~85岁；(3)患者主动地参与进来，积极配合并签署了知情同意书。排除标准：(1)存在CT及MRI检查禁忌症；(2)伴有严重的心肝肾功能障碍；(3)合并严重慢性疾病或心肝肾功能不全者；(4)存在急性感染或严重免疫性疾病；(5)意识精神混乱或无法配合研究进行。

1.2 方法 (1)CT检查：在患者入院接受治疗前，采用飞利浦Ingenuity core 64排螺旋CT扫描仪进行肩关节的详细评估。在进行CT扫描时，设定了以下参数以优化图像质量：扫描过程中，管电压被设定为120kV，而管电流则根据患者的体型和肩部组织密度在200~350mA之间动态调整。初步的平扫阶段采用了5.0mm的层厚和5.0mm的层距进行螺旋扫描，以确保对肩关节结构的全面覆盖。完成初步扫描后，为了获得更细腻的软组织细节，采用Standard算法对数据进行薄层重建。在这一步骤中，将层厚减少至1.0mm，层距调整为0.5mm，以实现更高的空间分辨率。重建过程为后续的图像分析和诊断提供了更为精确的软组织信息。随后对肩关节进行了全面的三维重建和多平面重建，见图1。(2)MRI检查：采用西门子公司高性能spectra3.0T扫描仪，选择了多种磁共振成像序列，以获取不同平面上的详细信息。采用横断位进行自旋回波序列，以获取T1加权成像(T1WI)。随后依次在横断位、冠状位和矢状位进行快速回波序列，以获得T2加权成像(T2WI)。初步的平扫完成后，接着进行动态增强扫描。在此过程中，通过静脉团注的方式给予患者10mL的Gd-DTPA对比剂。在梯度回波(GRE)序列下，分别对横断位、冠状位和矢状位进行快速回波T2WI的信号采集，每个部位均重复采集两次，以确保数据的准确性和可靠性。在整个扫描过程中，保持层厚的一致性，所有序列的层厚均设定为4.0mm，平衡图像的分辨率和扫描时间，确保在获取足够细节的同时，也保持较高的扫描效率，见图2。(3)检查图像分析：在完成CT及MRI检查之后，由两位超过五年工作经验的影像学专家独立阅片分析并解读数据。

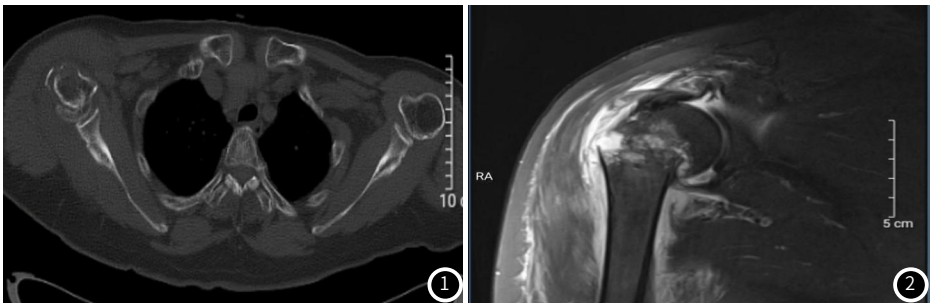

图1 肩关节损伤CT检查图像(骨质不连续，可见线状透亮影，断端略错位)。
图2 肩关节损伤MRI检查图像(骨质不连续，内见多发线状及片状长T1稍长T2信号)。

1.3 观察指标 (1)比较两组患者CT检查情况，包括肩袖水肿出血、肩峰下软组织增厚、肩袖肩峰撕裂、肩关节不稳、盂唇撕裂。(2)比较两组患者CT影像学特点，包括形态、密度均匀度、平扫密度。(3)比较两组患者MRI影像征象，包括病变累及范围、T1WI、T2WI、平扫信号分布。(4)通过一致性分析CT、MRI及CT联合MRI诊断肩关节损伤的价值，当CT关节造影时清楚显示缺损区和撕裂纤维内、且关节囊不规则处形成溃疡性改变即判定为(+)[9]；当MRI诊断时发现T2W2出现线性、条状高信号，T1WI可见不规则低信号即判定为[10](+)；联合检查中以上任一项检查出现即判定为(+)。

1.4 统计学方法 在处理数据采用SPSS 25.0统计软件。计数的数据用百分比(%)来表示，进行组间行 χ^2 或连续性修正的 χ^2 检测；正态分布的计量信息以单位($\bar{x}\pm s$)来呈现，每组进行独立样本t检验。一致性分析以Kappa检验，统计学上$P<0.05$代表差异有统计学意义。

2 结 果

2.1 两组患者CT检查情况比较 两组患者关节囊改变(87.88%、91.49%)、软骨损伤(84.85%、95.74%)和韧带损伤(87.88%、78.72%)占比比较差异无统计学意义，$P>0.05$；观察组肌腱损伤(93.94%)和旋转肌袖口撕裂(84.85%)占比显著高于对照组肌腱损伤(74.47%)和旋转肌袖口撕裂(29.79%)($P<0.05$)，见表1。

2.2 两组患者CT影像学特点比较 两组患者形态和平扫密度情况比较差异无统计学意义($P>0.05$)；观察组密度不均匀(66.67%)占比显著高于对照组(29.79%)($P<0.05$)，见表2。

表1 两组患者CT检查情况比较[n(%)]

组别	关节囊改变	软骨损伤	肌腱损伤	韧带损伤	旋转肌袖口撕裂
观察组(n=33)	29(87.88)	28(84.85)	31(93.94)	29(87.88)	28(84.85)
对照组(n=47)	43(91.49)	45(95.74)	35(74.47)	37(78.72)	14(29.79)
χ^2	0.023	1.680	5.091	1.257	23.570
P	0.880	0.195	0.024	0.289	<0.001

表2 两组患者CT影像学特点比较[n(%)]

组别	形态		密度均匀度		平扫密度	
	三角形	弓形	均匀	不均匀	等偏低	明显低
观察组(n=33)	12(36.36)	21(63.64)	11(33.33)	22(66.67)	10(30.30)	23(69.70)
对照组(n=47)	20(42.55)	27(57.45)	33(70.21)	14(29.79)	19(40.43)	28(59.57)
χ^2	0.310		10.654		0.860	
P	0.578		0.001		0.354	

2.3 两组患者MRI影像征象比较 两组T1WI、T2WI比较差异无统计学意义($P>0.05$)；观察组病变累及范围弥漫区(54.55%)和信号不均匀(51.52%)占比显著高于对照组病变累及范围弥漫区(17.02%)和信号不均匀(21.28%)($P<0.05$)，见表3。

表3 两组患者MRI影像征象比较[n(%)]

组别	病变累及范围				T1WI		T2WI		平扫信号分布		
	弥漫性	局灶性	多灶性	升高	等	降低	升高	等	降低	均匀	不均匀
观察组(n=33)	18(54.55)	7(21.21)	8(24.24)	2(6.06)	6(18.18)	25(75.76)	25(75.76)	3(9.09)	5(15.15)	16(48.48)	17(51.52)
对照组(n=47)	8(17.02)	30(63.83)	9(19.15)	7(14.89)	10(21.28)	30(63.83)	35(74.47)	5(10.64)	7(14.89)	37(78.72)	10(21.28)
χ^2	16.250				1.839		0.052		7.928		
P	<0.001				0.399		0.975		0.005		

2.4 CT诊断肩关节损伤的价值分析 80例肩关节损伤患者中CT检查(+)69例，灵敏度94.52%，特异度71.43%，准确率92.50%，Kappa=0.584，见表4。

2.5 MRI诊断肩关节损伤的价值分析 80例肩关节损伤患者中MRI检查(+)71例，灵敏度95.95%，特异度66.67%，准确率93.75%，Kappa=0.582，见表5。

表4 CT诊断肩关节损伤的价值分析

CT	肩关节损伤		合计	Kappa	灵敏度	特异度	准确率
	(+)	(-)					
(+)	69	2	71	0.584	94.52%	71.43%	92.50%
(-)	4	5	9				
合计	73	7	80				

表5 MRI诊断肩关节损伤的价值分析

MRI	肩关节损伤		合计	Kappa	灵敏度	特异度	准确率
	(+)	(-)					
(+)	71	2	73	0.582	95.95%	66.67%	93.75%
(-)	3	4	7				
合计	74	6	80				

2.6 CT及MRI联合诊断肩关节损伤的价值分析 80例肩关节损伤患者中CT及MRI联合检查(+)76例，灵敏度98.70%，特异度66.67%，准确率97.50%，Kappa=0.654，见表6。

表6 CT及MRI联合诊断肩关节损伤的价值分析

联合检查	肩关节损伤		合计	Kappa	灵敏度	特异度	准确率
	(+)	(-)					
(+)	76	1	77	0.654	98.70%	66.67%	97.50%
(-)	1	2	3				
合计	77	3	80				

3 讨 论

肩关节作为人体复合关节结构，属于支持人体日常活动的活动性关节之一，若肩关节过度反复使用、急性创伤或退行性改变均会造成肩关节损伤。而肩袖由多条肌腱共同组成，依附在肱骨头上方，肩部周围组织相应的解剖组织也较为复杂，故给肩关节损伤的诊断带来极大的困难[11]。CT检查能清晰的显示肩关节骨折及关节脱位等情况，图像后期处理行三维及多层面重建更能将病变部位的不同解剖截面呈现出来，而MRI是临床上广泛应用的肩关节损伤检查方法，在肩关节损伤上具有较高的应用价值[12]。基于此本次研究探讨肩关节损伤的CT及MRI影像学特征，在肩关节损伤的诊断上有着重要意义。

肩关节损伤可能是部分或完全性的，且随着年龄的增长和肌腱退化的加剧，其发生率也随之增加[13]。本研究中，观察组肌腱损伤(93.94%)和旋转肌袖口撕裂(84.85%)占比显著高于对照组肌腱损伤(74.47%)和旋转肌袖口撕裂(29.79%)，提示肩关节骨折和肩关节软组织损伤CT检查存在差异。关节囊改变会造成纤维性关节囊的局部扩张和破裂，且损伤后的关节囊会由于炎症或关节出血导致疤痕形成；软骨损伤通常是肩关节前下方脱位，可与肌腱、关节窝之间的相对运动有关；韧带肌腱损伤在CT关节造影时在二头肌沟内能可靠显示，且肌腱在其中会形成透明带；旋转肌袖口撕裂在CT关节造影可让旋转肌袖口的肌腹和肌腱板清楚呈现。在本次研究中肩关节骨折其病理过程较为复杂，肌腱损伤、旋转肌袖口撕裂在肩关节病情进展时较为多见，肩袖主要是肩胛下肌、冈上肌、冈下肌以及小圆肌等众多肌腱组成，而肩袖损伤主要为冈上肌腱撕裂，继而累及其它肌腱，极易发生在肱骨大结节附近区域，而旋转肌袖口撕裂大多由肩部脱位或脱位性骨折所致，故关节骨折患者的肌腱损伤和旋转肌袖口撕裂显著要高[14-15]。在既往研究中张博等人[16]研究肩关节损伤患者发现肩关节损伤的主要表现为肌腱撕裂，与本次研究结论存在类似之处。

当进行CT检查以评估肩关节损伤时，常见的一种表现是密度不均匀变化，这种变化可能是由于多种病理状态所致，包括骨折、骨髓水肿、软组织损伤、关节积液或炎症等。骨折在CT图像上可能表现为骨骼连续性中断，周围伴有或不伴有骨碎片，骨折区域的密度通常会因出血和水肿而增高，形成与正常骨组织不同的高密度影；而骨髓水肿则表现为骨髓腔内弥漫性或局限性密度降低区域，这些区域的边界往往模糊，反映了骨髓内水分的增加[17]。本研究中，观察组密度不均匀(66.67%)占比显著高于对照组(29.79%)，提示CT检查肩关节损伤会出现密度不均匀现象。肩部CT可以显示由于骨质结构重叠而未能分辨出的碎骨片，在退行性边缘棱角和关节钙化鉴别中优势明显，采用CT检查可获得分辨率较高的解剖图像，而对于肩关节骨折的检查可以清晰的显示关节的脱位情况以及骨折类型，可以有效观察骨折部位和骨折形态。另外观察组病变累及范围弥漫区和信号不均匀例数显著高于对照组，表明肩关节损伤患者经MRI检查后呈现出较多的病变弥漫区和不均匀信号。MRI检查肩关节损伤可以选择不同扫描序列来得到较好的图像，肩峰下滑囊及肩袖改变，表现为边缘T1WI低信号且断裂处信号中断；T2WI冈上肌腱高信号且冈上肌无回缩现象，表明肩关节损伤患者肩关节有积液，而软骨下囊肿则表现为T2WI高信号强度[13-14]。故关节骨折患者的病变累及范围以及信号不均匀显著上升。官皓天等人[18]在对肩关节损伤患者行磁共振检查时发现肩袖损伤会导致冈上肌腱信号异常，这与本次研究结果不谋而合。

另外本次研究创新性使用一致性对CT、MRI及CT联合MRI诊断肩关节损伤的价值进行分析，发现CT、MRI单独使用诊断肩关节损伤时准确率相当，但CT联合MRI诊断肩关节损伤时准确率出现了明显的提高。在本次研究中CT诊断的Kappa值为0.584，MRI诊断的Kappa值为0.582，联合诊断的Kappa值为0.654，当Kappa值>0.5表明诊断方法(CT、MRI及CT联合MRI)诊断该疾病(肩关节损伤)是可行的，而当Kappa值越接近于1提示两者(诊断方法和疾病)一致性更高，在诊断上的优越性也愈加突出。CT的优势在于发现肩关节骨折的准确率上，可以明确病变切面以及其毗邻关系，其优点在于以下几个方面：①扫描速度快，检查时间短，对疼痛难忍的患者较易坚持完成检查；②CT螺旋扫描可通过图像后处理进行三维及多平面重建；③容易发现关节内以及周围软组织中出现的小骨碎片、异物和钙化，故CT诊断肩关节损伤上有着一定的应用价值[16]。而MRI在诊断时通常选择三个方位来得到图像，其中横轴位主要对盂唇和除了冈上肌腱外的其他肩袖进行观察、评估；斜矢状位是对肩袖不同位置的短轴截面进行观察；斜冠状位重点对冈上肌腱的损伤进行观察，多方位成像以及多参数成像，可以提高肩关节损伤的诊断准确率[17]。除肩袖损伤以外，肩关节撞击综合征、肩关节不稳等常见的肩关节损伤，MRI同样获得满意的图像。本次研究中肩袖撕裂患者MRI表现为T2WI上呈现高信号，T1WI上呈低至中等信号，部分病例可见冈上肌腱连续性中断，在肩关节周围软组织还可见T2WI不均匀片状高信号，故肩关节损伤患者应用MRI检查可以清楚显示肌腱情况，不过在显示骨折自身病变时不如CT检查，因此笔者建议在肩关节损伤诊断上使用CT及MRI联合检查[19-21]。同时肩关节损伤病情复杂，在鉴别时应密切关注肩关节损伤的病理性质，以提高诊断的准确性。王成等人[22]研究指出MRI在诊断肩关节损伤时可以清楚显示肩袖肌腱之间的病变情况，与本次研究结果基本相符。

综上，CT诊断肩关节损伤可清楚显示骨折自身病变，而使用MRI诊断呈现多参数、多平面成像，对肩关节肌腱、软组织损伤有优势，因此CT及MRI联合检查肩关节损伤具有较高的诊断准确率，值得临床推广应用。另外本次研究也存在以下不足：①未对撕裂类型进行区分；②可能存在解剖变异情况；③盂肱关节可能存在不稳的影像学特性；④病例样本量较小可能对结果产生影响。因此在后期还需花费更多的时间，以期为肩关节损伤的诊断提供帮助。

参考文献

[1]Jenkins PJ,Duckworth AD.SIRVA:shoulder injury related to vaccine administration[J].Bone Joint J,2023,105-B(8):839-842.

(参考文献下转第177页)

[4]Fitzgerald D B, Koegelenberg C F N, Yasufuku K, et al. Surgical and non-surgical management of malignant pleural effusions[J]. Expert Rev Respir Med, 2018, 12(1): 15-26.
[5]Arnold D T, De Fonseka D, Perry S, et al. Investigating unilateral pleural effusions: the role of cytology[J]. Eur Respir J, 2018, 52(5): 1801254.
[6]Porcel J M, Civit C, Esquerda A, et al. Utility of CEA and CA 15-3 measurements in non-purulent pleural exudates in the diagnosis of malignancy: A single-center experience[J]. Arch Bronconeumol, 2017, 53(8): 427-431.
[7]Hallifax R J, Haris M, Corcoran J P, et al. Role of CT in assessing pleural malignancy prior to thoracoscopy[J]. Thorax, 2015, 70(2): 192-193.
[8]Basso S M M, Lumachi F, Del Conte A, et al. Diagnosis of Malignant Pleural Effusion Using CT Scan and Pleural-Fluid Cytology Together. A Preliminary Case-Control Study[J]. Anticancer Res, 2020, 40(2): 1135-1139.
[9]Porcel J M, Pardina M, Bielsa S, et al. Derivation and validation of a CT scan scoring system for discriminating malignant from benign pleural effusions[J]. Chest, 2015, 147(2): 513-519.
[10]Arenas-Jiménez J J, García-Garrigós E, Escudero-Fresneda C, et al. Early and delayed phases of contrast-enhanced CT for evaluating patients with malignant pleural effusion. Results of pairwise comparison by multiple observers[J]. The British journal of radiology, 2018, 91(1089): 20180254.
[11]Zhang X, Duan H, Yu Y, et al. Differential diagnosis between benign and malignant pleural effusion with dual-energy spectral CT[J]. PLoS One, 2018, 13(4): e0193714.
[12]Zhang T, Wu C, Li Z, et al. CAMPO Precision128 Max ENERGY Spectrum CT Combined with Multiple Parameters to Evaluate the Benign and Malignant Pleural Effusion[J]. J Healthc Eng, 2021, 2021: 5526977.
[13]Coolen J, De Keyzer F, Nafteux P, et al. Malignant pleural disease: diagnosis by using diffusion-weighted and dynamic contrast-enhanced MR imaging--initial experience[J]. Radiology, 2012, 263(3): 884-892.
[14]van de Weijer T, Schrauwen-Hinderling V B. Application of Magnetic Resonance Spectroscopy in metabolic research[J]. Biochimica et biophysica acta Molecular basis of disease, 2019, 1865(4): 741-748.
[15]钟华, 代海洋, 李丽红, 等. 1.5T磁共振¯1H-MRS鉴别良恶性胸腔积液的初步研究[J]. 国际放射医学核医学杂志, 2015, 39(04): 292-294, 299.
[16]Husarova V, Bittsansky M, Ondrejka I, et al. Correlations of ADHD symptoms with neurometabolites measured by 1H magnetic resonance spectroscopy[J]. Bratislavske lekarske listy, 2014, 115(10): 635-642.
[17]Haris M, Cai K, Singh A, et al. In vivo mapping of brain myo-inositol[J]. Neuroimage, 2011, 54(3): 2079-2085.
[18]Taylor A J, Salerno M, Dharmakumar R, et al. T1 Mapping: Basic Techniques and Clinical Applications[J]. JACC Cardiovasc Imaging, 2016, 9(1): 67-81.
[19]Rosmini S, Seraphim A, Knott K, et al. Non-invasive characterization of pleural and pericardial effusions using T1 mapping by magnetic resonance imaging[J]. European heart journal Cardiovascular Imaging, 2021.
[20]Kuetting D, Luetkens J, Faron A, et al. Evaluation of malignant effusions using MR-based T1 mapping[J]. Scientific Reports, 2021, 11(1): 7116.
[21]Qureshi N R, Rahman N M, Gleeson F V. Thoracic ultrasound in the diagnosis of malignant pleural effusion[J]. Thorax, 2009, 64(2): 139-143.
[22]Bugalho A, Ferreira D, Dias S S, et al. The diagnostic value of transthoracic ultrasonographic features in predicting malignancy in undiagnosed pleural effusions: a prospective observational study[J]. Respiration, 2014, 87(4): 270-278.
[23]Shiroshita A, Nozaki S, Tanaka Y, et al. Thoracic ultrasound for malignant pleural effusion: a systematic review and meta-analysis[J]. ERJ Open Res, 2020, 6(4): 00464-2020.
[24]Havelock T, Teoh R, Laws D, et al. Pleural procedures and thoracic ultrasound: British Thoracic Society Pleural Disease Guideline 2010[J]. Thorax, 2010, 65 Suppl 2: ii61-76.
[25]Huang R, Jiang L, Xu Y, et al. Comparative Diagnostic Accuracy of Contrast-Enhanced Ultrasound and Shear Wave Elastography in Differentiating Benign and Malignant Lesions: A Network Meta-Analysis[J]. Front Oncol, 2019, 9: 102.
[26]Makal G B, Guvenc I. The Role of Shear Wave Elastography in Differentiating Idiopathic Granulomatous Mastitis From Breast Cancer[J]. Acad Radiol, 2021, 28(3): 339-344.
[27]Ozgokce M, Yavuz A, Akbudak I, et al. Usability of Transthoracic Shear Wave Elastography in Differentiation of Subpleural Solid Masses[J]. Ultrasound Q, 2018, 34(4): 233-237.
[28]Jiang B, Li X L, Yin Y, et al. Ultrasound elastography: a novel tool for the differential diagnosis of pleural effusion[J]. Eur Respir J, 2019, 54(2): 1802018.
[29]Sun Y, Yu H, Ma J, et al. The Role of 18F-FDG PET/CT Integrated Imaging in Distinguishing Malignant from Benign Pleural Effusion[J]. PLoS One, 2016, 11(8): e0161764.
[30]Porcel J M, Hernandez P, Martinez-Alonso M, et al. Accuracy of fluorodeoxyglucose-PET imaging for differentiating benign from malignant pleural effusions: a meta-analysis[J]. Chest, 2015, 147(2): 502-512.
[31]Fjaellegaard K, Koefod Petersen J, Reuter S, et al. Positron emission tomography-computed tomography (PET-CT) in suspected malignant pleural effusion. An updated systematic review and meta-analysis[J]. Lung Cancer, 2021, 162: 106-118.
[32]Yang M F, Tong Z H, Wang Z, et al. Development and validation of the PET-CT score for diagnosis of malignant pleural effusion[J]. Eur J Nucl Med Mol Imaging, 2019, 46(7): 1457-1467.

(收稿日期：2023-04-26)　　(校对：李清芸　排版：张鸿燊)

（上接第162页）

[2]Rezaie M, Negahban H, Mostafaee N. Comparison of the physiotherapy with and without focus on the scapulothoracic joint on pain, range of motion, functional disability, quality of life, and treatment effectiveness of patients after arthroscopic shoulder rotator cuff tendon repair: a randomized controlled trial with short-term follow-up[J]. J Hand Ther, 2024, 37(3): 319-330.
[3]North D, Hones KM, Jenkins P. How common is nerve injury after reverse shoulder arthroplasty? A systematic review[J]. J Shoulder Elbow Surg, 2023, 32(4): 872-884.
[4]杨智涛, 张明涛, 周建平, 等. 肩关节上盂唇前后部损伤关节镜手术治疗进展[J]. 中国骨伤, 2023, 36(2): 193-198.
[5]Çalık M, Utlu DK, Demirtaş A. Is shoulder joint position sense affected in partial and full-thickness supraspinatus tears? [J]Int Orthop, 2023, 47(4): 1021-1029.
[6]方字文, 殴常学, 郭永飞, 等. 肩关节MRI对肩峰小骨与冈上肌和冈下肌损伤的相关性评估[J]. 中国骨伤, 2022, 35(3): 214-219.
[7]曲博, 石向明, 王成健, 等. MSCT联合MRI在肩关节损伤诊断及损伤程度判定方面的价值[J]. 河北医科大学学报, 2024, 45(1): 35-39.
[8]张光昕, 王丰哲, 陈志安, 等. 肩关节3.0T MR扫描技术的临床应用[J]. 中国医学影像技术, 2010, 26(2): 397-398.
[9]丁晓毅, 江浩, 何国祥. X线、CT和MR关节造影在外伤性肩袖撕裂中的诊断价值[J]. 中华放射学杂志, 2000, 34(9): 615-617.
[10]郭艾, 藤田健司, 水野耕作. 肩袖损伤诊断中肩关节造影和MRI的敏感性和特异性比较[J]. 中华外科杂志, 2000, 38(4): 263-265.
[11]谢晓亮, 王建伟, 闫晓辉, 等. 智能快速磁共振技术在冈上肌肌腱损伤中的应用价值[J]. 磁共振成像, 2024, 15(10): 148-152, 164.
[12]冀云聪, 许健, 康运康, 等. 关节镜下自体复合补片移植联合肱二头肌长头腱重建上关节囊治疗巨大不可修复肩袖撕裂的疗效[J]. 中华创伤杂志, 2024, 40(3): 236-242.
[13]孙晟轩, 谢晔, 沈光思, 等. 关节镜下"Chinese way"治疗老年肩关节脱位合并巨大肩袖撕裂的临床疗效[J]. 中国临床解剖学杂志, 2024, 42(3): 316-321.
[14]张伟, 陆建玉, 朱新辉, 等. 肩关节镜单排和双排缝合技术修复Lafosse Ⅲ¯Ⅴ型肩胛下肌撕裂的疗效[J]. 中国骨与关节损伤杂志, 2024, 39(3): 302-306.
[15]王铭, 李海滨, 苗军. 肱二头肌长头腱"L"形转位上关节囊与肩袖索联合增强重建术治疗巨大肩袖撕裂[J]. 天津医药, 2023, 51(2): 180-185.
[16]张博, 林源, 任世祥, 等. 单纯双排缝线桥技术与双排缝线桥技术联合Ⅱ型"Chinese way"处理巨大肩袖损伤的临床效果对比[J]. 中华外科杂志, 2022, 60(12): 1076-1084.
[17]李大恩, 武亚飞, 仇尚王, 等. 三维CT重建肩胛下肌损伤的相关因素及预测效能评估[J]. 中国组织工程研究, 2023, 27(27): 4351-4356.
[18]官皓天, 曲博, 高明, 等. 双能量CT对肩腱袖撕裂的诊断及分级价值[J]. 中国CT和MRI杂志, 2023, 21(8): 158-160.
[19]张步环, 滑蓉蓉, 董玉茹, 等. MRI, MRAr及CT对外伤性肩关节盂唇损伤伴骨折的诊断效能比较[J]. 武警医学, 2023, 34(3): 198-201.
[20]陶旭. MRI及CT对肩关节损伤诊断效果对比观察[J]. 影像研究与医学应用, 2023, 7(8): 114-116.
[21]朱奕军. 肩关节损伤采用多层螺旋CT与MRI联合诊断作用探讨[J]. 现代医用影像学, 2024, 33(1): 101-103.
[22]王成, 蔡德松. MRI在肩关节撞击综合征诊断中的临床应用分析[J]. 医学影像学杂志, 2023, 33(7): 1300-1303.

(收稿日期：2024-12-12)　　(校对：李清芸　排版：张鸿燊)