论　著

能量CT与MRI检查在肩袖撕裂的临床诊断评估中的应用研究*

官皓天　王成健　贺亚男
石向明*
河北中石油中心医院医学影像科
(河北 廊坊 065000)

【摘要】**目的** 探究能量CT及磁共振成像(MRI)检查在肩腱袖撕裂临床诊断评估中的应用研究。**方法** 纳入2023年1月到2023年12月收治的260例高度疑似肩腱袖撕裂患者，均接受关节镜、能量CT及MRI检查。分析260例肩腱袖撕裂患者关节镜、能量CT、MRI的影像学特征；以关节镜检查结果为金标准，分析能量CT及MRI对肩袖撕裂的诊断价值。**结果** 260例高度疑似肩腱袖撕裂患者中，关节镜诊断肩腱袖完全撕裂118例(45.38%)，部分撕裂114例(43.85%)，无撕裂28例(10.77%)；双能量CT诊断肩腱袖完全撕裂116例(44.62%)，部分撕裂113例(43.46%)，无撕裂31例(11.92%)，其中完全撕裂影像学特征为肌腱连续性中断，断端卷曲挛缩，周围间隙模糊；部分撕裂为肌腱局部不连续，外形增粗，密度降低；无撕裂则为肌腱未见明显改变；对比不同撕裂程度CT评分结果发现，完全撕裂止点评分、边缘轮廓评分显著低于部分撕裂(*P*<0.05)，部分撕裂显著低于无撕裂(*P*<0.05)；MRI诊断肩腱袖完全撕裂106例(40.77%)，部分撕裂100例(38.46%)，无撕裂54例(20.77%)，其中完全撕裂MRI特征为T2WI、脂肪抑制图像呈线样贯穿肩腱袖肌腱高信号，肌腱连续性中断，肩腱袖肌腱回缩；部分撕裂为T2WI、脂肪抑制图像呈肌腱内边界线样高信号，肌腱局部中断；MRI与能量CT敏感度分别为87.07%、96.55%，特异度为85.71%、82.14%，准确度为86.92%、95.00%，阳性预测值为98.06%、97.82%，阴性预测值为44.44%、74.19%。**结论** 双能量CT与MRI均可为临床诊断肩腱袖撕裂提供可靠影像学依据，相较MRI，双能量CT对肩腱袖撕裂的临床诊断价值更高。

【关键词】肩腱袖撕裂；能量CT；磁共振成像；诊断价值
【中图分类号】R445.2
【文献标识码】A
【基金项目】河北省2021年度医学科学研究课题计划(20211406)
DOI:10.3969/j.issn.1672-5131.2026.04.052

Application of Energy CT and MRI Examination in Clinical Diagnosis and Evaluation of Rotator Cuff Tear*

GUAN Hao-tian, WANG Cheng-jian, HE Ya-nan, SHI Xiang-ming*.
Department of Imaging, Hebei Petro China Central Hospital, Langfang 065000, Heibei Province, China

ABSTRACT
Objective To explore the application of energy CT and magnetic resonance imaging (MRI) examination in the clinical diagnosis and evaluation of rotator cuff tears. ***Methods*** A total of 260 patients with highly-suspected rotator cuff tears admitted from January 2023 to December 2023 were enrolled. All patients underwent arthroscopy, energy CT and MRI examination. The imaging features of arthroscopy, energy CT and MRI in 260 patients with rotator cuff tears were analyzed. The diagnostic value of energy CT and MRI for rotator cuff tears was analyzed with the arthroscopy as the gold standard. ***Results*** Among the 260 patients with highly-suspected rotator cuff tears, arthroscopy diagnosed 118 cases (45.38%) of complete rotator cuff tears, 114 cases (43.85%) of partial tears and 28 cases (10.77%) of no tears. Dual-energy CT diagnosed 116 cases (44.62%) of complete rotator cuff tears, 113 cases (43.46%) of partial tears and 31 cases (11.92%) of no tears. The imaging features of complete tear were continuous interruption of tendon, flexion contracture of the broken end, and blurred peripheral space, and the imaging features of partial tear were local discontinuity of tendon, thickened appearance and decreased density, and no tear was no significant change in the tendon. Comparing the CT scores of different tear degrees, it was found that the scores of complete tear stop and edge contour of complete tear were significantly lower than those of partial tear (*P*<0.05), and the scores of partial tear were significantly lower than those of no tear (*P*<0.05). MRI diagnosed 106 cases (40.77%) of complete rotator cuff tears, 100 cases (38.46%) of partial tears and 54 cases (20.77%) of no tears. The MRI features of complete tear were T2WI and fat-suppressed images showed a linear high signal throughout the rotator cuff tendon, interrupted tendon continuity and rotator cuff tendon retraction, and the MRI features of partial tear were T2WI and the fat suppression image showed a linear high signal in the inner boundary of the tendon, and the tendon was partially interrupted. The sensitivities of MRI and energy CT were 87.07% and 96.55%, the specificities were 85.71% and 82.14%, the accuracy rates were 86.92% and 95.00%, the positive predictive values were 98.06% and 97.82%, and the negative predictive values were 44.44% and 74.19%. ***Conclusion*** Both dual-energy CT and MRI can provide reliable imaging basis for clinical diagnosis of rotator cuff tears. Compared with MRI, dual-energy CT has higher clinical diagnostic value on rotator cuff tears.
Keywords: Rotator Cuff Tears; Energy CT; Magnetic Resonance Imaging; Diagnostic Value

肩腱袖撕裂是肩关节常见功能障碍，该疾病多由肩峰下遭受外部暴力所致，或因肩关节出现退行性病变所引起，据统计，肩腱袖撕裂占肩关节疾病发病率17%~40%，严重影响患者上肢运动功能及日常生活[1]。肩袖手术是治疗肩腱袖撕裂的主要治疗方案之一，术前诊断评估肩腱袖损伤部位及损伤程度对保障手术疗效有着至关重要的作用[2]。既往对肩腱袖撕裂的诊断方案多为关节镜，该方案可提供清晰的关节内部图像，具有较高的诊断正确率，然其为有创性检查，存在一定风险，无法完全兼顾安全性与有效性，应用范围有限[3]。磁共振成像(Magnetic Resonance Imaging, MRI)是检查软组织损伤的重要检测方法，其具有较高的组织分布能力及多方位成像优势，然MRI检查禁忌症较多、难以动态观察肩关节各部位整体形态与征象，存在一定漏诊误诊[4]。随着影像学技术的不断发展，双能量CT应用范围逐渐扩宽，该技术可通过不同能量X线获取定性图像特征，双能量减影可成像肩袖肌腱与韧带，一定程度上弥补MRI的缺陷，然目前对比研究报道尚少[5]。基于此，本文为探究能量CT及MRI检查在肩腱袖撕裂临床诊断价值，开展如下研究。

1 资料与方法

1.1 一般资料 纳入2023年1月到2023年12月收治的260例高度疑似肩腱袖撕裂患者。

纳入标准：符合《肩关节外科》[6]诊断标准；临床表现为不同程度肩关节疼痛、活动受限；符合关节镜、能量CT及MRI诊断指征，无禁忌症。排除标准：既往有肩关节手术史；合并肩关节肿瘤；合并滑膜病变；不配合检查或随访。260例肩腱袖撕裂患者中，男152例，女108例；年龄在26~69岁之间，平均(47.38±8.56)岁；病程在1~12周之间，平均(6.30±1.21)周；致伤原因：间接暴力87例，肩袖退行性病变72例，肩峰骨质增生45例，肩袖肌腱炎48例，其他8例。

1.2 方法 所有患者入院后均开展能量CT及MRI检查。

能量CT检查：指导患者取仰卧位，前臂中立位，应用西门子Somatom Definition Flash双源CT行双能量检查，扫描范围从肩锁关节上缘至孟肱关节下缘，设置参数，球

【第一作者】官皓天，女，主治医师，主要研究方向：医学影像诊断。E-mail：15733680712@163.com
【通讯作者】石向明，男，主任医师，主要研究方向：医学影像学。E-mail：895956590@qq.com

管A管电压140kV，管电流55mA，视野550mm×550mm；球管B管电压80kV，管电流210mA，视野260mm×260mm。扫描肩关节前上后位置以及肌腱组织，包括冈上、下肌、肩胛下肌、小圆肌等。扫描完成后导出数据并用双能量图像数据分析软件进行分析，并根据肌腱止点、边缘外形轮廓进行评估赋值，0分：无法显示；1分：图像模糊；2分：图像清晰。

MRI检查：指导患者取仰卧位，应用西门子3.0T Verio MRI扫描仪检查，肩关节扫描均用表面线圈，矩阵168×128，层厚4mm，层数11层，TR=1500ms，TE=56ms，采集次数4次，采用并行采集技术，加速因子1，采集时间146s，选择脂肪抑制技术，预制预饱和带于锥体前缘，不得过于靠近关节周围软组织。所有结果交由2名具有2年以上影像学诊断经验的医师间隙评估。以关节镜诊断结果为标准，分析能量CT及MRI对肩袖撕裂的诊断价值，关节镜：全麻，指导患者取健侧卧位，肢上臂外展35~70°，前屈15°，固定后连接关节镜，调节工作参数及关节囊压力，术中严格监测患者生命体征，观察关节镜诊断结果并记录。见图1、2。

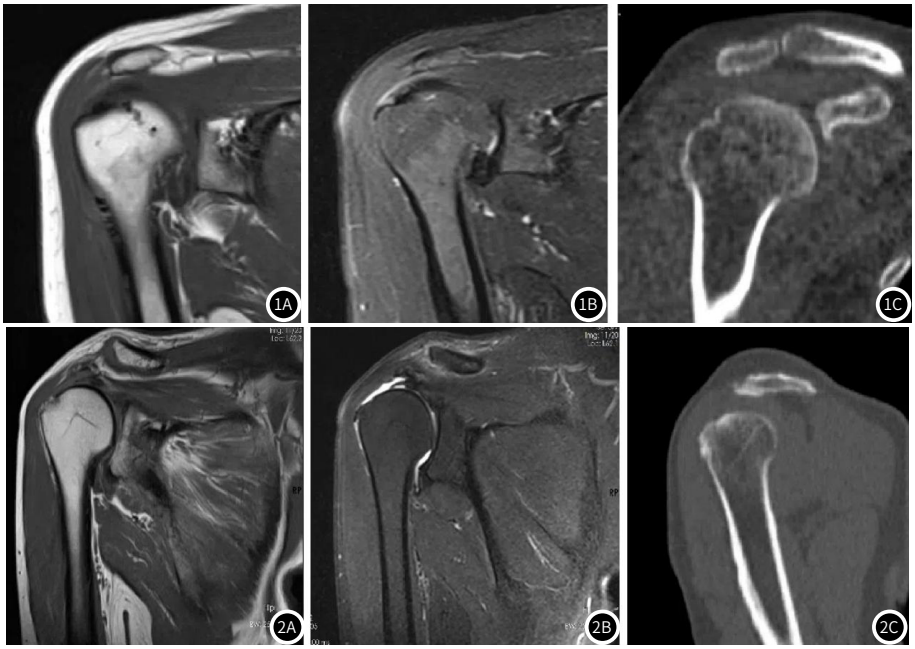

图1 右肩关节MRI与CT检查结果。图1，患者男，60岁，右侧冈上肌肌腱撕裂损伤；右肩关节退行性变。1A～1B：右肩关节MRI示肱骨头边缘处见小囊状T1WI低信号、FS-T2WI高信号影：肱骨头上方见小片状T1WI及FS-T2WI均低信号影；1C：右肩关节CT示肱骨头外上方见小片状不规则形高密度影。

图2 右肩关节MRI与CT检查结果。图2，患者男，54岁，右肩冈上肌肌腱断裂伴肩峰下-三角肌下滑囊、喙突下滑囊积液；右肩关节退行性骨关节病；右侧肱骨头及右侧肩峰旁小钙化灶。2A～2B：右肩关节MRI示冈上肌未见连续信号，肩峰下-三角肌下滑囊、喙突下滑囊可见积液；2C：示右侧肱骨大结节边缘不规整，右侧肱骨头及右侧肩峰旁见游离点状高密度影。

1.3 观察指标 (1)分析肩腱袖撕裂患者关节镜检查结果；(2)分析肩腱袖撕裂患者双能量CT检查结果及特征；(3)分析肩腱袖撕裂患者MRI检查结果及特征；(4)分析能量CT及MRI对肩袖撕裂的诊断价值。

1.4 统计学分析 采用SPSS 24.0软件，计量资料以($\bar{x}\pm s$)列出，行独立样本t检验或单因素方差分析；计数数据以n，(%)表示，行χ^2检验；一致性分析采用Kappa检验，其中Kappa在0.80~1.00间表示完全一致，在0.61~0.80间表示高度一致性，在0.41~0.60间表示中等一致性，≤0.40表示一致性较低；P<0.05为差异有统计学意义。

2 结 果

2.1 肩腱袖撕裂患者关节镜检查结果分析 260例高度疑似肩腱袖撕裂患者中，关节镜诊断肩腱袖完全撕裂118例(45.38%)，部分撕裂114例(43.85%)，无撕裂28例(10.77%)。关节镜诊断118例肩腱袖完全撕裂患者中共计132条肌腱撕裂，冈上肌肌腱76条(57.58%)，肩胛下肌肌腱41条(31.06%)，冈下肌肌腱15条(11.36%)。

2.2 肩腱袖撕裂患者双能量CT检查结果及特征分析 260例高度疑似肩腱袖撕裂患者中，双能量CT诊断肩腱袖完全撕裂116例(44.62%)，部分撕裂113例(43.46%)，无撕裂31例(11.92%)。其中，完全撕裂影像学特征为肌腱连续性中断，断端卷曲挛缩，周围间隙模糊；部分撕裂为肌腱局部不连续，外形增粗，密度降低；无撕裂则为肌腱未见明显改变。以关节镜诊断结果为金标准，双能量CT诊断完全撕裂符合率为96.61%(114/118)，部分撕裂符合率为96.49%(110/114)。双能量CT诊断116例肩腱袖完全撕裂患者中共计129条肌腱撕裂，符合率为97.73%(129/132)，冈上肌肌腱74条(57.36%)，肩胛下肌肌腱39条(30.23%)，冈下肌肌腱16条(12.40%)。对比不同撕裂程度CT评分结果发现，完全撕裂止点评分、边缘轮廓评分显著低于部分撕裂(P<0.05)，部分撕裂显著低于无撕裂(P<0.05)，见表1。

2.3 肩腱袖撕裂患者MRI检查结果及特征分析 260例高度疑似肩腱袖撕裂患者中，MRI诊断肩腱袖完全撕裂106例(40.77%)，部分撕裂100例(38.46%)，无撕裂54例(20.77%)。其中，完全撕裂MRI特征为T2WI、脂肪抑制图像呈线样贯穿肩腱袖肌腱高信号，肌腱连续性中断，肩腱袖肌腱回缩；部分撕裂为T2WI、脂肪抑制图像呈肌腱内边界线样高信号，肌腱局部中断。以关节镜诊断结果为金标准，MRI诊断完全撕裂符合率为88.14%(104/118)，部分撕裂符合率为85.96%(98/114)。MRI诊断106例肩腱袖完全撕裂患者中共计121条肌腱撕裂，符合率为91.67%(121/132)，冈上肌肌腱70条(57.85%)，肩胛下肌肌腱37条(30.58%)，冈下肌肌腱14条(11.57%)。

2.4 能量CT及MRI对肩袖撕裂的诊断价值分析 MRI与能量CT敏感度分别为87.07%、96.55%，特异度为85.71%、82.14%，准确度为86.92%、95.00%，阳性预测值为98.06%、97.82%，阴性预测值为44.44%、74.19%，见表2、表3。

表1 肩袖不同撕裂程度双能量CT检查评分结果对比(分)

撕裂程度	n	止点评分	边缘轮廓评分
完全撕裂	116	1.32±0.21	1.12±0.10
部分撕裂	113	1.43±0.25[a]	1.19±0.15[a]
无撕裂	31	1.95±0.02[ab]	1.96±0.01[ab]
F		103.606	629.528
P		＜0.001	＜0.001

注：与完全撕裂相比，[a]*P*＜0.05；与部分撕裂相比，[b]*P*＜0.05。

表2 能量CT及MRI对肩袖撕裂的诊断价值分析

检查方法		关节镜		合计
		撕裂	未撕裂	
能量CT	撕裂	224	5	229
	未撕裂	8	23	31
MRI	撕裂	202	4	206
	未撕裂	30	24	54
合计		232	28	260

表3 能量CT及MRI在肩腱袖撕裂中的诊断效能[n, (%)]

诊断方式	敏感度	特异度	准确度	阳性预测值	阴性预测值
MRI	87.07(202/232)	85.71(24/28)	86.92(226/260)	98.06(202/206)	44.44(24/54)
能量CT	96.55(224/232)	82.14(23/28)	95.00(247/260)	97.82(224/229)	74.19(23/31)
χ^2	13.873	0.132	10.315	0.031	7.051
P	＜0.001	0.716	0.001	0.860	0.008

3 讨　论

肩腱袖主要由冈上肌肉、冈下肌及肩胛下肌组成，肩腱袖撕裂主要为冈上肌肌腱撕裂，严重时可累及冈下肌及肩胛下肌，肩腱肌撕裂患者肩部往往会引发剧烈疼痛及肩部活动受限，严重影响日常生活活动[7-9]。临床准确评估判断肩腱袖撕裂部位、程度可为制定诊治方案与康复计划提供科学依据，显著缩短修复时间，降低再撕裂发生率[10]。肩关节镜是诊断肩腱袖撕裂的金标准，该技术属于一种微创内镜检查手段，通过内置关节内窥镜并提供显示器投影可便于直接观察关节病变情况，诊断率高。本文以关节镜结果为标准，诊断260例高度疑似肩腱袖撕裂患者，发现关节镜诊断肩腱袖完全撕裂118例(45.38%)，部分撕裂114例(43.85%)，无撕裂28例(10.77%)；118例肩腱袖完全撕裂患者中共计132条肌腱撕裂，冈上肌肌腱76条(57.58%)，肩胛下肌肌腱41条(31.06%)，冈下肌肌腱15条(11.36%)，证实关节镜具有较高的诊断价值。然临床研究发现，关节镜可重复性差，对患者具有一定创伤，且肩袖解剖结构具有一定特殊性，关节镜操作难度相对较大，因此关节镜实际应用范围有限，临床仍需寻找其他影像学诊断证据[11]。基于上述结论，本文应用双能量CT与MRI诊断肩腱袖撕裂发现，两种方案均与关节镜诊断结果有一定的一致性，证实两种方案的诊断价值较高。

由于肩袖肌腱与韧带密度及周围软组织相似，导致常规CT在显像肩袖部位时存在一定盲区，损伤部位与周围软组织的密度对比效果不足[12]。随着CT影像技术的不断发展与革新，双能量CT应运而生，该能量CT设备利用不同物质对X线吸收系数不同的原理，释放不同能量强度的X线，使各部位得到较大的密度差，清晰成像肩袖软组织、韧带及肌腱结构，根据官皓天等[13]报道，双能量CT不仅能够获取不同密度差的肩袖结构成像，而还可以识别不同部位，进行颜色编码，并于标准灰度CT图像融合，可有效评估肩腱袖的完整性与连续性，有利于评估肩腱袖撕裂程度。本文诊断发现，双能量CT诊断肩腱袖完全撕裂116例(44.62%)，部分撕裂113例(43.46%)，无撕裂31例(11.92%)；以关节镜诊断结果为金标准，双能量CT诊断完全撕裂符合率为96.61%(114/118)，部分撕裂符合率为96.49%(110/114)；且评估CT得分发现，完全撕裂止点评分、边缘轮廓评分显著低于部分撕裂(*P*<0.05)，部分撕裂显著低于无撕裂(*P*<0.05)，证实双能量CT对肩腱袖撕裂具有一定诊断价值。研究发现，肩袖肌腱组成成分主要包含胶原蛋白及糖蛋白等，其中胶原蛋白的侧链羟赖氨酸及羟脯氨酸能够通过不同X线吸收度完成清晰成像，这有利于双能量CT对肩袖部位各结构的解析[14]，因此临床诊断正确率较高，对临床诊断有一定参考意义。

MRI是一种断层成像技术，其可重建人体结构信息，在肩腱袖撕裂诊断方面，MRI可以清晰成像肩袖损伤位置及程度，具有一定准确率，然在肩峰形态以及骨赘成像方面稍显不足，根据彭杰等[15]发现，1.5T MRI在显示肩部软组织、骨骼组织图像质量方面稍差，而3.0T MRI成像结果有所改善，其对肩袖损伤的敏感度与特异度可达93.24%、88.89%。本文诊断发现，MRI诊断肩腱袖完全撕裂106例(40.77%)，部分撕裂100例(38.46%)，无撕裂54例(20.77%)；以关节镜诊断结果为金标准，MRI诊断完全撕裂符合率为88.14%(104/118)，部分撕裂符合率为85.96%(98/114)。MRI诊断106例肩腱袖完全撕裂患者中共计121条肌腱撕裂，符合率为91.67%(121/132)，MRI敏感度、准确度及阴性预测值显著低于能量CT，证实MRI的具有一定临床诊断价值。MRI利用强大的磁场和射频脉冲，使人体内的氢原子发生共振，从而产生图像，对软组织显像效果较好，然其缺乏如双能量CT一样的软组织鉴别效果，对韧带、肌腱及周围软组织的成像区分不明显[16]，因此整体诊断正确率较低，笔者建议，临床应根据患者实际适应证以及患病情况选择合适的诊断方案，当患者有禁忌症如严重外伤、体内有金属植物、起搏器或幽闭恐惧症无法进行MRI检查时，或怀疑合并骨折时，首选双能量CT检查，必要时可联合应用双能量CT与MRI，以获得最佳诊断效果[17]。

目前，本研究仍存在不足之处，例如样本量较少，尚缺乏普遍性等问题，后期研究将针对此问题扩大样本量，进一步深入研究。综上所述，双能量CT与MRI均可为临床诊断肩腱袖撕裂提供可靠影像学依据，相较MRI，双能量CT对肩腱袖撕裂的临床诊断价值更高。

参考文献

[1]司丽娜,罗金伟,吴迪,等.关节镜下肩袖缝线桥缝合术后疼痛的原因分析[J].解剖学报,2024,55(2):210-214.
[2]陈勇,庄全魁,白亮,等.肩关节镜下双排缝合桥技术治疗老年肩袖损伤46例[J].安徽医药,2024,28(2):330-334.
[3]郑春红,胡剑波,谭敬安,等.肩袖损伤合并肩峰下撞击综合征的MRI及CT分析[J].中国CT和MRI杂志,2023,21(3):163-165.
[4]方宇文,殴常学,郭永飞,等.肩关节MRI对肩峰小骨与冈上肌和冈下肌损伤的相关性评估[J].中国骨伤,2022,35(3):214-219.
[5]潘杨阳,董春雪.MRI双斜冠状位扫描与CT对游泳运动致肩关节撞击综合征的诊断分析[J].影像科学与光化学,2022,40(5):1294-1298.
[6]邓磊.肩关节外科[M].科学技术文献出版社,2007:270.
[7]苑博,田明,张绍龙,等.肩关节解剖学因素与肩袖修补术后关节僵硬的相关性分析[J].中华骨科杂志,2023,43(24):1655-1662.
[8]李志强,王浩,陈敏.双能量CT联合MRI在罕见类型肩袖撕裂诊断中的应用价值[J].罕见疾病杂志,2023,10(2):45-49.
[9]Zhang Y,Wang L,Li J.Dual-energy CT and MRI in diagnosis of rare rotator cuff tears[J].Journal of Rare Diseases,2023,1(1):12-18.
[10]Narvani AA,Imam MA,Godenèche A,et al.Degenerative rotator cuff tear,repair or not repair? A review of current evidence[J].Ann R Coll Surg Engl,2020,102(4):248-255.
[11]Plancher KD,Shanmugam J,Briggs K,et al.Diagnosis and Management of Partial Thickness Rotator Cuff Tears:A Comprehensive Review[J].J Am Acad Orthop Surg,2021,29(24):1031-1043.
[12]Werthel JD,Boux de Casson F,Burdin V,et al.CT-based volumetric assessment of rotator cuff muscle in shoulder arthroplasty preoperative planning[J].Bone Jt Open,2021,2(7):552-561.
[13]官皓天,曲博,高明,等.双能量CT对肩腱袖撕裂的诊断及分级价值[J].中国CT和MRI杂志,2023,21(8):158-160.
[14]Kurra C,Wasserman P,Khoury A,et al.The imaging features of tape suture:a contemporary surgical material[J].Skeletal Radiol,202352(2):243-248.
[15]彭杰,王良勇,马静,等.不同场强MRI及CT对肩袖损伤诊断的对比研究[J].中国CT和MRI杂志,2023,21(1):158-160.
[16]郭文娟,杨小欢,文乐,等.高频超声与MRI诊断肩袖撕裂[J].中国介入影像与治疗学,2023,20(9):540-544.
[17]罗小兰,张海兵,刘高元,等.肱骨大结节囊性变与肩袖损伤程度的MRI相关性分析[J].医学影像学杂志,2023,33(1):105-108.

(收稿日期：2024-11-19)　(校对：翁佳鸿　排版：张鸿燊)