

Guidance Value of Preoperative Bronchial Artery CTA for Bronchial Artery Embolization in Massive Hemoptysis*

论 著

YU Long-wu, HUA Shuang-yi*, XU Ren-liang, NI Shu-jing, WU Yang, LI Chun.

Department of Interventional and Vascular Surgery, Anqing 116 Hospital, Anqing 246003, Anhui Province, China

术前支气管动脉CTA指导大咯血支气管动脉栓塞术的价值*

余龙伍 华双一* 徐仁良
倪淑静 吴扬 李春
安庆一一六医院介入与血管外科
(安徽 安庆 246003)

【摘要】目的 探究术前支气管动脉CT血管造影(CTA)指导大咯血支气管动脉栓塞术的价值。**方法** 回顾性分析2019年1月至2024年3月于我院行支气管动脉栓塞术的125例大咯血患者的临床资料。将接受CTA指导大咯血支气管动脉栓塞术治疗的患者纳入CTA组(53例),急诊和家属未同意行CTA检查的患者纳入对照组(72例),直接进行支气管动脉栓塞术治疗。观察CTA组责任动脉检出结果与数字减影血管造影(DSA)结果的一致性。对比两组的围术期相关参数(手术时间、对比剂用量、DSA暴露时间)、止血有效率、术后复发率及并发症发生率(胸背疼痛、血肿、下肢深静脉血栓)。**结果** CTA组患者术前检查后共发现72支咯血责任血管,其中支气管动脉53支,非支气管性体循环动脉19支;经DSA检查确认咯血责任血管共77支,CTA对咯血责任血管的检出率为93.01%。CTA组手术时间、对比剂用量及DSA曝光时间均低于对照组($P<0.05$);CTA组的止血有效率高于对照组($P<0.05$);CTA组术后复发率低于对照组($P<0.05$);两组术后并发症发生率未见显著差异($P>0.05$)。**结论** 支气管动脉栓塞术前行CTA检查能有效发现咯血责任动脉,减少手术时间,保障止血效果,降低术后复发率。

【关键词】 大咯血; CT血管造影; 支气管动脉栓塞术; 数字减影血管造影; 复发率

【中图分类号】 R322.3+4

【文献标识码】 A

【基金项目】 安徽省卫生健康
科研项目(AHWJ2022c005)

DOI:10.3969/j.issn.1672-5131.2026.02.020

ABSTRACT

Objective To explore the guidance value of preoperative bronchial artery CT angiography (CTA) for bronchial artery embolization in massive hemoptysis. **Methods** A retrospective analysis was performed on the clinical data of 125 patients with massive hemoptysis who underwent bronchial artery embolization in the hospital between January 2019 and March 2024. According to different treatment methods, patients were divided into CTA group (53 cases, CTA-guided bronchial artery embolization) and control group (72 cases routine bronchial artery embolization). The detection results consistency of offending artery between CTA and digital subtraction angiography (DSA) was observed. The perioperative parameters (operation time, dosage of contrast agent, DSA exposure time), response rate of hemostasis, postoperative recurrence rate and incidence of complications (chest and back pain, hematoma, deep venous thrombosis) were compared between the two groups. **Results** According to preoperative examination, there were 72 offending vessels in CTA group, including 53 bronchial arteries and 19 non-bronchial systemic circulation arteries. DSA showed that there were 77 offending vessels, and detection rate of offending vessels was 93.01%. The operation time, dosage of contrast agent and DSA exposure time in CTA group were lower than those in control group ($P<0.05$), response rate of hemostasis was higher than that in control group ($P<0.05$), and postoperative recurrence rate was lower than that in control group ($P<0.05$). There was no significant difference in the incidence of postoperative complications between the two groups ($P>0.05$). **Conclusion** CTA before bronchial artery embolization can effectively find offending arteries of hemoptysis, shorten operation time, ensure hemostatic effect and reduce postoperative recurrence rate.

Keywords: Massive Hemoptysis; CT Angiography; Bronchial Artery Embolization; Digital Subtraction Angiography; Recurrence Rate

咯血属于常见的呼吸系统疾病,患者因肺部新生血管不够成熟,血管壁较为脆弱,易受炎症刺激或肺部压力变化的影响,发生血管壁破裂而引发出血事件^[1]。临床上根据咯血量可分为少量、中量和大量咯血,其中大咯血是指患者24 h内出血量 $>300\text{ mL}$ ^[2]。大咯血发病迅速、危险性高,能直接危及患者生命,具有较高的致死率^[3]。窒息和失血性休克是大咯血的常见致死原因。诱发大咯血的病因较多,常见的有肺结核、肺癌、支气管扩张和肺部感染等,同时肺动脉高压、血管炎和心血管疾病等也可能导致大咯血^[4]。支气管动脉栓塞术是治疗大咯血的有效方式,具有操作简单、术后恢复快、止血效果好的优势,能够有效保护患侧肺功能^[5]。但在手术过程中需要逐个寻找责任血管,所需造影剂剂量较多,花费时间长,且存在漏栓风险^[6]。同时,对于部分存在动脉斑块的患者,反复钩挂导管的操作容易导致斑块脱落,会增加术后并发症的风险^[7]。因此,术前明确责任血管的位置、分布和走形,对支气管动脉栓塞术的治疗效果具有积极意义。随着影像学技术的进步,CT血管造影(CTA)在临床中的应用愈加广泛,CTA技术能够清晰显示细小血管,从多角度展示血管的解剖结构,对责任血管的定位具有重要意义^[8]。基于此,本研究将探究术前支气管动脉CT血管造影(CTA)指导大咯血支气管动脉栓塞术的价值。现报道如下:

1 资料与方法

1.1 一般资料 回顾性分析2019年1月~2024年3月于我院行支气管动脉栓塞术的125例大咯血患者的临床资料。

纳入标准:符合大咯血诊断标准^[9];满足支气管动脉栓塞术指征;无检查禁忌;年龄 ≥ 18 岁;无肺部手术史。排除标准:合并凝血功能障碍;合并精神性疾病无法配合检查者;合并肝、肾功能严重障碍者;合并碘过敏者;难控性活动性大咯血;囊性纤维化或弥漫性病变支气管扩张。将接受CTA指导大咯血支气管动脉栓塞术治疗的患者纳入CTA组(53例),急诊和家属未同意行CTA检查的患者纳入对照组(72例)。CTA组有男44例,女9例;年龄31~89岁,平均 (66.04 ± 11.24) 岁;体质指数(BMI)在 $16.3\sim 31.2\text{ kg/m}^2$,平均 $(21.26\pm 2.11)\text{ kg/m}^2$;合并吸烟史26例;支气管扩张35例,肺肿瘤3例,肺部感染11例,肺结核4例。对照组有男52例,女20例;年龄29~86岁,平均 (67.39 ± 9.96) 岁;BMI在 $16.2\sim 30.5\text{ kg/m}^2$,平均 $(22.01\pm 2.14)\text{ kg/m}^2$;合并吸烟史29例;支气管扩张43例,肺肿瘤2例,肺部感染19例,肺结核8例。两组患者的基本资料未见显著差异($P>0.05$)。

1.2 检查方法 CTA扫描:使用美国GE 64排螺旋CT机,患者取仰卧位,以患者甲状腺上极水平至肾动脉开口水平作为CT扫描范围。扫描参数设置:螺距 $1.1\sim 1.3$,电压

【第一作者】余龙伍,男,副主任医师,主要研究方向:肿瘤与疼痛介入。E-mail: yulongwu9@163.com

【通讯作者】华双一,男,主任医师,主要研究方向:肿瘤与疼痛介入。E-mail: huasy116@163.com

120 kV, 电流200 mA, 层厚1 mm, 重建间隔0.5 mm, 矩阵512×512。于患者右侧正中静脉处注入碘海醇对比剂, 注入速率为4.0 mL/s, 注入剂量为1.5 mL/kg。延迟扫描30 s, 将原始图像重建为0.5 mm层间距和0.5 mm的层厚的薄层图像, 将所得图像传输至PACS系统, 获得相关责任血管的影像学结果。对照组术前未行CTA扫描。

支气管动脉栓塞: 使用改良 Seldinger 法进行支气管动脉栓塞。取患者右侧股动脉作为导管鞘导入位置, CTA组患者根据术前CTA检查结果引入Cobra导管、RLG导管、YASHIRO导管、RH导管或MIK导管, 插入所需栓塞的责任血管。对照组引入导管行支气管动脉、胸廓动脉、肋间动脉、膈动脉、肾上腺动脉等相关动脉的造影检查, 寻找责任血管, 责任血管造影表现为血管呈现扭曲增粗状, 注入对比剂后可见对比剂溢出、外渗或血管异常增粗, 分支增多、紊乱。选取非离子型对比剂碘海醇, 使用高压注射器注射。选择责任血管后引入微导管进行进一步造影检查, 观察是否存在脊髓、食管、气管供血动脉显影。微导管导入需越过重要分支血管。经微导管缓慢推注栓塞剂(聚乙烯醇颗粒、明胶海绵颗粒、弹簧圈或医用组织胶)。待责任血管远端未显影, 血管流速显著降低, 出现对比剂滞留后停止栓塞。术后常规包扎、吸氧、镇咳和抗感染干预。

1.3 观察指标 (1)CTA检出率: 由阅片经验丰富的影像学医生进行图像分析, 观察术前CTA对咯血责任血管的检出结果和DSA检出结果的差异, 观察CTA下患者的责任血管分布情况。责任血管评价标准: A: 血管可见异常扩张、增粗; B: 局部染色加重; D: 血管网紊乱, 肺动、静脉之间存在异常分流; D: 异常血管交通。(2)围术期相关参数; 记录两组的手术时间、对比剂用量和DSA的曝光时间。(3)止血效果: 观察两组患者术后近期的止血效果, 患者术后即刻或24 h无咯血症状记为显效, 患者术后痰内带有少量暗红色血, 且少于术前, 经药物治疗后均无咯血症状记为有效, 患者咯血症状未见改善或出血量增多记为无效。止血有效率=显效率+有效率。(4)术后复发: 随访患者术后1个月内咯血复发情况, 将术后1个月内出现大咯血的患者记为复发大咯血, 将术后1个月内出现痰中带血或存在少量咯血的患者记为复发咯

血。术后复发率=复发大咯血率+复发咯血率。(5)并发症: 记录两组患者术后胸背部疼痛、血肿、下肢深静脉血栓的发生率。

1.4 统计学方法 本次研究采用SPSS 20.0统计学软件进行数据分析, 围术期相关参数采用均值±标准差表示, 采用t检验。止血有效率、术后复发率和并发症发生率使用率表示, 采用 χ^2 检验。 $P < 0.05$ 提示有统计学意义。

2 结果

2.1 CTA结果与DSA结果对比 CTA组术前CTA检查共发现72支咯血责任血管, 其中支气管动脉53支(73.61%), 其中右侧27支(主动脉弓6支、肋间后动脉3支、降主动脉18支), 左侧26支(主动脉弓7例、肋间后动脉3支、降主动脉16支); 非支气管性体循环动脉19支(26.39%), 其中11支为肋间动脉、4支为锁骨下动脉、2支为胸廓内动脉, 2支为膈下动脉。DSA检查确认咯血责任血管共77支, 其中支气管动脉55支, 非支气管性体循环动脉22支, CTA对咯血责任血管的检出率为93.01%。

2.2 典型病例 患者男, 71岁, 系“咯血一周”入院, 单次咯血量约200 mL, 入院支气管动脉CTA提示: 左支气管动脉近段动脉瘤形成, 左支气管动脉增粗、扩张; 右侧支气管动脉稍增粗。结合术前支气管动脉CTA结果, 术前充分准备, 普通导管、微导管、PVA颗粒、医用组织胶、弹簧圈等。术中针对右侧支气管动脉采用PVA颗粒(350-560微米)充分栓塞, 左侧支气管动脉未稍采用PVA颗粒(350-560微米)充分栓塞, 后加用医用组织胶栓塞近端支气管动脉及瘤体部位, 术后未再咯血。

2.3 两组围术期相关参数对比 CTA组手术时间、对比剂用量及DSA曝光时间均低于对照组($P < 0.05$), 见表1。

2.4 两组止血效果对比 CTA组的止血有效率高于对照组($P < 0.05$), 见表2。

2.5 两组术后复发率对比 CTA组术后复发率低于对照组($P < 0.05$), 见表3。

2.6 两组术后并发症发生率对比 两组术后并发症发生率未见显著差异($P > 0.05$), 见表4。

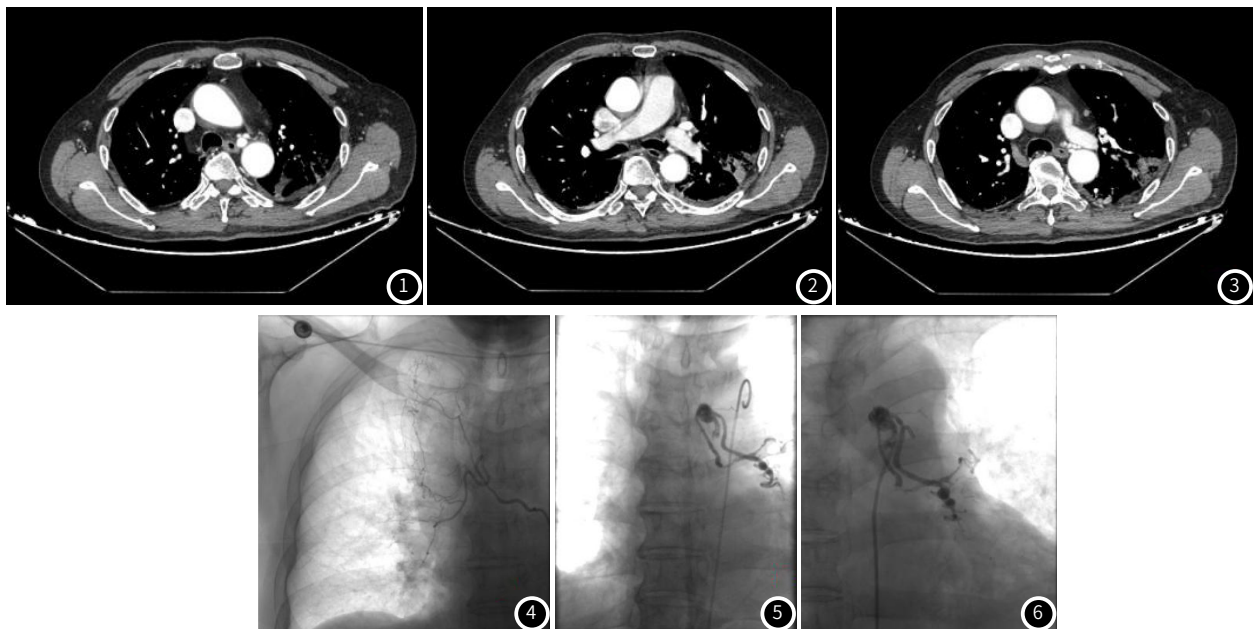


图1~3为支气管动脉CTA结果。左支气管动脉近段动脉瘤形成, 左支气管动脉增粗、扩张; 右侧支气管动脉稍增粗。图4~6为DSA结果, 示右侧支气管动脉稍增粗, 左支气管动脉增粗、扩张, 左支气管动脉近段动脉瘤形成。

表1 两组围术期相关参数对比

组别	例数	手术时间(min)	对比剂用量(mL)	DSA曝光时间(min)
CTA组	53	62.14±15.32	103.26±10.65	32.11±7.62
对照组	72	89.67±14.17	156.62±11.44	52.97±6.84
t值		10.370	26.530	16.052
P值		0.000	0.000	0.000

表2 两组止血效果对比[n, (%)]

组别	例数	显效	有效	无效	止血有效率
CTA组	53	29(54.72)	22(41.51)	2(3.77)	51(96.23)
对照组	72	24(33.33)	37(51.39)	11(15.28)	61(84.72)
χ^2 值					4.336
P值					0.037

表3 两组术后复发率对比[n, (%)]

组别	例数	复发大咯血	复发咯血	复发率
CTA组	53	1(1.89)	3(5.66)	4(7.55)
对照组	72	4(5.56)	11(15.28)	15(20.83)
χ^2 值				4.181
P值				0.041

表4 两组术后并发症发生率对比[n, (%)]

组别	例数	胸背部疼痛	血肿	下肢深静脉血栓	发生率
CTA组	53	2(3.77)	2(3.77)	0(0.00)	4(7.55)
对照组	72	3(4.17)	3(4.17)	0(0.00)	6(8.33)
χ^2 值					0.026
P值					0.873

3 讨论

咯血是指血液经患者口腔咳出的一种症状表现，其中以大咯血的危急程度最高，是能够威胁患者生命安全的急重症^[10]。大咯血病情进展快，极易引发失血性休克或窒息等^[11]。目前，支气管动脉栓塞术是治疗大咯血的有效方案，能够通过栓塞责任血管的方式有效控制出血症状，临床疗效确切^[12]。支气管动脉系统是大咯血的主要来源，同时肋间动脉、锁骨下动脉等非支气管动脉亦可引发大咯血症状^[13]。因此，明确责任血管的位置、走向和开口处对于手术治疗具有重要指导意义。有研究发现，术后复发咯血的主要原因在于手术时漏栓责任血管^[14]。在常规肺部CT平扫下无法有效确定出血责任血管位置，导致CT平扫对于支气管动脉栓塞术的指导价值较低。CTA作为一种无创性血管成像技术，能够有效明确引发出血事件的责任血管，同时对于责任血管的走行、数目和开口位置的观察效果较好，目前已在心脑血管疾病的血管成像检查中获得理想效果^[15]。

本研究使用术前CTA对支气管动脉栓塞术进行指导，结果显示：CTA组患者经术前检查后共发现72支咯血责任血管，其中支气管动脉53支，非支气管性体循环动脉19支；经DSA检查确认咯血责任血管共77支，CTA对咯血责任血管的检出率为93.01%。说明CTA对于引发大咯血的责任动脉检出率较高，能够于术前有效确定出血位置和责任动脉数量。在本研究中，CTA组手术时间、对比剂用量及DSA曝光时间均低于对照组。责任血管的开口位置会影响到导管的选择，对于责任血管开口向上的患者一般需选用MIL、RLG等导管，对于开口朝下以及弓上和弓下壁的血管则需要采用Cobra导管^[16]。术前CTA检查能清晰显示责任血管的开口位置，对于手术导管的选择具有重要指导意义，不仅能够在手术期间选择正确的导管，还能减少手术时间，避免为确认责任血管位置而反复插管、造影。术前CTA检查能够为术中栓塞材料提供指导，避免术前准备不充分，提高栓塞成功率。同时，术前确认责任血管位置能够减少术中对比剂用量，缩短DSA暴露时间，有助于减轻造影辐射对于患者的损伤^[17]。本研究显示，CTA组的止血有效率高高于对照组，术后复发率低于对照组。说明术前CTA检查指导的支气管动脉栓塞术的止血效果较好，并且能够降低术后咯血复发率。影响止血效果和术后复发的主要原因在于漏栓责任血管。有研究指出，术前CTA能够提供非支气管性体循环动脉等责任血管的存在情况，有助于降低手术栓塞时的遗漏责任血管，影响止血效果^[18]。通过观察两组患者的并发症发生率发现，两组患者均未出现严重并发症，说明术前行CTA检查的安全性高，不会增加严重并发症的发生风险。

综上所述，支气管动脉栓塞术前行CTA检查能有效发现咯血责任动脉，减少手术时间，保障止血效果，降低术后复发率。

参考文献

- 王新宏, 管银鑫, 盛兵, 等. 肺结核患者咯血责任血管及其相关胸部CT表现的分析[J]. 临床肺科杂志, 2022, 27(1): 54-57, 73.
- 杜丽霞, 臧舒婷, 任莹, 等. 急诊支气管动脉栓塞术治疗晚期肺癌大咯血的临床疗效及对患者生活质量的影响[J]. 癌症进展, 2022, 20(23): 2458-2461.
- 陈丽娜, 丁丽麒. 大咯血肺结核患者支气管动脉栓塞术围手术期并发症的观察与护理探讨[J]. 血栓与止血学, 2022, 28(2): 318-319.
- 贝旭雯, 张小坚, 李殿胜, 等. 支气管动脉栓塞治疗术前支气管动脉CTA检查的应用分析[J]. 浙江临床医学, 2021, 23(6): 890-891, 899.
- 陈伟庄, 王辉, 杨一鸣, 等. 气管镜检查联合支气管动脉栓塞治疗良性大咯血[J]. 中华结核和呼吸杂志, 2022, 45(3): 293-295.
- 戴简吉, 金红来, 胡晓钢, 等. 多层螺旋CT支气管动脉成像对咯血患者非支气管性体循环供血动脉介入栓塞的应用价值[J]. 浙江临床医学, 2020, 22(11): 1660-1661.
- 黄文华, 万维佳, 唐友发. 基于对比剂线性模型法的支气管动脉CTA在咯血介入治疗术前诊断中的临床价值[J]. 中国医疗设备, 2021, 36(6): 84-86, 106.
- 张瑞, 聂银范, 范倩倩. 多层螺旋CT冠脉造影在心脏血管狭窄中的应用价值[J]. 罕少疾病杂志, 2024, 31(2): 52-53.
- 北京医师协会呼吸内科专科医师分会咯血诊治专家共识编写组. 咯血诊治专家共识[J]. 中国呼吸与危重监护杂志, 2020, 19(1): 1-11.
- 陈丽娜, 丁丽麒. 大咯血肺结核患者支气管动脉栓塞术围手术期并发症的观察与护理探讨[J]. 血栓与止血学, 2022, 28(2): 318-319.
- 管恒星, 徐鹏程, 黄虎, 等. 支气管动脉栓塞术治疗肺良性病变大咯血效果及预后[J]. 临床肺科杂志, 2023, 28(12): 1851-1856.
- 李强, 路平, 严涛, 等. 支气管动脉栓塞术治疗肺结核大咯血患者对肺功能、动脉血气的影响及术后复发相关因素分析[J]. 河北医科大学学报, 2022, 43(3): 290-294.
- 李小奇, 吴永娟, 王敬忠, 等. 支气管动脉栓塞术前行多层螺旋CT血管成像及图像分析对治疗咯血的应用价值[J]. 中华结核和呼吸杂志, 2022, 45(11): 1097-1102.
- 刘丽萍, 王宪刚, 李先华, 等. 支气管动脉CTA与支气管动脉栓塞术在反复少量咯血患者中应用[J]. 临床肺科杂志, 2021, 26(5): 692-695.
- 周新华, 陈良义, 张丹彤. CTA/CTP评估在缺血性脑血管病介入治疗中的应用[J]. 中国CT和MRI杂志, 2024, 22(4): 20-22.
- 陈庭宇, 龚齐云, 邓旭东, 等. CTA在急性复杂性大咯血患者行介入栓塞术前的应用价值分析[J]. 影像科学与光化学, 2020, 38(1): 109-115.
- 张兵, 岳天华, 黄健, 等. 支气管动脉CT血管成像在支气管动脉栓塞治疗中的作用[J]. 实用放射学杂志, 2019, 35(6): 963-966.
- 管银鑫, 盛兵, 张海建, 等. 术前支气管动脉CT血管成像对动脉栓塞术治疗支气管扩张大咯血的指导价值[J]. 临床肺科杂志, 2021, 26(10): 1569-1572.

(收稿日期: 2024-08-19)

(校对编辑: 韩敏求)