

讨论：蛛网膜下腔出血(SAH)是神经内科常见的临床综合征，颅内动脉瘤是主要病因^[1]。脑血管痉挛(CVS)是aSAH患者发病后的常见并发症^[2]，研究显示，约有40%~60%^[3]的aSAH患者在首次发病后会出现CVS及其相关的神经功能损害症状，多数患者表现出严重的意识功能障碍和神经功能损伤^[4]，表现为各种局部痉挛体征，许多aSAH病情凶险，往往在发病后3~5天即可能出现CVS，如不加以干预，CVS会给患者的神经系统功能带来严重损害，影响患者的恢复和预后，CVS与aSAH患者发病后脑血管收缩程度加重有关。

该例患者入院时展现出典型的神经功能缺损症状，然而初始头颅CT检查结果显示蛛网膜下腔出血，这与患者的临床表现不相吻合。因患者合并头痛，为明确诊断，进一步进行了头颈部CTA检查，结果显示左颈内动脉C5段存在瘤样突起。同时，尽管患者表现出明确的神经功能缺损，但头颅MR检查并未发现新鲜梗死病灶。随后的头颅CT复查显示出血已被吸收。综合以上信息，我们诊断该患者为动脉瘤性蛛网膜下腔出血。患者所出现的神经功能缺损症状，我们认为这是由于动脉瘤性蛛网膜下腔出血引起的血管痉挛所致。幸运的是，随着脑灌注的恢复，患者并未遗留核心梗死区域。

临床中碰到急性神经功能损伤症状，而影像学检查并未发现相应的责任病灶的时候，我们应该要想到该种可能性。

参考文献

- [1] 齐猛, 曲鑫, 徐跃娇, 等. 老年重症动脉瘤性蛛网膜下腔出血患者预后的影响因素分析[J]. 中国脑血管病杂志, 2020, 17(1): 6.
- [2] 孙悦华. 动脉瘤性蛛网膜下腔出血脑血管痉挛的研究进展[J]. 中国微创外科杂志, 2018, 18(6): 4.
- [3] Akiyama R, Imamura H, Tani S, et al. Outcomes of endovascular therapy versus microsurgical treatment for aneurysmal subarachnoid hemorrhage in patients ≥ 70 years of age[J]. J Neuroendovasc Ther, 2020, 14(1): 1-7.
- [4] Funakoshi Y, Imamura H, Sasaki N, et al. A Case of subarachnoid hemorrhage with dissecting aneurysm of the anterior choroidal artery[J]. J Neuroendovasc Ther, 2020, 14(3): 96-101.

(收稿日期: 2024-09-28)

(校对编辑: 翁佳鸿)

· 短篇 ·

永存寰前节间动脉1例

周玉珍 梁奕*

长江航运总医院放射科 (湖北武汉 430010)

第一作者: 周玉珍, 女, 主管护师, 主要研究方向: CT护理。E-mail: 308772637@qq.com

通讯作者: 梁奕, 男, 主任医师, 主要研究方向: 心脑血管病影像诊断。E-mail: liangyi_821020@163.com

【关键词】永存寰前节间动脉; 计算机断层成像; 血管造影术

【中图分类号】R743.4

【文献标识码】D

DOI:10.3969/j.issn.1672-5131.2026.02.057

Persistent Proatlantal Intersegmental Artery: a Case Report

ZHOU Yu-zhen, LIANG Yi*

Department of Radiology, General Hospital of the Yangtze River Shipping, Wuhan 430010, Hubei Province, China

Keywords: Proatlantal Intersegmental Artery; Computed Tomography; Angiography

临床资料: 患者女, 57岁, 因“突发头痛1天”入院。头痛呈爆炸样, 阵发性发作, 伴双眼视物模糊, 四肢麻木。无恶心呕吐, 无偏瘫失语和肢体抽搐, 口服止痛药, 头痛无好转。体格检查: 体温、脉搏、呼吸均在正常范围, 血压150/80 mmHg, 神志清楚, 精神对答可, 格拉斯哥昏迷评分15分, 双侧瞳孔直径3 mm, 神经功能检查未见异常。10年前行子宫黏膜下肌瘤切除术。颅脑MR平扫未见明显异常。头颈CTA显示左侧颈内动脉C1段

近心端背侧发出一支血管与左侧椎动脉V3段吻合, 左侧椎动脉V1及V2段未显示(图1~3); 左侧颈总动脉分叉处管壁见偏心性混杂密度, 管腔狭窄约15%~20%; 左侧大脑中动脉M1段局部呈开窗式表现。CTA诊断: 左侧永存寰前节间动脉合并同侧椎动脉缺如, 左侧颈总动脉分叉处混合斑块伴管腔轻度狭窄, 左侧大脑中动脉M1段开窗畸形。

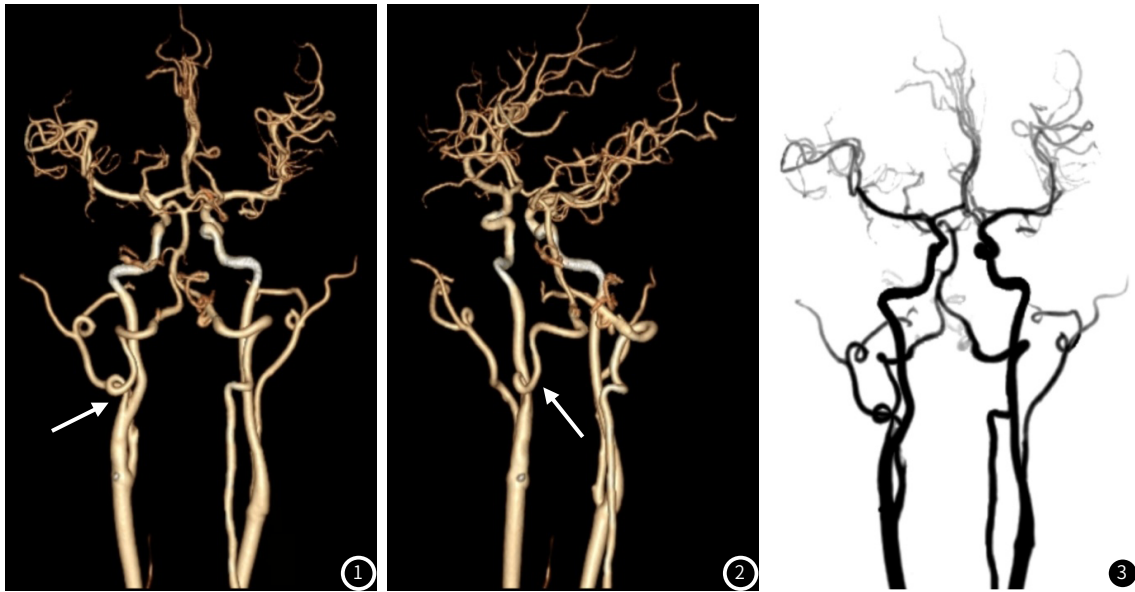


图1~3 VR重建及MIP示左侧颈内动脉C1段近心端背侧发出一支血管与左侧椎动脉V3段吻合(箭头),左侧椎动脉V1及V2段缺如。

讨论:永存寰前节间动脉是一种头颈部永存颈内-基底动脉吻合变异类型,查阅国内文献^[1-3]大部分都是个案报道。永存颈内-基底动脉吻合变异的形成机制是胚胎时期部分原始吻合动脉没有完成退化所致,在胚胎发育早期,只有两条原始颈动脉给脑部供血,随后有两条纵行神经动脉并行于原始颈动脉发育,纵行神经动脉融合为基底动脉,在原始颈动脉与基底动脉之间有三叉动脉、舌下动脉、耳动脉和寰前结间动脉4条临时吻合动脉;基底动脉形成后,三叉动脉、舌下动脉和耳动脉退化消失;当椎动脉发育成型,寰前结间动脉亦随之消失^[4]。如果这些吻合支没有完成退化,就会形成永存颈内-基底动脉吻合变异,其中永存三叉动脉发生率相对较高,其次是永存舌下动脉,而永存寰前节间动脉罕见^[5]。

永存寰前节间动脉在影像上表现为两种类型, I型永存寰前节间动脉多起始于颈内动脉背侧,向后上方走形,于椎动脉V3段水平部加入椎动脉; II型永存寰前节间动脉则是从颈外动脉发出,血管走形距离较长,穿过颈1横突孔在寰枕关节间隙附近与同侧椎动脉汇合形成基底动脉^[4]。文献报道^[6], I型和II型永存寰前节间动脉的发生率接近,本例为永存寰前节间动脉 I型。永存寰前节间动脉多是行头颈部血管影像检查时偶然发现,本身无需治疗,当伴有同侧椎动脉发育不良或缺如时,还可以从前循环向后循环补充供血。由于永存颈内-基底动脉吻合存在血流动力学改变,可能会引起血管内皮细胞损伤,导致血管壁重塑,增加动脉瘤的发生风险^[7]。本病例未发现合并动脉瘤、动静脉畸形等其他血管病变,只是在左侧大脑中动脉M1段存在开窗畸形。I型永存寰前节间动脉影像学表现与永存舌下动脉相似,均是起自颈内动

脉,但后者是经过扩大的舌下神经管进入颅内,以此可以进行鉴别。永存三叉动脉起始于颈内动脉海绵窦段,因与三叉神经伴行而得名,绕过鞍背与基底动脉吻合;永存耳动脉从颈内动脉岩骨段发出后走行于内耳道,经过扩大的鼓室下小管汇入基底动脉;此两种永存颈内-基底动脉吻合变异类型在CTA原始图像上能清楚显示血管走行方向,从而做出准确的诊断。

参考文献

- [1]周前鹏,罗妮,拜承萍,等.永存寰前节间动脉合并双侧椎动脉复杂变异畸形1例[J].介入放射学杂志,2023,32(10):1050-1051.
- [2]潘经锐,黎祥喷,彭英.寰前节间动脉一例[J].中华神经科杂志,2018,51(2):141-142.
- [3]张丽萍,唐秉航,李良才,等. II型永存寰前节间动脉合并同侧椎动脉缺一例[J].中华放射学杂志,2012,46(10):955.
- [4]毛一朴,马隆佰,余水莲,等.寰前节间动脉CTA影像表现及临床应用价值[J].放射学实践,2019,34(7):735-738.
- [5]Caldemeyer KS, Carrico JB, Mathews VP. The radiology and embryology of anomalous arteries of the head and neck[J]. AJR Am J Roentgenol, 1998, 170(1): 197-203.
- [6]戚纪胜,支兴龙.寰前节间动脉[J].国际脑血管病杂志,2007,15(4):287-289.
- [7]肖钦,杨信举,童海鹏,等.永存颈内G基底动脉吻合变异与动脉瘤发生风险相关性研究[J].放射学实践,2023,38(3):251-256.

(收稿日期:2024-08-20)

(校对编辑:赵望淇)