· 短篇 ·

1例原发性胰腺平滑肌瘤影像表现

赖添福　谢诚瑶　张　胜*
梅州市人民医院医学影像中心 (广东 梅州 514031)
第一作者：赖添福，女，副主任医师，主要研究方向：胸腹部影像诊断。E-mail：307796192@qq.com
通讯作者：张　胜，男，主任医师，主要研究方向：胸腹部影像诊断。E-mail：13539151439@163.com

【关键词】 胰腺肿瘤；体层摄影术；X线计算机
【中图分类号】 R735.9；R445
【文献标识码】 D
DOI:10.3969/j.issn.1672-5131.2026.02.061

Imaging Findings of a Primary Pancreatic Leiomyoma

LAI Tian-fu, XIE Cheng-yao, ZHANG Sheng*.
Department of Radiology, Meizhou People's Hospital, Meizhou 514031, Guangdong Province, China

Keywords: Pancreatic Neoplasms; Tomography; X-ray Computed

病例：患者女，50岁，体检发现胰腺占位，平素无不适，既往无子宫肌瘤及胃肠道肿瘤病史。实验室检查无异常。彩超示胰体部见一肿物，大小约2.6cm×2.3cm，边清，内部回声欠均匀，CDFI：其内未见明显血流信号，考虑胰腺肿物，性质待定。CT示胰体部见一类圆形实性肿物，大小约2.5cm×2.9cm，边界欠清，其内密度不均匀，可见多发斑片状钙化影，增强扫描呈不均匀中度强化，胰管未见扩张，考虑偏良性或低度恶性肿瘤性病变，实性假乳头状瘤与浆液性囊腺瘤鉴别。MRI示胰体部见类圆形实性肿物，大小约2.8cm×2.4cm，边界较清，T1WI呈轻度低信号，T2WI呈轻度高信号，弥散加权成像(diffusion weighted imaging, DWI)呈欠均匀高信号，表观弥散系数(apparent diffusion coefficient, ADC)图呈低信号，ADC值约0.983.(×$10^{-3}mm^2/s$)，增强扫描呈渐进性中度强化，胰管未见扩张，考虑实性假乳头状瘤。患者行胰体尾切除术。术后病理：镜下见大量梭形细胞，呈纵横交错的束状和纤维状排列；免疫组化：β-catenin(细胞质+)、S-100(-)、Ki76(约2%+)、SMA(+)、Dog-1(-)，Desmin(+)、Calponin(+)。病理诊断：(胰腺)平滑肌瘤。

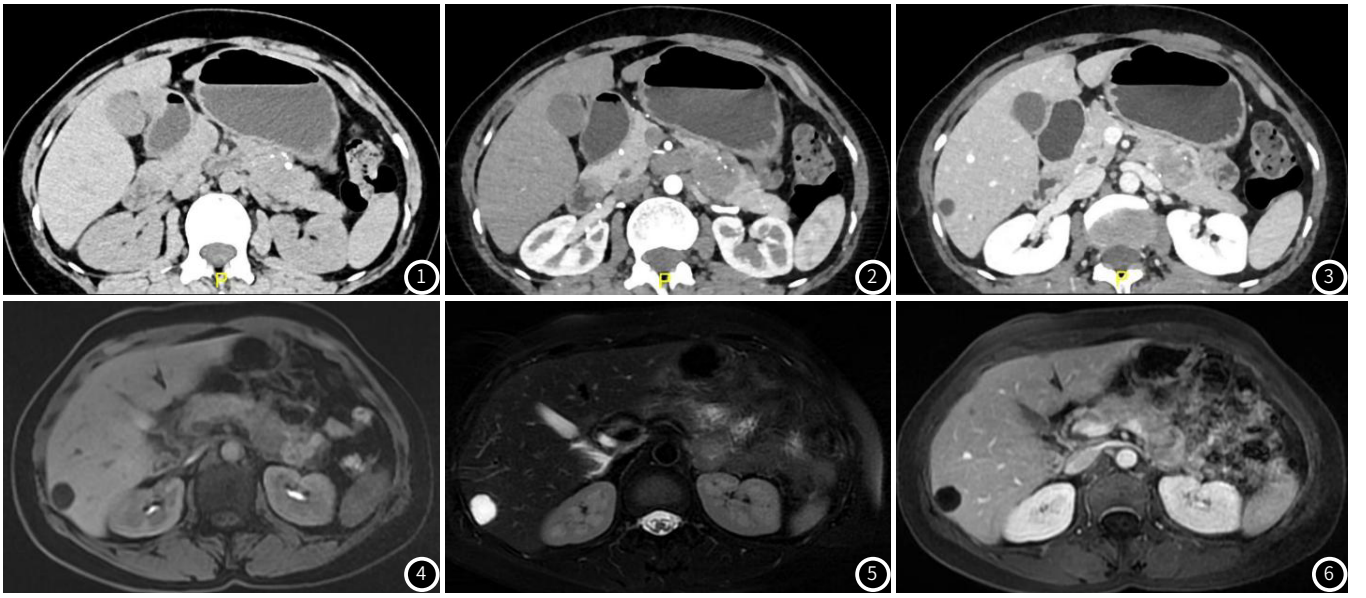

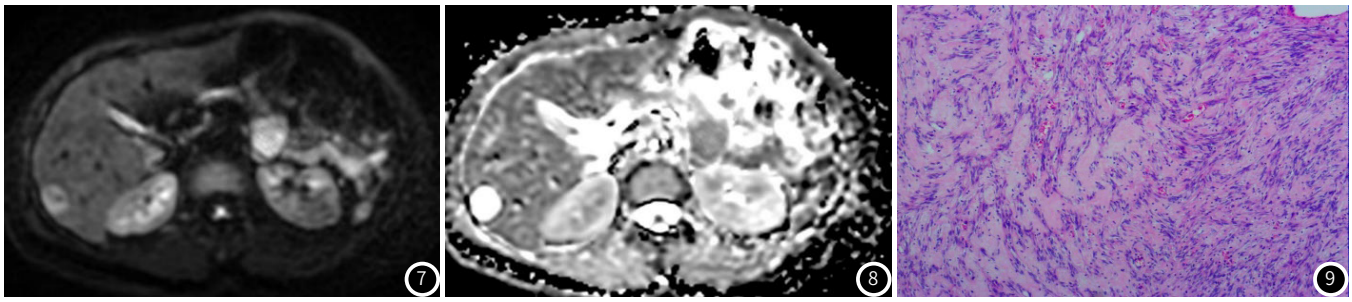

图1～9 女 50岁，胰腺平滑肌瘤。CT平扫(图1)示胰体部类圆形实性肿物，密度欠均匀，其间见多发钙化影。CT增强(图2～3)示增强扫描呈中度欠均匀强化。MRI T1WI(图4)呈轻度低信号。MRI 脂肪抑制T2WI(图5)呈轻度高信号。MRI增强(图6)呈欠均匀强化。MRI DWI(图7)呈明显高信号，MRI ADC(图8)呈低信号。病理(图9)示大量梭形细胞(黄箭示病灶)。

讨论：平滑肌瘤是一种由平滑肌细胞异常增生所形成的良性肿瘤，最常见于子宫、胃肠道、腹膜后及其他软组织内，发生于胰腺者极为罕见，国内外均为个案报道。原发于胰腺的平滑肌瘤病因不明，有学者认为其起源可能与平滑肌肉瘤相仿，来源于胰腺内血管壁或胰管平滑肌细胞[1]。本病临床表现无特异性，多偶然发现，少数有腹痛、腹胀、腹部肿块等症状，常发生于中老年人。

CT表现为胰腺内稍低密度结节，边界清楚，密度不均匀，可出现囊变、坏死及钙化等，增强扫描动脉期呈边缘强化或轻度强化，静脉期呈较明显强化，强化程度高于胰腺组织。MRI表现为信号不均匀实性结节，T1WI呈稍低信号，T2WI呈稍高信号，增强扫描呈渐进性不均匀强化，DWI呈高信号，提示病灶弥散受限，ADC值减低[2-3]。

本病需于下列疾病鉴别：①胰腺神经内分泌肿瘤，多呈实性或囊实性肿块，属富血供肿瘤，增强后实性成分在动脉期呈明显强化，静脉期强化持续显著[4-6]。②胰腺实性假乳头状瘤，常见于年轻女性，多为囊实性肿块，钙化及出血常见，肿瘤内部或包膜可见蛋壳样钙化，T1WI呈高信号，增强后实性成分呈渐进性轻度强化，强化程度较胰腺弱[4,7]。③胰腺浆液性囊性肿瘤，常见于老年女性，部分可呈囊实性，中央星芒状钙化常见，为富血供肿瘤，出血极少见，T2WI呈明显高信号，弥散不受限，实性成分增强扫描呈“快进快出”改变[4,8-10]。④胰腺粘液性囊性肿瘤，单囊或多房囊肿，可见蛋壳样钙化，因含黏液成分，T1WI可呈稍高信号，当实性成分较多者恶性程度较高，实性成分呈渐进性强化[4,8-10]。

综上所述，原发于胰腺的平滑肌瘤临床极为罕见，缺乏特殊临床表现，影像表现缺乏特异性，在实际工作中，如遇平扫密度欠均匀，MRI呈稍长T1稍长T2信号，DWI呈高信号，ADC 图呈低信号，增强扫描呈渐进性较明显强化，强化程度稍高于胰腺组织，需要考虑到平滑肌瘤的可能，但最终确诊仍依赖于病理。

参考文献

[1]Nakamura Y,Egami K,Maeda S,et al.Primary leiomyoma of the pancreas[J]. Int J Pancreatol,2000,28(3):235-238.

[2]蒯玉娴,卢定友,胰腺原发性平滑肌瘤一例[J].中华胰腺病杂志,2018,18(6):433-433.

[3]张涛,李绍东,胰腺原发性平滑肌瘤一例[J].中华放射学杂志,2016,50(2):155-155.

[4]方旭,边云,蒋慧,等.胰腺常见肿瘤不典型影像学表现[J].中华消化外科杂志,2021,20(9):1018-1024.

[5]冯翠,李震,胡道予,等.胰腺神经内分泌肿瘤的CT和MRI表现特征[J].中华消化外科杂志,2016,15(9):933-933.

[6]李伟,叶兆祥.胰腺神经内分泌肿瘤CT及MRI影像组学研究进展[J].肿瘤影像学,2022,31(3):217-221.

[7]梁啸寒,石士奎,陈艾琪,等.胰腺实性假乳头状瘤影像特征分析[J].中国CT和MRI杂志,2023,21(11):100-102.

[8]朱中飞,景国东,宋彬,98例胰腺囊性肿瘤影像学特征及诊断分析[J].中华胰腺病杂志,2020, 20(6):438-438.

[9]张洲,陈鹏,王小明.胰腺黏液性囊性肿瘤与浆液性囊腺瘤MSCT影像学特征及其临床诊断价值分析[J].中国CT和MRI杂志,2022,20(8):120-122.

[10]王攀英,吴光耀.胰腺囊性病变和囊性综合征的影像诊断[J].中国中西医结合影像学杂志,2022,20(5):507-510.

(收稿日期：2024-12-05)　　(校对编辑：姚丽娜)