· 短篇 ·

Lhermitte-Duclos病1例

黄伟彬[1]　梁　奕[2,*]
1.长江大学 (湖北 荆州 434023)
2.长江航运总医院医学影像科 (湖北 武汉 430010)
第一作者：黄伟彬，男，医师，主要研究方向：影像诊断。E-mail：docwbhuang@qq.com
通讯作者：梁　奕，男，主任医师，主要研究方向：心脑血管影像诊断。E-mail：liangyi_821020@163.com

【关键词】小脑肿瘤；磁共振成像
【中图分类号】R445.2
【文献标识码】D
DOI:10.3969/j.issn.1672-5131.2025.11.057

A Case of Lhermite Duclos Disease

HUANG Wei-bin[1], LIANG Yi[2,*].
1.Yangtze University, Jingzhou 434023, Hubei Province, China
2.Department of Radiology, General Hospital of the Yangtze River Shipping, Wuhan 430010, Hubei Province, China

Keywords: Cerebellar Tumors; Magnetic Resonance Imaging

病例资料：32岁女性，于2015年4月入院，无明显诱因出现头痛症状，每次持续时间不等，在劳累及压力大时症状加重，休息时可缓解，无昏迷，无发热，无呼吸困难，无肢体抽搐，无大小便失禁。入院体格检查：神志清，精神对答可。闭目难立征阳性，双侧瞳孔不等大，左侧瞳孔直径约3mm，右侧瞳孔直径约2mm。对光反射存在。面纹对称，眼睑无下垂。肌力5级，肌张力正常。头部CT：左侧小脑半球见团块状低密度，其间夹杂斑点状高密度(图1A)。头部MRI检查示左侧小脑半球病灶T1WI呈条纹间隔的等低信号交替，排列紊乱(图1B)；T2WI见条纹状等高信号交替，边界较清，呈“虎纹”状改变，第四脑室受压变窄，幕上脑室扩大(图1C、1D)；增强扫描左侧小脑病灶轻度强化(图1E)。考虑左侧小脑肿瘤性病变，小脑发育不良性神经节细胞瘤可能。

完善术前准备，行左侧小脑占位切除术。术中左侧小脑半球见肿瘤，质软，边界不清，色灰白，呈鱼肉样，血运中等。术后病理：左侧小脑半球见5 cm×4 cm灰白色肿瘤，质软，呈鱼肉样改变；光镜下见不规则片状分布的节细胞样细胞，夹杂增生的胶原纤维，偶见点灶状钙化(图1F)；免疫组织化学：GFAP(+)，EMA(-)，NSE(+)，Vim(-)，S-100(+)，Ki-67(<l%)，CD68(-)，0lg-2(部分+)，Syn(+)，CgA(-)，CD56(+)。病理诊断：(左侧小脑)神经节细胞瘤。本例患者术后随访一年，无明显不适。

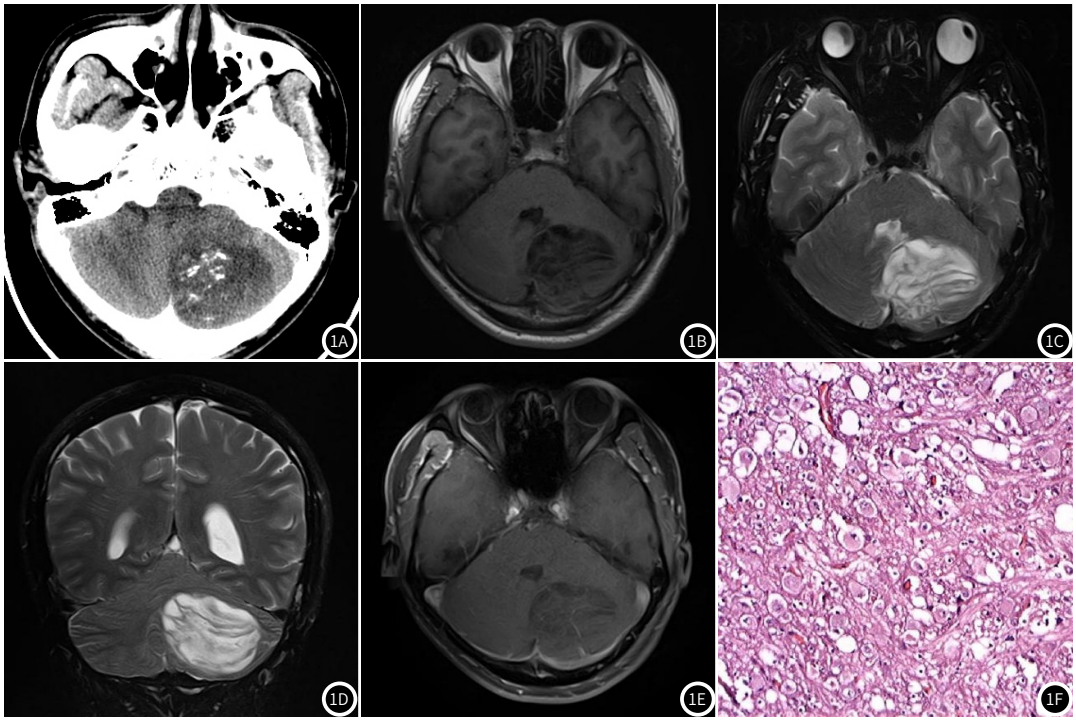

图1 左侧Lhermitte-Duclos病术前影像表现及病理表现。图1A～1D 术前头部MRI平扫示左侧小脑半球病灶T1WI呈条纹间隔的等低信号交替，排列紊乱；T2WI见条纹状等高信号交替，边界较清，呈“虎纹”状改变，第四脑室受压变窄，幕上脑室扩大。图1E 头部MRI增强左侧小脑病灶轻度强化。图1F 术后病理检查，镜下见不规则片状分布的节细胞样细胞，夹杂增生的胶原纤维，偶见点灶状钙化(HE，×40)。

讨论：Lhermitte-Duclos disease(LDD病)又名小脑发育不良性神经节细胞瘤，是一种比较罕见的神经元肿瘤，2016年WHO对中枢神经系统肿瘤的分类中其为WHO Ⅰ级，为神经元和混合性神经元-胶质肿瘤[1]，病理上呈一种复杂的错构瘤样畸形改变[2]。早期可无明显症状，后期出现脑积水所致的颅内高压症状及小脑半球的占位效应。LDD病人可同时伴有各种类型的畸形，如巨脑、多指、脊髓空洞等。LDD病的MRI具有特征性表现[3]，T1WI 呈等信号和低信号相间的条纹征，T2WI及T2FLAIR呈等信号和高信号交替，病灶边界较清，形成典型的“虎斑”征，出现该征象是因为受累小脑脑叶膨大，正常小脑脑叶萎缩，两者逐渐移行形成明显的分层结构。鉴别诊断：①小脑梗死，发病急，DWI可见明显弥散受限[4]。②小脑肿瘤，包括髓母细胞瘤、毛细胞型星形细胞瘤、血管母细胞瘤。髓母细胞瘤好发于小脑蚓部，信号均匀，强化明显；毛细胞型星形细胞瘤多为囊实性改变[5]，囊腔内可见附壁结节，增强后结节明显强化；血管母细胞瘤常表现为大囊小结节，壁结节及瘤周可见异常血管流空影[6]。

LDD通常行手术或保守治疗。手术治疗包括肿瘤全切和部分切除，肿瘤全切是治疗LDD的最佳方式，预后良好；部分切除患者的残留病灶长期稳定，因此肿瘤部分切除方式一定程度上可以缓解肿瘤的占位效应所致症状[7]，也有文献报道患者在肿瘤部分切除后出现复发和恶性转化[7]。症状保守治疗主要针对无症状或主要累及脑干的患者，但无症状的患者最终会因功能缺失出现症状而最终进行手术治疗。

综上所述，LDD典型病灶的体积较大，边界不清，磁共振MR表现具有特征性，即"虎纹征"及增强病灶无强化，该表现有利于临床术前诊断。

参考文献

[1]苏昌亮,李丽,陈小伟,等.2016年WHO中枢神经系统肿瘤分类总结[J].放射学实践,2016,31(7):570-579.
[2]郑丽丽,赵庆雪,王巍,等.小脑发育不良性神经节细胞瘤MRI表现及临床病理分析[J].中华放射学杂志,2014,48(12):1051-1052.
[3]王翅鹏,曾晓华,刘志宏.《请您诊断》病例98答案:小脑发育不良性神经节细胞瘤一例[J].放射学实践,2015,30(4):399-400.
[4]徐克,孟聪,黄砚玲,等.小脑发育不良性神经节细胞瘤三例[J].中华放射学杂志,2009,43(4):437-438.
[5]杨忠.小脑发育不良性神经节细胞瘤的影像诊断(附4例报告及文献复习)[J].罕少疾病杂志,2014,21(02):18-20.
[6]徐婉君,张向群.脑转移瘤的MRI诊断[J].罕少疾病杂志,2011,18(02):29-31.
[7]刘志强,何彦庆,付佳鑫,等.小脑发育不良性神经节细胞瘤1例及文献复习[J].中南大学学报(医学版),2021,46(2):195-199.

(收稿日期：2024-06-18)
(校对编辑：韩敏求)

·短篇·

儿童肾脏血管周上皮样细胞肿瘤伴多发静脉瘤栓形成1例

任思桐　马晓辉*
浙江大学医学院附属儿童医院放射科 (浙江 杭州 310000)
第一作者：任思桐，女，住院医师，主要研究方向：儿科影像。E-mail：renstsz@zju.edu.cn
通讯作者：马晓辉，男，副主任医师，主要研究方向：儿科影像。E-mail：rudra@zju.edu.cn

【关键词】血管周上皮样细胞肿瘤；肾脏；儿童；计算机体层成像；磁共振成像
【中图分类号】R737.11；R334+.1
【文献标识码】D
DOI:10.3969/j.issn.1672-5131.2025.11.058

One Case:Perivascular Epithelioid Cell Tumor of the Kidney with Tumor Thrombus in Multiple Venous in a Child

REN Si-tong, MA Xiao-hui*.
Department of Radiology, Children's Hospital of Zhejiang University School of Medicine, Hangzhou 310000, Zhejiang Province, China

Keywords: Perivascular Epithelioid Cell Tumor; Kidney; Children; Computed Tomography; Magnetic Resonance Imaging

血管周上皮样细胞肿瘤(perivascular epithelioid cell tumor, PEComa)是一组具有血管周上皮样细胞特征的间充质肿瘤，存在相近的组织学形态和免疫表型。现报道一例儿童肾脏PEComa如下。

病例资料：患儿，男，13岁11月，因腹胀1年，发现左上腹肿物2天来我院就诊。查体：腹平软，左上腹可及巨大占位性包块，质地韧，移动差，余未见明显异常。肿瘤标志物全套：神经元特异烯醇化酶(neuron specific enolase, NSE)49.80ng/mL(参考值：0~21.47ng/mL)。

影像学检查：腹部CT平扫＋增强(图1~6)示左肾见混杂密度肿块，内含斑片状、条片状钙化，大小约145mm×99mm×160mm，增强后呈明显不均匀强化，周围可见迂曲增粗的血管影；左肾静脉、下腔静脉明显增粗，下腔静脉呈瘤样扩张，增强后强化不均匀。腹部MRI平扫(图7、图8)示左肾见不规则结节状、团块状异常信号影，T1WI呈稍高信号，T2WI呈等、稍高信号，信号不均匀，肿块边界不清，左肾静脉、下腔静