· 短篇 ·

# 乙状结肠神经鞘瘤误诊为间质瘤1例

曾盛熊　王　磊　李　勇*
遂宁市中心医院放射影像科 (四川 遂宁 629000)
第一作者：曾盛熊，男，住院医师，主要研究方向：中枢神经系统及泌尿消化系统疾病CT及MR诊断。E-mail：1114655275@qq.com
通讯作者：李　勇，男，主任医师，主要研究方向：呼吸循环系统及中枢神经系统疾病CT及MR诊断。E-mail：13890893057@163.com

【关键词】乙状结肠肿瘤；神经鞘瘤；间质瘤
【中图分类号】R735.3+5
【文献标识码】D
DOI:10.3969/j.issn.1672-5131.2025.11.060

# Sigmoid Neurilemmoma Misdiagnosed as Stromal Tumor: One Case Report

ZENG Sheng-xiong, WANG Lei, LI Yong*.
Department of Radiology and Imaging, Suining Central Hospital,Suining 629000, Sichuan Province, China

*Keywords: Sigmoid Colon Tumor; Schwannoma; Stromal Tumor*

病例资料：患者，男，58岁，因“便秘、腹胀6月”于2022年1月12日入院。查体:腹壁柔软，全腹无压痛、反跳痛，腹壁未触及肿块，肠鸣音正常，4次/分，未闻及血管杂音。肠镜示：乙状结肠距离肛门齿状线约22cm处见大小约2.0cm球形黏膜隆起。入院血常规、生化、凝血功能、甲功、心肌酶谱、癌谱、感染指标等实验室检查均未见明显异常。

全腹增强CT示：乙状结肠腔内见结节状软组织密度影，大小约2.7cm×2.7cm，边界清楚，密度较均匀，增强扫描呈中度较均匀强化，其内未见明显液化、坏死，未见出血、囊变及钙化，周围未见肿大淋巴结，盆腔未见确切积液，考虑乙状结肠良性肿瘤，间质瘤可能性大(图1~5)。

手术及病理：患者行腹腔镜乙状结肠肿瘤根治术+结直肠吻合术。术中冰冻结果提示“乙状结肠肿瘤”梭形细胞肿瘤，类型需待石蜡切片及免疫组化确定。肠旁4枚淋巴结未见癌。免疫组化检测结果：S-100(+)，SOX-10(+)，CD117(-)，CD34(-)，DOG1(-)，Desmin(-)，SMA(-)，Ki67(+，＜5%)；PHH3(示核分裂)。术中冰冻及免疫组化结果符合“乙状结肠”神经鞘瘤(图6)。术后半年随访，患者恢复良好，未见肿瘤复发及转移。

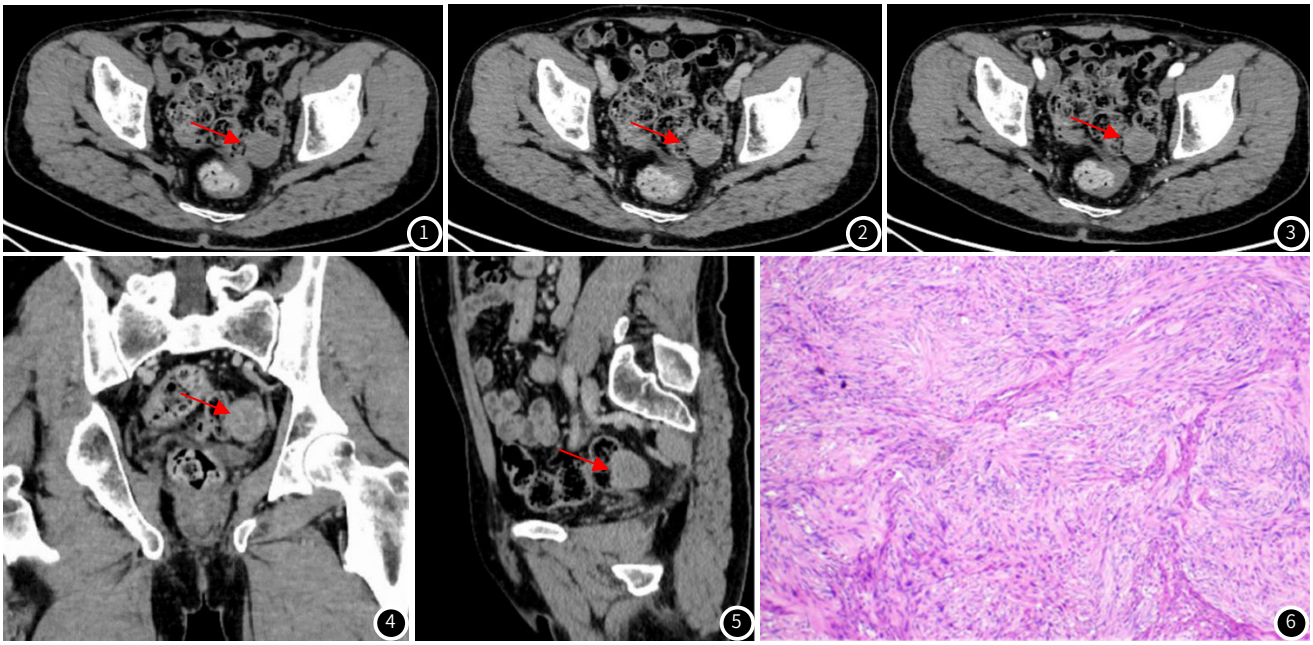

**图1～5** 乙状结肠神经鞘瘤CT平扫及增强图像，CT平扫横断面图像可见乙状结肠软组织密度结节影，边缘光滑，边界清楚，密度均匀，平扫CT值为36Hu，增强扫描动脉期病灶轻度强化，CT值为50Hu，静脉期病灶持续强化，CT值为67Hu，冠状位及矢状位增强图像可见病灶边界清楚，与周围组织分界清楚(图4、5)；**图6** 乙状结肠神经鞘瘤病理图，镜下可见肿瘤细胞呈梭形，核分裂不明显(HE×100)。

讨论：神经鞘瘤是由雪旺细胞组成的肿瘤病变，故又称雪旺细胞瘤，神经鞘瘤好发于颅神经及脊神经根，是最常见的外周神经良性肿瘤，可发生于全身任何部位，主要发生于中枢神经系统和脊髓，原发于胃肠道者十分少见[1-2]。Daimaru等人首次报道了胃肠道实体神经鞘肿瘤，并于1988年提出将这些肿瘤命名为“胃肠道良性神经鞘瘤”[3]。胃肠道神经鞘瘤主要发生在胃，发生于结肠的更为罕见，发生于乙状结肠的神经鞘瘤不足胃肠道神经鞘瘤的10%[4]。胃肠道神经鞘瘤的临床表现与肿瘤的生长部位及大小有关，常表现为腹胀、腹痛等症状，偶可表现为上消化道出血症状，也可以没有任何临床症状，仅在者影像学检查或内镜时偶然发现[5]。内镜下典型神经鞘瘤有AntoniA区和AntoniB区交替结构。Antoni A区肿瘤细胞排列呈旋涡状或栅栏状，血供丰富，在CT上表现为较高密度的实性区域；MRI表现为T1WI中等信号，T2WI较高信号，MRI增强扫描呈中度以上强化；Antoni B区肿瘤细胞较稀疏，呈网状排列，基质含水量较高，在CT上表现为低密度液化、坏死区，增强扫描强化不明显[6]。本例患者为实性肿瘤，增强扫描呈渐进性轻中度强化，其内未见液化坏死区，表明肿瘤富含Antoni A区而缺乏Antoni B区。神经鞘瘤免疫组化S-100(+)，因为在周围神经系统，S-100广泛分布于神经嵴细胞及其肿瘤细胞中。在神经鞘瘤和各种神经纤维瘤中，以神经鞘瘤S-100蛋白含量最高，因此神经鞘瘤特征性免疫组化指标是S-100呈强阳性。

胃肠道神经鞘瘤十分罕见，术前诊断非常困难，多数病例在术前容易误诊。胃肠道神经鞘瘤CT表现为边缘光滑、边界清楚、密度均匀的类圆形粘膜下病变，不容易出现囊变、坏死及钙化，注射对比剂后，表现为轻度至中度较均匀持续强化[7-8]。胃肠道神经鞘瘤应与胃肠道间质瘤、消化道平滑肌瘤等鉴别。胃肠道间质瘤是最常见的消化道间叶性肿瘤，胃肠道间质瘤体积较大，病灶直径常大于5cm，表现为类圆形、圆形或不规则形肿块，增强扫描呈明显不均匀强化，由于肿瘤血供丰富，容易发生液化、坏死及囊变[9]。体积较小且未发生液化、坏死的胃肠道间质瘤与胃肠道神经鞘瘤很难鉴别，通常需结合病理检查。消化道平滑肌瘤平扫密度较均匀，增强扫描多数呈轻度强化，绝大多数呈渐进性强化[10]。与胃肠道神经鞘瘤鉴别困难。

根治性手术切除是治疗胃肠道神经鞘瘤的最佳方法；腹腔镜、机器人手术，甚至内镜切除的微创方法也被用于胃肠道神经鞘瘤的治疗。视频腹腔镜微创手术通常应用于近端结肠和直肠的肿瘤。对于直肠远端的肿瘤，可使用经肛门内镜切除[11-12]。术后是否辅以放化疗目前尚未统一，但不建议常规使用。

综上，我们报道了1例乙状结肠神经鞘瘤病例，神经鞘瘤是一种常见的神经源性良性肿瘤，但发生在乙状结肠的神经鞘瘤相对少见，术前准确诊断存在一定困难。影像学检查具有一定的提示作用，对肿瘤的定位及定性诊断具有重要作用，确诊需要依赖病理活检，手术切除是治疗该病的首选方法，通常不需要术后辅助放化疗，预后通常良好。

## 参考文献

[1]Baig MMAS,Patel R,Kazem MA,et al.Schwannoma in the ascending colon,a rare finding on surveillance colonoscopy[J].J Surg Case Rep,2019,2019(2):046.
[2]Mekras A,Krenn V,Perrakis A,et al.Gastrointestinal schwannomas: a rare but important differential diagnosis of mesenchymal tumors of gastrointestinal tract[J].BMC Surg,2018,18(1):47.
[3]Daimaru Y,Kido H,Hashimoto H,et al.Benign schwannoma of the gastrointestinal tract: a clinicopathologic and immunohistochemical study[J].Hum Pathol,1988,19(3):257-264.
[4]Kim HJ,Kim CH,Lim WL,et al.Sehwannoma of ascending colon treated by laparoseopie right hemicolectomy[J].World J Surg Oncol,2012,10(1):81-86.
[5]Hu BG, Wu FJ, Zhu J, et al.Gastric schwannoma: a tumor must be included in differential diagnoses of gastric submucosal tumors[J].Case Rep Gastroinstest Med,2017,2(1):1-8.
[6]肖日国,吴佩红,许晓杰.CT及MRI在神经鞘瘤诊治中应用研究[J].中国CT和MRI杂志,2016,14(10):133-136.
[7]Bohlok A,El Khoury M,Bormans A,et al.Schwannoma of the colon and rectum: a systematic literature review[J].World J Surg Oncol,2018,16(1):125.
[8]Yeroushalmi K,Hajar R,Rizvon K.1625 colonic schwannoma identified in asymptomatic middle?aged female[J].Am J Gastroenterol,2019,114(9):9-10.
[9]唐莉,邱晓晖,董修明,等.胃肠道间质瘤CT影像学表现及其与病理特征的关系[J].中国CT和MRI杂志,2021,19(06):147-149.
[10]楚琳,王艳艳,靳宏星.螺旋CT对上消化道平滑肌瘤的诊断价值[J].中国CT和MRI杂志,2020,18(03):27-29.
[11]Fotiadis CI,Kouerinis IA,Papandreou I,et al.Sigmoid schwannoma: a rare case[J].World J Gastroenterol, 2005,11(1):5079-5081.
[12]Langer C,Markus P,Liersch T,et al.Ultracision or high frequency knife in transanal and microsurgery TEM? Advantages of a new procedure[J].Surg Endosc,2001,15(1):513-517.

(收稿日期：2024-07-07)
(校对编辑：韩敏求)

◇◇◇◇◇◇◇◇◇◇◇◇◇◇◇◇◇◇◇◇◇◇◇◇◇◇◇◇◇◇◇◇◇◇◇◇◇◇◇◇◇◇◇◇◇◇◇◇◇◇◇◇◇◇◇◇◇◇◇◇◇◇◇◇◇◇◇◇◇◇◇◇◇◇◇◇

·短篇·

# 阴囊小汗腺汗腺癌伴全身多发淋巴结转移1例*

陈文忠*　楼云龙
**梅州市人民医院核医学科 (广东 梅州 514000)**
第一作者：陈文忠，男，核医学主治医师，主要研究方向：PET/CT及SPECT/CT诊断。E-mail：18813794088@163.com
通讯作者：陈文忠

【关键词】小汗腺癌；大汗腺癌；氟代脱氧葡萄糖($^{18}$F-FDG)；正电子发射计算机断层显像(PET/CT)；最大标准化摄取值(SUVmax)
【中图分类号】R758.74
【文献标识码】D
【基金项目】梅州市科技计划项目(221208162057340)
**DOI:**10.3969/j.issn.1672-5131.2025.11.061

# One Case of Scrotal Sweat Gland Adenocarcinoma with Multiple