论　著

# 表观扩散系数联合TRIM44、L1CAM对子宫内膜癌的诊断及病理分级分期的评估价值*

李　丽[1,*]　路　茗[2]
1.泰山护理职业学院妇产科
(山东 泰安 271000)
2.烟台桃村中心医院放射科
(山东 烟台 265301)

【摘要】**目的** 探讨表观扩散系数(ADC)联合三结构域蛋白44(TRIM44)、细胞黏附分子L1(L1CAM)对子宫内膜癌(EC)的诊断及病理分级分期的评估价值。**方法** 采用回顾性分析，收集医院2022年6月至2024年6月确诊的87例EC患者(EC组)及64例子宫内膜息肉(EP)患者(EP组)的临床病理资料及影像学数据，对比EC组及EP组、EC患者不同组织分级、病理分期间$ADC_{mean}$、TRIM44 mRNA及L1CAM mRNA的表达差异，通过Pearson相关性分析评估上述指标与EC患者组织分级及病理分期的相关性，通过受试者操作特征(ROC)曲线评估$ADC_{mean}$联合TRIM44及L1CAM表达对EC的诊断价值。**结果** 相比于EP组，EC组患者的$ADC_{mean}$降低($P$<0.05)，且TRIM44 mRNA及L1CAM mRNA表达均升高($P$<0.05)；$ADC_{mean}$、TRIM44 mRNA及L1CAM mRNA表达在不同组织分级、病理分期的EC患者中的比较，差异均有统计学意义($P$<0.05)；Pearson相关性分析结果显示，ADC值与EC组织分级及病理分期均呈负相关($P$<0.05)，而TRIM44 mRNA及L1CAM mRNA与EC组织分级及病理分期均呈正相关($P$<0.05)；ROC曲线分析结果显示，$ADC_{mean}$值、TRIM44 mRNA及L1CAM mRNA单独及联合检测诊断EC的曲线下面积(AUC)分别为0.844、0.868、0.770、0.964。**结论** $ADC_{mean}$值、TRIM44及L1CAM与EC患者病理分级分期具有一定相关性，且上述三项指标联合检测对诊断EC具有较高的应用价值。

【关键词】子宫内膜癌；表观扩散系数；三结构域蛋白44；L1细胞黏附分子
【中图分类号】R711.74
【文献标识码】A
【基金项目】山东省社会科学规划研究(19CPYJ50)
DOI:10.3969/j.issn.1672-5131.2025.05.038

# The Value of Apparent Diffusion Coefficient Combined with TRIM44 and L1CAM in the Diagnosis and Pathological Grading and Staging of Endometrial Cancer*

LI Li[1,*], LU Ming[2].
1.Department of Obstetrics and Gynecology, Taishan Nursing Vocational College, Tai 'an 271000, Shandong Provine,China
2.Department of Radiology, Taocun Central Hospital, Yantai 265301, Shandong Provine, China

**ABSTRACT**
***Objective*** To explore the value of apparent diffusion coefficient (ADC) combined with tripartite motif-containing protein 44(TRIM44) and cell adhesion molecule L1(L1CAM) in the diagnosis and pathological grading of endometrial carcinoma (EC). ***Methods*** The clinicopathological and imaging data of 87 EC patients (EC group) and 64 endometrial polyps (EP group) diagnosed in our hospital from June 2022 to June 2024 were retrospectively analyzed, and the differences of $ADC_{mean}$, TRIM44 mRNA and L1CAM mRNA expression between EC group and EP group and EC patients were compared. Pearson correlation analysis was used to evaluate the correlation between the above indexes and the histological grade and pathological stage of EC patients, and the diagnostic value of $ADC_{mean}$ combined with TRIM44 and L1CAM expression for EC was evaluated by ROC curve. ***Results*** Compared with EP group, the $ADC_{mean}$ of EC group decreased ($P$<0.05), and the expression of TRIM44 mRNA and L1CAM mRNA increased ($P$<0.05). The expressions of $ADC_{mean}$, TRIM44 mRNA and L1CAM mRNA in EC patients with different histological grades and pathological stages were statistically significant ($P$<0.05). Pearson correlation analysis showed that ADC value was negatively correlated with EC histological grade and pathological stage ($P$<0.05), while TRIM44 mRNA and L1CAM mRNA were positively correlated with EC histological grade and pathological stage ($P$<0.05). The ROC curve analysis showed that the $ADC_{mean}$ value of ADC, TRIM44 mRNA and L1CAM mRNA were 0.844, 0.868, 0.770 and 0.964, respectively. ***Conclusion*** $ADC_{mean}$ value, TRIM44 and L1CAM have certain correlation with pathological grading and staging of EC patients, and the combined detection of the above three indexes has high application value in diagnosing EC.
***Keywords: Endometrial Carcer; Apparent Diffusion Coefficient; Tripartite Motif-containing Protein 44; Cell Adhesion Molecule L1***

子宫内膜癌(endometrial cancer, EC)是女性生殖系统最常见的恶性肿瘤之一，其发病率在全球范围内呈逐年上升趋势[1]。早期发现及有效诊断对EC治疗方案的制定及预后改善尤为重要[2]。子宫内膜病变早期诊断的“金标准”为宫腔镜活检，但由于其侵入性特征，通常不作为首选手段；三维超声检查凭借其无创性、操作简便及较高的成本效益显现出一定优势，但由于易受肠气、体位改变等外部因素干扰，结果的准确性可能受到影响，因此，有必要结合其他评估参数及指标进行辅助判断[3-4]。表观扩散系数(apparent diffusion coefficient, ADC)是一种基于磁共振扩散加权成像(MRI-diffusion weighted imaging, MRI-DWI)的定量参数，能够反映组织内水分子的扩散能力，被广泛应用于多种肿瘤的诊断和分期研究中[5]。研究表明[6]，ADC值与肿瘤的细胞密度、基质成分及微观结构变化等相关，因而在鉴别良恶性病变、评估肿瘤浸润程度及淋巴结转移等方面具有重要价值。三结构域蛋白44(tripartite motif-containing protein 44, TRIM44)是三结构域蛋白家族的一员，在多种癌症中高表达，被认为与肿瘤细胞的增殖、迁移及侵袭能力相关[7]。细胞黏附分子L1(cell adhesion molecule L1, L1CAM)是一种跨膜糖蛋白，在肿瘤的浸润和转移过程中起到重要作用，具体而言，L1CAM的过表达会增加肿瘤细胞的生长、侵袭性及运动性，促进肿瘤发展[8]。鉴于此，本研究探讨表观扩散系数与TRIM44、L1CAM联合检测对子宫内膜癌诊断及病理分级、分期的评估价值，以期为该疾病的精准诊疗提供新的诊断策略和依据。

## 1 资料与方法

**1.1 一般资料** 采用回顾性分析，收集医院2022年6月至2024年6月确诊的87例EC患者(EC组)及64例子宫内膜息肉(endometrial polyp, EP)患者(EP组)的临床病理资料及影像学数据。

纳入标准：EC组患者符合《子宫内膜癌诊断与治疗指南(2021年版)》[9]中相关标准，且病理诊断明确为EC；EP组患者符合《妇产科病理学》[10]中相关标准，并经病理诊

【第一作者】李　丽，女，副教授，主要研究方向：妇产科教学。E-mail：907789913@qq.com
【通讯作者】李　丽

断明确为EP；均在术前行MRI检查并获得DWI序列，且进行血清TRIM44、L1CAM检测；有完整的临床、病理及影像资料；首次确诊EC或EP；患者对研究知情，同意其临床资料用于研究。排除标准：既往接受过手术、放化疗等任何形式的抗肿瘤治疗；合并其他部位恶性肿瘤；有严重心肺疾病、感染性疾病等合并症；处于妊娠或哺乳期；MRI图像质量差，无法清晰测量ADC值或图像存在显著伪影。EC组患者年龄32~69岁，平均(57.28±8.43)岁；体质量指数18.43~29.11kg/m$^2$，平均(22.40±1.59)kg/m$^2$；病程4~31个月，平均(18.52±5.79)个月。EP组患者年龄33~71岁，平均(56.95±8.61)岁；体质量指数19.65~29.18 kg/m$^2$，平均(21.78±1.62)kg/m$^2$；病程5~30个月，平均(18.13±6.05)个月。两组一般资料对比，差异无统计学意义($P$>0.05)，存在可比性。

### 1.2 方法

1.2.1 资料收集 收集所有患者的年龄、病程及体质量指数，收集EC组患者的组织分级及病理分期情况。

1.2.2 MRI检查 所有患者在术前均接受标准盆腔MRI检查。患者取仰卧位，采用西门子MAGNETOM Vida 3.0 T磁共振扫描仪对患者髂脊到耻骨联合下缘进行扫描，MRI扫描参数：T1加权成像：层厚4 mm，TR为500 ms，TE为10 ms，FOV为250~300 mm，矩阵大小为256×256，激励2次。T2加权成像：层厚为4 mm，TR为3000 ms，TE为80 ms，FOV为250~300 mm，矩阵大小为256×256，激励2次，b值取0及800 s/mm$^2$。

1.2.3 图像处理 通过DWI图像计算ADC值，采用双指数模型进行分析。ADC值测量在感兴趣区(region of interest, ROI)内进行，ROI包括病灶最大径处及病变可疑浸润部位，同时避开血管、囊性变区、出血区、坏死区、伪影区、纤维化区等。所有影像由两位经验丰富的影像科医生独立评估，若有分歧，通过共同讨论达成一致。通过MatLab软件得到ROI中的ADC$_{mean}$值，以进行数据分析。

1.2.4 实时荧光定量PCR法检测血清TRIM44 mRNA及L1CAM mRNA表达 所有患者在术前采集空腹静脉血液约4 mL，静置30 min后，离心(2900 r/min，离心半径8 cm)分离上血清。使用TRIzol试剂提取血清中总RNA，通过逆转录试剂盒将总RNA逆转录为cDNA，进行实时荧光定量PCR检测，PCR扩增条件为预变性(95℃ 5 min)，变性(95℃ 15 s)，退火(60℃ 30 s)，延伸(72℃ 30 s)，共40个循环。引物序列见表1。内参基因为*β-actin*，使用$2^{-\Delta\Delta Ct}$法计算TRIM44 mRNA及L1CAM mRNA的相对表达量。

**表1 引物序列**

| 基因 | 引物序列 |
|---|---|
| TRIM44 | 正向：5′-CCATCTGGCCGAATACGTCC-3′ |
| | 反向：5′-TGCCTCGCTTTCTATCTCCCT-3′ |
| L1CAM | 正向：5′-GGGAAAGATGGTCGTG GCGCTC-3′ |
| | 反向：5′-TGTAGTCTGAGTGGTTGTCGGAGGTGA-3′ |
| β-actin | 正向：5′-GTGGGCATGGGTCAGAAG-3′ |
| | 反向：5′-GAGGCGTACAGGGATAGCA-3′ |

**1.3 统计学方法** 使用SPSS 26.0软件进行数据分析。计量资料以($\bar{x}\pm s$)表示，两组间比较采用t检验，多组间比较采用单因素方差分析；计数资料以例表示，采用$\chi^2$检验；通过Pearson相关性分析评估ADC$_{mean}$、TRIM44及L1CAM表达与EC患者组织分级及病理分期的相关性，通过受试者工作特征(receiver operator characteristics curve, ROC)曲线评估ADC$_{mean}$联合TRIM44及L1CAM表达对EC的诊断价值。若$P$<0.05，认为差异有统计学意义。

## 2 结 果

**2.1 对比EC组及EP组患者的ADCmean、TRIM44 mRNA及L1CAM mRNA表达** 相比于EP组，EC组患者的ADC值降低($P$<0.05)，且TRIM44 mRNA及L1CAM mRNA表达均升高($P$<0.05)，见表2。

**表2 对比EC组及EP组患者的ADC$_{mean}$、TRIM44 mRNA及L1CAM mRNA表达**

| 组别 | ADC$_{mean}$(mm$^2$/s) | TRIM44 mRNA | L1CAM mRNA |
|---|---|---|---|
| EC组(n=87) | 1.07±0.20 | 0.75±0.16 | 2.40±0.52 |
| EP组(n=64) | 1.43±0.31 | 0.53±0.12 | 1.89±0.45 |
| t值 | 8.660 | 9.249 | 6.299 |
| $P$值 | <0.001 | <0.001 | <0.001 |

**2.2 对比不同组织分级、病理分期的EC患者ADC$_{mean}$、TRIM44 mRNA及L1CAM mRNA表达** ADC$_{mean}$、TRIM44 mRNA及L1CAM mRNA表达在不同组织分级、病理分期的EC患者中的比较，差异均有统计学意义($P$<0.05)，见表3。

**表3 对比不同组织分级、病理分期的EC患者ADC$_{mean}$、TRIM44 mRNA及L1CAM mRNA表达**

| 类型 | ADC$_{mean}$(mm$^2$/s) | TRIM44 mRNA | L1CAM mRNA |
|---|---|---|---|
| 组织分级 | | | |
| G1(n=29) | 1.21±0.18 | 0.64±0.09 | 2.11±0.23 |
| G2(n=41) | 1.05±0.13$^a$ | 0.74±0.11$^a$ | 2.45±0.37$^a$ |
| G3(n=17) | 0.86±0.09$^{ab}$ | 0.97±0.16$^{ab}$ | 2.78±0.34$^{ab}$ |
| F值 | 32.693 | 44.143 | 23.827 |
| $P$值 | <0.001 | <0.001 | <0.001 |
| 病理分期 | | | |
| Ⅰ～Ⅱ(n=51) | 1.27±0.30 | 0.62±0.08 | 2.16±0.29 |
| Ⅲ～Ⅳ(n=36) | 0.78±0.14 | 0.94±0.21 | 2.74±0.31 |
| t值 | 9.113 | 9.928 | 8.929 |
| $P$值 | <0.001 | <0.001 | <0.001 |

注：与G1级患者相比，$^a$$P$<0.05；与G2级患者相比，$^b$$P$<0.05。

**2.3 ADC$_{mean}$、TRIM44 mRNA及L1CAM mRNA表达与EC患者组织分级及病理分期的相关性分析** Pearson相关性分析结果显示，ADCmean与EC组织分级及病理分期均呈负相关($P$<0.05)，而TRIM44 mRNA及L1CAM mRNA与EC组织分级及病理分期均呈正相关($P$<0.05)，见表4。

**表4 ADC$_{mean}$、TRIM44 mRNA及L1CAM mRNA表达与EC患者组织分级及病理分期的相关性分析**

| 指标 | EC组织分级 | | EC病理分期 | |
|---|---|---|---|---|
| | r值 | $P$值 | r值 | $P$值 |
| ADC$_{mean}$ | -0.319 | 0.015 | -0.288 | 0.031 |
| TRIM44 mRNA | 0.427 | 0.009 | 0.407 | 0.012 |
| L1CAM mRNA | 0.363 | 0.021 | 0.483 | 0.005 |

**2.4 $ADC_{mean}$、TRIM44 mRNA及L1CAM mRNA表达单独及联合检测对EC患者的诊断价值** ROC曲线分析结果显示，$ADC_{mean}$、TRIM44 mRNA及L1CAM mRNA单独及联合检测诊断EC的曲线下面积(areas under curve, AUC)分别为0.844、0.868、0.770、0.964。见表5、图1。

**2.5 典型病例** 患者女，76岁，阴道间断流液1个月，阴道流血1次，术后经病理诊断证实为EC，影像学资料见图2A~图2C。

**表5 $ADC_{mean}$、TRIM44 mRNA及L1CAM mRNA表达单独及联合检测对EC患者的诊断价值**

| 指标 | AUC | 95%CI | P值 | 截断值 | 敏感度(%) | 特异度(%) | 约登指数 |
|---|---|---|---|---|---|---|---|
| $ADC_{mean}$ | 0.844 | 0.779~0.908 | ＜0.001 | 1.28 $mm^2/s$ | 83.94 | 71.91 | 0.559 |
| TRIM44 mRNA | 0.868 | 0.811~0.925 | ＜0.001 | 0.62 | 74.72 | 84.46 | 0.592 |
| L1CAM mRNA | 0.770 | 0.694~0.845 | ＜0.001 | 2.06 | 75.91 | 73.45 | 0.494 |
| 联合检测 | 0.964 | 0.935~0.992 | ＜0.001 | | 95.47 | 93.72 | 0.892 |

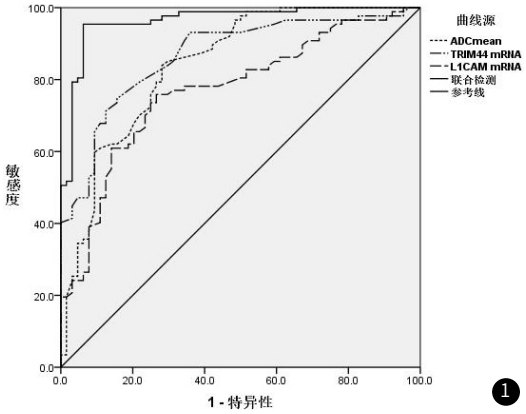


**图1** $ADC_{mean}$、TRIM44 mRNA及L1CAM mRNA表达单独及联合检测诊断EC的ROC曲线。

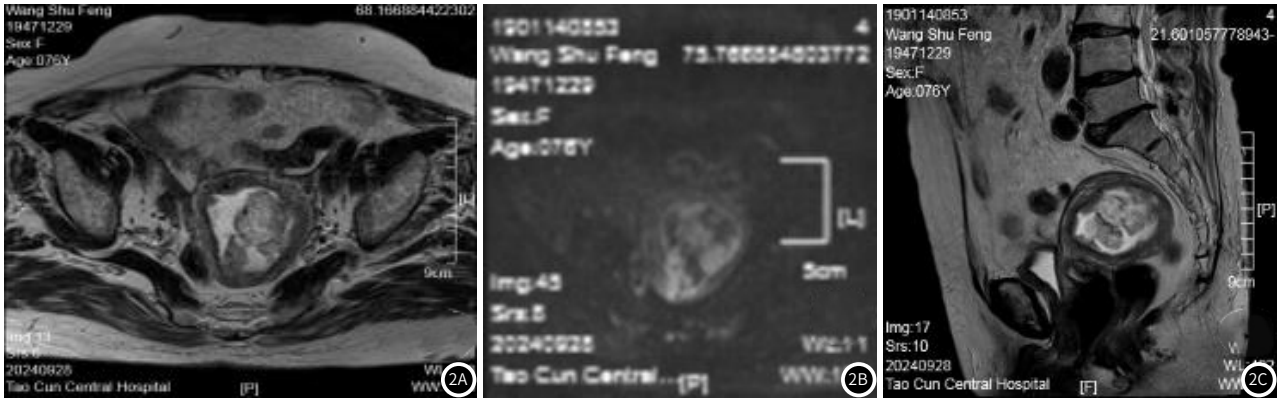


**图2A**：子宫横断位MRI，可见宫腔内稍高、等混杂信号。**图2B**：子宫横断位DWI，可见宫腔内稍高信号。**图2C**：子宫矢状位MRI，可见宫腔内不规则菜花样肿物。

## 3 讨 论

EC是全球范围内最为常见的妇科恶性肿瘤之一，有90%以上的EC属于偶发性的，其危险因素包括肥胖、高血压、长期应用雌激素治疗、高胰岛素血症等[11]。尽管多数EC患者在早期便可通过异常阴道出血、腹痛等临床表现得到发现，但准确区分恶性病变与良性病变仍存在一定挑战[12]。传统的病理活检虽然是诊断的“金标准”，但其具有创伤性，在病灶异质性较高的情况下可能存在取样误差，且对肿瘤的扩散范围、深度等无法进行准确判断[13]。近年来，随着影像组学和分子标志物研究的进展，探索新型无创性诊断指标以提高EC的诊断准确性及分级分期的精度已成为研究热点。

MRI-DWI是一种基于分子水平水分子扩散特性的高级磁共振成像技术。其原理是通过测量组织中水分子随机运动的程度，反映细胞微观结构和功能变化，由于不同组织的细胞密度、细胞膜完整性及水分子扩散的限制程度不同，MRI-DWI能够对正常组织与病变组织进行有效区分[14]。ADC是通过MRI-DWI获得的定量参

数，可反映水分子在组织中的运动状态，ADC值下降表示水分子运动的受限。An T等[15]学者发现不同组织学类型及不同病理分期的EC患者的ACD直方图参数存在明显差异，ADC可作为一种可重复的工具用于评估EC患者的病理特征及风险分层。在本研究中，EC组患者的ADC值显著低于EP组，提示ADC能够有效区分子宫内膜的良恶性病变。ADC值的降低与肿瘤细胞的高密度、细胞外基质的重构及肿瘤间质的增生有关，EC肿瘤细胞的紧密排列限制水分子的自由扩散，导致扩散受限。且本研究发现，在EC患者中随组织分级及病理分期的增加，ADC值逐渐降低，这可能与EC侵袭性及细胞密度的增加有关，提示ADC在肿瘤恶性程度的评估中发挥作用。这一发现与刘明明等[16]报道的ADC值可有效预测EC良恶性病变、EC病理组织学特征及分化程度的结果不尽相同，进一步支持ADC值可作为无创评估子宫内膜恶性病变、病理分级分期的重要指标。曹蕾等[17]研究也表示，低分化及病理分期Ⅳ期的EC的肿瘤组织中细胞壁度更高，且细胞外间隙更小，导致水分子弥散受限，因而表现出更低的ADC值。然而，单一的ADC值在EC中的应用存在特异性不足的问题，亟需与其他生物标志物联合应用以提高诊断效能[18]。

TRIM44为E3泛素连接酶，主要通过调控泛素化-蛋白酶体途径影响肿瘤发生发展的多条信号通路，在细胞增殖、凋亡、迁移和侵袭中发挥重要作用[19]。TRIM44已被证实为一种致癌基因，在多种肿瘤中高表达，有研究指出[20]，通过降低上皮性卵巢癌组织中的TRIM44表达，可有效抑制卵巢癌的进展。L1CAM是一种位于细胞膜上的跨膜糖蛋白，属于免疫球蛋白超家族，在EC中高表达，且与EC患者的侵袭性、转移性和不良预后密切相关[21]。有研究[22]表明，在术前对刮宫及血浆样本中的L1CAM表达进行检测及评估有助于预测EC患者的淋巴结转移及预后情况。在本研究中，EC组患者的TRIM44 mRNA及L1CAM mRNA表达显著高于EP组，且TRIM44 mRNA及L1CAM mRNA表达随EC病理分级和分期的增加而升高，表明TRIM44及L1CAM的高表达与EC的发生发展及恶性进展有关，分析其原因可能与TRIM44及L1CAM可促进肿瘤细胞的增殖、迁移、侵袭等有关。本研究Pearson相关性分析显示，$ADC_{mean}$与EC组织分级及病理分期均呈负相关，而TRIM44 mRNA及L1CAM mRNA与EC组织分级及病理分期均呈正相关，进一步验证上述指标对于EC患者的病理分级分期具有一定的评估价值。ROC曲线分析显示，$ADC_{mean}$、TRIM44 mRNA及L1CAM mRNA联合检测的AUC为0.964，明显高于单一检测。ADC能够无创评估子宫内膜组织的微观结构，而TRIM44及L1CAM作为分子标志物，可反映肿瘤的生物学特征，因而三者的联合检测可提高EC的诊断效能，为EC的诊断及分级分期评估提供可靠的影像学指标与分子标志物。

综上，ADC值、TRIM44及L1CAM与EC患者病理分级分期具有一定相关性，且上述三项指标联合检测对诊断EC具有较高的应用价值。但本研究为单中心回顾性研究，样本量有限，可能导致部分结果外推性不足，未来仍需开展前瞻性、多中心研究验证本研究结果，为EC的个体化诊疗提供科学的循证依据。

## 参考文献


[1]Mohamadianamiri M,Aklamli M,Alemohammad F.Hematologic inflammatory indexes as a prognostic factor in endometrial cancer grading and staging[J].Caspian J Intern Med,2023,14(3):443-448.

[2]Bai T,Liang K,Yin X,et al.Value of serum SRY-box transcription factor 2 levels combined with magnetic resonance imaging in the diagnosis of endometrial carcinoma[J].Genet Test Mol Biomarkers,2022,26(10):485-491.

[3]Huvila J,Pors J,Thompson EF,et al.Endometrial carcinoma:molecular subtypes,precursors and the role of pathology in early diagnosis[J].J Pathol,2021,253(4):355-365.

[4]谢永会,刘萍,蔡忠宝,等.子宫内膜癌三维超声血管分级与FIGO临床病理分期、IGF-1及IGF-2表达关系[J].中国计划生育学杂志,2021,29(9):1951-1955.

[5]Quan Q,Lu Y,Xuan B,et al.The prominent value of apparent diffusion coefficient in assessing high-risk factors and prognosis for patients with endometrial carcinoma before treatment[J].Acta Radiol,2021,62(6):830-838.

[6]Kakkar C,Gupta K,Jain K,et al.Diagnostic accuracy of calculated tumor volumes and apparent diffusion coefficient values in predicting endometrial cancer grade[J].Int J Appl Basic Med Res,2022,12(1):37-42.

[7]Zhang X,Wu X,Sun Y,et al.TRIM44 regulates tumor immunity in gastric cancer through LOXL2-dependent extracellular matrix remodeling[J].Cell Oncol (Dordr),2023,46(2):423-435.

[8]Altevogt P,Ben-Ze′ev A,Gavert N,et al.Recent insights into the role of L1CAM in cancer initiation and progression[J].Int J Cancer,2020,147(12):3292-3296.

[9]中国抗癌协会妇科肿瘤专业委员会.子宫内膜癌诊断与治疗指南(2021年版)[J].中国癌症杂志,2021,31(6):501-512.

[10]郑文新,沈丹华,郭东辉,等.妇产科病理学[M].2版.北京:科学出版社,2021:512-519.

[11]Oaknin A,Bosse TJ,Creutzberg CL,et al.Endometrial cancer:ESMO clinical practice guideline for diagnosis,treatment and follow-up[J].Ann Oncol,2022,33(9):860-877.

[12]禹海贺,赵亚影,屈娟娟,等.经阴道彩色多普勒超声、动态对比增强磁共振成像联合血清DKK1、CA724、NLR对子宫内膜癌的诊断价值研究[J].中国CT和MRI杂志,2023,21(7):147-150.

[13]周永钢,薛鹏,张莹坤.DWI联合MRI动态增强扫描在诊断子宫内膜癌中的价值分析[J].罕少疾病杂志,2021,28(5):72-74.

[14]Obara M,Kwon J,Yoneyama M,et al.Technical advancements in abdominal diffusion-weighted imaging[J].Magn Reson Med Sci,2023,22(2):191-208.

[15]An T,Kim CK.Pathological characteristics and risk stratification in patients with stage I endometrial cancer:utility of apparent diffusion coefficient histogram analysis[J].Br J Radiol,2021,94(1126):20210151.

[16]刘明明,梁宇霆,赵维敬.ADC值对子宫内膜非典型增生及子宫内膜癌保留生育能力治疗疗效评估[J].临床放射学杂志,2023,42(10):1655-1658.

[17]曹蕾,杨立赟,田浩,等.磁共振弥散成像的ADC直方图对子宫内膜癌分级分期及Ki-67表达的评估价值[J].中国医学计算机成像杂志,2024,30(1):80-85.

[18]Chen J,Fan W,Gu H,et al.Preoperative MRI and immunohistochemical examination for the prediction of high-risk endometrial cancer[J].Gland Surg,2021,10(7):2180-2191.

[19]Goshayeshi L,Afshar J,Mehrad-Majd H.Clinical significance of TRIM44 expression in patients with gastric cancer[J].Asian Pac J Cancer Prev,2022,23(5):1725-1731.

[20]Meng F,Ding J,Xu W,et al.Knockdown of TRIM44 inhibits the progression of ovarian cancer and is related to the FOXM1-EZH2 signaling pathway[J].Transl Cancer Res,2022,11(2):414-425.

[21]Romani C,Capoferri D,Reijnen C,et al.L1CAM expression as a predictor of platinum response in high-risk endometrial carcinoma[J].Int J Cancer,2022,151(4):637-648.

[22]Zhao X,Liu S,Chen X,et al.L1CAM overexpression promotes tumor progression through recruitment of regulatory T cells in esophageal carcinoma[J].Cancer Biol Med,2021,18(2):547-561.


(收稿日期：2024-10-25)
(校对编辑：赵望淇)