论　著

18F-FDG PET-CT与增强CT、MRI鉴别诊断胰腺囊性良恶性病变的临床价值比较

李建平　陈兴龙　龚玲燕
邓　侃*
上海永慈康复医院 核医学科 (上海 201107)

【摘要】**目的** 探讨18氟-脱氧葡糖糖正电子发射型计算机断层扫描(^{18}F-FDG PET-CT)增强CT、磁共振成像(MRI)在鉴别诊断胰腺囊性良恶性病变的临床价值。**方法** 回顾性分析2021年2月-2023年1月医院收治的80例胰腺囊性病变患者的影像学资料，分析^{18}F-FDG PET-CT、增强CT、MRI对胰腺囊性良恶性病变评估价值。**结果** 本研究中恶性病变35例、良性45例，增强CT检查中，6例黏液性囊性瘤、2例导管内乳头状黏液性肿瘤因形态规则、边界清晰误诊为良性病灶；5例假性囊肿、1例真性囊肿因边界不清晰、边缘强化被误诊为恶性病灶。MRI检查中，5例黏液性囊性瘤在常规平扫时显示不明显、呈不规则状分布，被误诊为良性病灶；4例假性囊肿、1例真性囊肿因边界不清晰或强化不均匀被误诊为恶性病灶。^{18}F-FDG PET-CT检查中2例导管内乳头状粘液瘤因病灶最大标准化摄取值(SUVmax)≤2.5被误诊为良性病灶；1例浆液性囊性瘤因SUVmax＞2.5被误诊为恶性病灶。^{18}F-FDG PET-CT检测的准确率、特异性分别为96.25%、97.14%，明显高于增强CT、MRI检测，^{18}F-FDG PET-CT检测的敏感性为95.56%显著高于增强CT(P<0.05)。**结论** 与CT和MRI检查相比，^{18}F-FDG PET-CT可以为胰腺囊性良恶性病变提供更为准确的评估，对患者治疗方案的选择预后预测提供数据支持。

【关键词】胰腺囊性病变；
正电子发射型计算机断层扫描；
CT；磁共振成像
【中图分类号】R445.2
【文献标识码】A
DOI:10.3969/j.issn.1672-5131.2024.10.033

Comparison on the Clinical Value of 18F-FDG PET-CT, Enhanced CT and MRI in Differential Diagnosis of Benign and Malignant Pancreatic Cystic Lesions

LI Jian-ping, CHEN Xing-long, GONG Ling-yan, DENG Kan*.
Department of Nuclear Medicine, Shanghai Yongci Rehabilitation Hospital, Shanghai 201107, China

ABSTRACT
Objective To explore the clinical value of ^{18}F-fluorodeoxygiucose positron-emission tomography/computed tomography (18F-FDG PET-CT), enhanced CT and magnetic resonance imaging (MRI) in the differential diagnosis of benign and malignant pancreatic cystic lesions. ***Methods*** The imaging data of 80 patients with pancreatic cystic lesions who were admitted to the hospital were retrospectively analyzed between February 2021 and January 2023. The evaluation value of ^{18}F-FDG PET-CT, enhanced CT and MRI for benign and malignant pancreatic cystic lesions was analyzed. ***Results*** In the 80 patients, there were 35 cases with malignant lesions and 45 cases with benign lesions. In enhanced CT examination, there were 6 cases with mucinous cystic tumors, 2 cases with intraductal papillary mucinous tumors (misdiagnosed as benign lesions due to regular morphology and clear borders), 5 cases with pseudocysts and 1 case with true cysts (misdiagnosed as malignant lesions due to unclear borders and enhanced edges). In MRI examination, there were 5 cases with mucinous cystic tumors (misdiagnosed as benign lesions), showing inconspicuous display, flaky or irregular distribution in routine plain scan, 4 cases with pseudocysts and and 1 case with true cysts (misdiagnosed as malignant lesions due to unclear borders or uneven enhancement). In ^{18}F-FDG PET-CT examination, there were 2 cases with intraductal papillary mucinous tumors [misdiagnosed as benign lesions due to standardized uptake value (SUVmax) not greater than 2.5) and 1 case with serous cystic tumor (misdiagnosed as malignant lesions due to SUVmax greater than 2.5). The accuracy and specificity rates of ^{18}F-FDG PET-CT detection were 96.25% and 97.14%, which were significantly higher than those of enhanced CT and MRI. The sensitivity rate of ^{18}F-FDG PET-CT detection was 95.56%, significantly higher than that of enhanced CT (P<0.05). ***Conclusion*** Compared with CT and MRI, ^{18}F-FDG PET-CT can provide more accurate assessment for benign and malignant pancreatic cystic lesions, which provides data support for selection of treatment options and prognosis prediction.

Keywords: Pancreatic Cystic Lesion; Positron-Emission Tomography/Computed Tomography; CT; Magnetic Resonance Imaging

胰腺囊性病变中浆液性囊腺瘤以老年女性多见，粘液性囊腺瘤几乎仅见于中老年女性，良性病变包括真、假性囊肿等，一般交界性、恶性病变需要进行随访观察及治疗[1-3]。胰腺囊性病变初期无特殊性症状、部分伴随腹部胀痛，多数为偶然发现[4-6]。目前，胰腺位置特殊，胰腺囊性病变的影像特征评估应包括囊肿的大小、数量、有/无分隔，囊壁和结节有无强化，以及与主胰管的关系，CT能显示大部分胰腺病变，但有时不能显示囊性成分。故临床用临床广泛应用的胰腺囊性病变检查方法以18氟-脱氧葡糖糖正电子发射型计算机断层扫描(^{18}F-FDG PET-CT)、增强CT、磁共振成像(MRI)等为主[7-8]。本研究回顾性分析分析以上3种检测手段对良恶性胰腺囊性病变的鉴别价值，报告如下。

1 资料与方法

1.1 一般资料 80例胰腺囊性病变患者均为2021年2月至2023年1月医院收治，收集患者的影像学资料，按照疾病的不同将患者分为良性组(n=45)和恶性组(n=35)。其中良性组，男23例、女22例；病理类型：真性囊肿8例、假性囊肿30例、浆液性囊性瘤7例；年龄41~68(51.84±4.28)岁。恶性组，男20例、女15例；病理类型：黏液性囊性瘤18例、实性假乳头状瘤4例、导管内乳头状粘液瘤13例；年龄39~69岁，平均(51.46±5.41)岁。两组一般资料比较无差异(P>0.05)。

纳入标准：病理学检查符合《胰腺囊性疾病诊治指南》[9]胰腺囊性病变；临床资料、增强CT、MRI、^{18}F-FDG PET-CT检查资料完整。排除标准：检查前1个月已经开始治疗；合并严重重要器脏疾病或恶性肿瘤；合并血栓性疾病；合并凝血功能障碍；合并有严重精神疾病或无法沟通。

1.2 检验方法

1.2.1 MRI检查　检查前禁食6h，进行呼吸训练，患者取俯卧位，采用Siemens Verio 3.0T MRI(德国西门子公司)扫描仪，从膈顶扫描至肾脏下缘，对患者胰腺病变位置、淋巴结情况进行扫描，静脉注射对比剂后再次扫描，扫描包括轴、冠状、矢状位。

1.2.2 增强CT检查　检查前禁食6h，扫描前5min饮水600mL，取仰卧位，从膈扫描至肾脏下缘，扫描仪器为GE Loght Speed VCT型(美国GE公司)CT扫描器；CT采集条件：电

【第一作者】李建平，男，主治医师，主要研究方向：胰腺疾病的诊治、消化道肿瘤。E-mail：wzh12309@163.com
【通讯作者】邓　侃，男，副主任医师，主要研究方向：胰腺疾病的诊治、消化道肿瘤。E-mail：dkdkfjfj@aliyun.com

压120kV，电流210mA，螺距、层间距、层厚分别取1.2、8、5mm。平扫结束，通过肘中静脉注射80mL对比剂、30mL 生理盐水，注射速率3~4mL/s，注射完毕自动进行数据采集和延迟增强扫描。

1.2.3 ^{18}F-FDG PET-CT检查 检查前禁食6h，采用美国GE医疗系统的PET/CT扫描仪，采用GE TeacerLab FxFN制作^{18}F-FDG，检查前检查血糖，保证血糖＜7mmol/L，据患者体重肘静脉注射^{18}F-FDG 4.4MBq/kg，安静平卧50~60min后进行检查，患者取仰卧位，先行体部部Topogram定位扫描，再行体部CT，以2min/床位速度扫描5~6个床位PET扫描，需全身显像者再行头部CT及PET扫描。扫描结束，经衰减校正重建后，获取CT、PET及二者融合图像。

1.2.4 检查结果分析 由本科室2名5年以上高年资医师，在不知任何临床信息下独立审阅图像资料，意见不一致时，以讨论达到一致后的结果为准。增强CT、MRI检查通过观察病灶大小、结构、部位、强化方式等进行判断；^{18}F-FDG PET-CT检查以病灶最大标准化摄取值(SUVmax)＞2.5诊断为恶性病变，反之为良性病变。

1.4 统计学方法 数据分析采用SPSS 18.0统计软件，计数资料采用(%)表示，行χ^2检验，计量资料采用($\bar{x}\pm s$)表示，t检验，$P<0.05$提示有统计学意义。

2 结 果

2.1 增强CT、MRI、^{18}F-FDG PET-CT检查与病理结果对照 所有患者经增强CT、MRI、^{18}F-FDG PET-CT检查。增强CT检查中，6例黏液性囊性瘤、2例导管内乳头状黏液性肿瘤因形态规则、边界清晰误诊为良性病灶；5例假性囊肿、1例真性囊肿因边界不清晰、边缘强化被误诊为恶性病灶。MRI检查中，5例黏液性囊性瘤在常规平扫时显示不明显被误诊为良性病灶；4例假性囊肿、1例真性囊肿因边界不清晰误诊为恶性病灶。^{18}F-FDG PET-CT检查中2例导管内乳头状粘液瘤因SUVmax≤2.5被误诊为良性病灶；1例浆液性囊性瘤因SUVmax＞2.5被误诊为恶性病灶，见表1。典型的恶性胰腺囊性病变增强CT、MRI、^{18}F-FDG PET-CT检查如图1-8。

2.2 增强CT、MRI、^{18}F-FDG PET-CT对胰腺囊性良、恶性病变的诊断效能 将评估结果与病理结果进行比较，^{18}F-FDG PET-CT检测的准确率、特异性分别为96.25%、97.14%，明显高于增强CT、MRI检测，^{18}F-FDG PET-CT检测的敏感性为95.56%显著高于增强CT($P<0.05$)，见表2。

表1 增强CT、MRI、^{18}F-FDG PET-CT检查与病理结果对照

检查方法		病理结果		合计
		良性	恶性	
增强CT	良性	37	6	43
	恶性	8	29	37
MRI	良性	40	6	46
	恶性	5	29	34
^{18}F-FDG PET-CT	良性	43	1	44
	恶性	2	34	36

表2 增强CT、MRI、^{18}F-FDG PET-CT对胰腺囊性良、恶性病变的诊断效能

检查方法	准确度(%)	敏感性(%)	特异性(%)
增强CT	82.50	82.22	82.86
MRI	86.25	88.89	82.86
^{18}F-FDG PET-CT	96.25$^{*\#}$	95.56*	97.14$^{*\#}$

注：与增强CT比较，$^{*}P<0.05$；与MRI比较，$^{\#}P<0.05$。

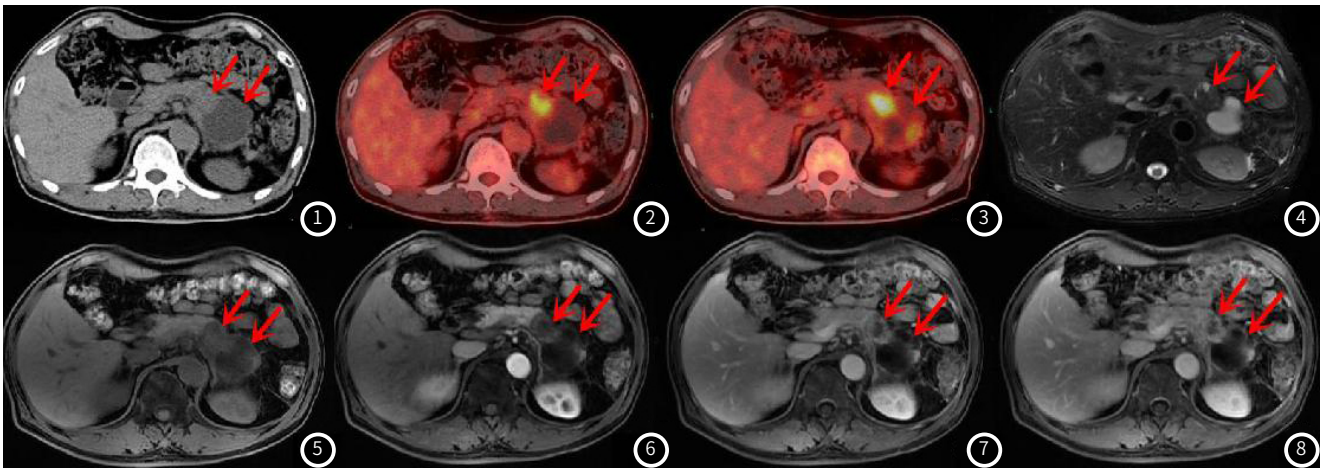

图1-图8 患者男，64岁，术后病理检查结果提示为导管内乳头状粘液瘤。图1-图3 ^{18}F-FDG PET-CT检查图，图1CT平扫可见囊性实性病灶，图2早期显像中SUVmax=3.8，图3延迟显像中SUVmax=5.4。图4-图5 MRI检查图，图4 T_2WI图中见胰尾处高信号影、交界处呈混杂信号，图5于胰尾见低信号影。图6-图8 增强CT检查图，可见胰尾囊壁出现强化，交界处呈环形强化。

3 讨 论

据统计，胰腺囊性病变患者普遍伴随胰腺炎病史，其中80%为假性囊肿，在影像学检查中比较容易和胰腺恶性病变区分，但胰腺浆液性、黏液性、导管内乳头状粘液瘤等多种恶性病变的影像学特点有诸多重叠，也是临床鉴别的难点之一[11]。既往研究对胰腺癌或胰腺良性病变的分类鉴别报道较多[12-13]。

常规超声检查，具有操作简单、价格低廉的优势，但是该检查容易受到显像质量和阅片医师的技术影响，除此之外，腹部脂肪层或气体也会干扰结果；超声内镜检查，虽被广泛应用于呼吸及消化系统检查，但属于有创检查，有一定危险性；MRI检查可以对囊液成分、病灶与周围脂肪层关系等软组织情况进行准确的反应，尤其对微小病灶的检出率高；增强CT的图片质量高、检测速度快，可以清晰的显示胰腺囊性病变的细节，但具有一定辐

射，对微小病灶的检出差强人意。^{18}F-FDG PET-CT是一种新型的检测技术，所使用的显像剂^{18}F-FDG为葡萄糖类似物，该方法将CT与核医学进行结合，将显像剂经静脉注射至受试者体内，细胞内^{18}F-FDG在己糖激酶作用下磷酸化的生成物可在细胞内会滞留数小时，肿瘤细胞所摄取FDG高于正常细胞，其磷酸化产物在肿瘤细胞内可表现为高聚集状态，因此，^{18}F-FDG PET-CT图像中^{18}F-FDG的分布情况可反映原发肿瘤位置、肿瘤转移情况[14]。杨航等[15]研究指出^{18}F-FDG PET-CT检查可以预测中晚期胰腺癌患者辅助放化疗后组织病理学反应，有助于治疗方案的选择及指导个体化治疗。郑立春等[16]研究以69例胰腺病变患者为研究对象，发现^{18}F-FDG PET-CT检查对胰腺良、恶病变具有较高的鉴别价值。本研究纳入80例胰腺囊性病变患者均行增强CT、MRI及^{18}F-FDG PET-CT检查，其中^{18}F-FDG PET-CT检查的准确度、特异性均显著高于增强CT、MRI，其中出现2例浆液性囊性瘤、1例假性囊肿误诊情况，考虑原因为：浆液性囊性瘤中细胞成分偏多、微囊结构致密导致其图像上呈假阳性，与既往研究结论一致[16]。黄东琼[17]等指出^{18}F-FDG PET-CT联合增强CT检测可显著提高老年胰腺癌诊断准确度，提示多种影像学手段联合检测在胰腺病灶评估中具有较大潜力。

综上所述，与CT和MRI检查相比，^{18}F-FDG PET-CT可以为胰腺囊性良恶性病变提供更为准确的评估，对患者治疗方案的选择预后预测提供数据支持。本研究的不足之处在于纳入样本量较少且未进行长期随访。

参考文献

[1]张丹莉,宋建琼,许耀文,等.多普勒超声、CT对胰腺黏液性囊性肿瘤的诊断价值对比[J].中国CT和MRI杂志,2022,20(4):109-111.

[2]Xing H,Hu Y,Hou B,et al.Incidental detection of adenocarcinoma in the neck of the pancreas by fdg pet imaging when a cystic lesion in the body of pancreas was evaluated[J].Clin Nucl Med,2019,44(11):911-913.

[3]徐杰,陈艳林,王雪伟.^{18}F-FDG PET/CT与增强CT、MRI在诊断鉴别胰腺囊性良恶性病变的临床价值比较[J].中国CT和MRI杂志,2022,(2):99-101.

[4]李翠翠,张建,刘莉,等.^{18}F-FDG PET/CT对非浸润性和恶性胰腺囊性病变的鉴别诊断价值[J].中华核医学与分子影像杂志,2018,38(8):527-531.

[5]杨航,张清波,杨静,等.^{18}F-FDG PET/CT显像对中晚期胰腺癌同步放化疗及预后的评估价值[J].江苏医药,2018,44(3):271-274.

[6]卓娜.MRI与超声造影对胰腺囊性病变的诊断价值比较[J].中国CT和MRI杂志,2019,17(10):79-82.

[7]王巍,刘俊,阚英,等.^{18}F-FDG PET/CT在胰腺继发性恶性肿瘤诊治中的应用价值[J].临床和实验医学杂志,2019,18(4):426-430.

[8]Srinivasan N,Koh YX,Goh BKP.Systematic review of the utility of 18-FDG PET in the preoperative evaluation of IPMNs and cystic lesions of the pancreas.Surgery[J].2019,165(5):929-937.

[9]中华医学会外科学分会胰腺外科学组.胰腺囊性疾病诊治指南(2015版)[J].临床肝胆病杂志,2015,31(9):1375-1378.

[10]Wang YZ,Lu J,Jiang BL,et al.Intraductal oncocytic papillary neoplasm of the pancreas:A systematic review.Pancreatology.2019;19(6):858-865.

[11]尹国涛,江伟,付蕾,等.2种胰腺良性病变的18F-FDG PET/CT诊断辨析[J].国际放射医学核医学杂志,2018,42(3):291-294.

[12]贾维,印隆林,季冰,等.^{18}F-FDG PET/CT显像与增强CT评估胰腺癌分期、血管侵犯、远处转移和手术指征的比较[J].中国普通外科杂志,2019,28(3):360-365.

[13]王瑞民,何婷婷,关志伟,等.胰腺病变^{18}F-FDG PET/CT与MRI的对照研究[J].中国医学影像学杂志,2019,27(4):277-281.

[14]杨航,张清波,杨静,等.^{18}F-FDG PET/CT显像对中晚期胰腺癌同步放化疗及预后的评估价值[J].江苏医药,2018,44(3):271-274.

[15]郑立春,刘桂超,欧阳向柳,等.^{18}F-FDG PET/CT显像对胰腺良恶性病变的诊断价值[J].中国医学影像学杂志,2018,26(9):680-684.

[16]张志宏,李良平.超声内镜与增强CT、MRI在胰腺疾病诊断中的价值评估[J].临床内科杂志,2019,36(5):329-332.

[17]黄东琼,许林,李全,等.^{18}F-FDG符合线路PET/CT联合增强CT在老年胰腺癌临床诊治中的应用价值[J].中国老年学杂志,2019,39(20):4952-4955.

(收稿日期：2022-01-12)
(校对编辑：姚丽娜)

◇◇◇