论 著

能谱CT与超声造影评价肝癌DEB-TACE疗效的对比研究*

袁慧锋 叶书文 李 臻*
郑州大学第一附属医院放射介入科
(河南 郑州 450052)

【摘要】 **目的** 对比分析能谱CT与超声造影在评价肝癌DEB-TACE术后疗效评估的应用价值。**方法** 前瞻性纳入在郑州大学第一附属医院放射介入科接受DEB-TACE治疗的38例肝细胞癌患者，所有患者均于DEB-TACE术后4~6周接受CT能谱扫描和声学造影用评价以疗效，检查后一周内接受DSA检查。将DSA检查结果作为“金标准”，分析能谱CT与超声造影评估肝细胞癌DEB-TACE疗效的差异。应用SPSS23.0统计分析相关数据，计算两种方法的灵敏度、特异度、漏诊率、误诊率、约登指数，MedCalc绘制ROC曲线，通过对比AUC来比较两种检查方法的检验效能。**结果** 能谱CT诊断残癌或复发的结果：灵敏度为93.33%，特异度为100.0%，误诊率为0.0%，漏诊率为6.67%，正确率94.74%，约登指数93.33%。超声造影诊断残癌或复发的结果：灵敏度76.67%，特异度100.00%，误诊率0%，漏诊率23.33%，正确率81.58%，约登指数76.67%。能谱CT和声学造影的曲线下面积分别为0.967、0.883，统计学差异显著($P<0.05$)。**结论** 对比声学造影，能谱CT对评估肝细胞癌DEB-TACE疗效评价的准确性更高，在肝细胞DEB-TACE术后患者疗效评估中有重要价值。

【关键词】肝癌；能谱CT；超声造影；灵敏度；特异度；经导管肝动脉化疗栓塞术
【中图分类号】R445；R735.7
【文献标识码】A
【基金项目】中国健康促进基金会肿瘤介入科研基金(XM2018011000601)
DOI:10.3969/j.issn.1672-5131.2024.09.031

Comparative Study of Energy Spectrum CT and Ultrasonography to Evaluate the Efficiency of DEB-TACE in Hepatocellular Carcinoma*

YUAN Hui-feng, YE Shu-wen, LI Zhen*.
Department of Radiological Interventions, the First Affiliated Hospital of Zhengzhou University, Zhengzhou 450052, Henan Province, China

ABSTRACT
Objective Comparative analysis of energy spectrum CT and ultrasonography in evaluating the efficacy assessment after DEB-TACE for hepatocellular carcinoma. ***Methods*** 38 patients with hepatocellular carcinoma who underwent DEB-TACE at the Department of Radiological Intervention of the First Affiliated Hospital of Zhengzhou University were prospectively enrolled, and all of them underwent CT energy spectral scanning and acoustic imaging for efficacy assessment 4 to 6 weeks after DEB-TACE, and DSA within 7 days after the end of the examination. DSA results were used as the gold standard to analyze the difference in the efficacy of DEB-TACE for hepatocellular carcinoma assessed by energy spectrum CT and ultrasonography. SPSS21.0 software was used for statistical analysis to calculate the sensitivity, specificity, leakage rate, misdiagnosis rate, and Jordon's index of the two methods, and MedCalc plotted the ROC curves to compare the test efficacy of the two examination methods by comparing the AUC. ***Results*** The results of spectral CT for diagnosing residual cancer or recurrence: sensitivity 93.33%, specificity 100.0%, misdiagnosis rate 0.0%, leakage rate 6.67%, correct rate 94.74%, and Yoden index 93.33%. The results of ultrasonography in diagnosing residual cancer or recurrence: sensitivity 76.67%, specificity 100.00%, misdiagnosis rate 0%, leakage rate 23.33%, correct rate 81.58%, and Yoden index 76.67%. The area under the curve of energy spectrum CT and acoustic imaging were 0.967 and 0.883, respectively, and there was a significant difference between the two comparisons ($P<0.05$). ***Conclusion*** Compared with acoustic imaging, energy-spectrum CT is more accurate in evaluating the efficacy of DEB-TACE in hepatocellular carcinoma, and is valuable in the evaluation of patient outcomes after hepatocellular DEB-TACE.

Keywords: Hepatocarcinoma; Energy Spectrum CT; Contrast Ultrasound; Sensitivity; Specificity; Transcatheter Hepatic Arterial Chemoembolization

肝细胞癌(hepatocellular carcinoma，HCC)作为最常见的原发性肝癌病理类型，在全球癌症相关死亡原因中位列第二位，中国作为肝癌高发国家，近年来其发病率呈现逐年上升的趋势[1]。尽管手术切除和消融是当前肝癌的主要治愈性治疗手段，但由于大多数患者在确诊时已处于中晚期，往往错过了手术治疗的最佳时机，导致手术机会大大减少[2]。在这种情况下，非手术治疗成为HCC的重要治疗途径，在非手术治疗中，肝动脉化疗栓塞(transcatheter arterial chemoembolization，TACE)是目前治疗不可切除肝细胞癌的基础性手段，也是临床指南推荐的主要治疗策略之一，TACE通过将化疗药物和栓塞剂直接注入肝动脉，阻断肿瘤的血液供应，从而达到控制肿瘤生长的目的[3-4]。然而，TACE治疗存在一些显著的局限性。由于肿瘤血供的复杂性和治疗过程中的技术挑战，单次TACE治疗往往难以完全灭活肿瘤，导致肿瘤复发的风险较高。因此，许多患者需要多次重复TACE治疗，或者结合系统性的药物治疗来提高疗效。在TACE治疗后的疗效评估中，影像学检查是关键的随访手段。常用的影像学检查方法包括磁共振成像(MRI)、超声检查、数字减影血管造影(DSA)和计算机断层成像(CT)等。正确判断肝癌TACE术后靶病灶的坏死范围、部位及内部血流情况，对于客观评价临床疗效至关重要。本研究前瞻性纳入接受DEB-TACE(药物洗脱微球TACE)治疗的肝细胞癌患者，并在术后分别采用能谱计算机断层扫描 (energy spectrum computed tomography，ESCT)和超声造影进行随访检查，同时以DSA造影作为对比的“金标准”，以探讨二者在术后疗效评估方面的价值。

1 资料与方法

1.1 临床资料 前瞻性纳入于本院接受DEB-TACE治疗的38例HCC患者。受试者均于术后4~6周行CT能谱扫描及超声造影检查，并于CT检查后一周内行DSA检查。其中男性32例，女性6例，平均年龄61.86±6.24岁，体质指数(body mass index, BMI)23.03±0.10kg/m^2，本研究取得所有受试者的知情同意授权。

纳入标准：病理或影像学证实为HCC；接受DEB-TACE治疗术后；Child-Pugh分级为A或B级；无CT扫描和超声造影检查禁忌证，且能检查后一周内行DSA；能有效配合完成检查、依从性良好；图像质量满足诊断要求。排除标准：弥漫性HCC患者；肝功能低下，Child-Pugh分级C级；图像伪影较大，无法满足诊断；既往介入治疗史会影响能谱参数测量。

1.2 检查方法

【第一作者】袁慧锋，男，主治医师，主要研究方向：肿瘤介入治疗。E-mail： huifengzhengda@163.com
【通讯作者】李 臻，男，主任医师，主要研究方向：放射介入学。E-mail：lzlyct620@163.com

1.2.1 能谱CT扫描　采用GE Revolution CT扫描仪进行检查，检查前6~8小时禁食，测量患者身高、体重；检查前5~10min嘱患者饮用1000~1500mL水，进行呼吸训练。扫描范围为上腹部，采用80/140kVp瞬时切换技术及自动调制管电流技术，螺距0.992：1，探测器范围80mm，60%ASiR-V重建，层厚及层间距均5mm，对比剂使用碘海醇(350mgI/mL)，剂量为1.3mL/kg，流速2.5至3.5mL/s。设置CT阈值为100HU，触发阈值后延迟12秒开始动脉期扫描，动脉期30秒后门脉期扫描，门脉期120秒后延迟期扫描。

1.2.2 超声造影检查　使用Toshiba Aplio超声诊断仪，探头频率5-12MHz，机械指数1.0。超声造影剂选用声诺维，其成分为六磷酸酯包裹的六氟化硫微泡，平均直径为2.5mm。确定靶病灶，通过肘静脉快速注射1.8至2.4mL声诺维混悬液，并用5mL生理盐水冲管，分别在动脉期(0至30秒)、门脉期(31至120秒)和延迟期(121至360秒)动态观察病灶的血流动力学情况。

1.2.3 DSA检查　在局麻下采用Seldinger技术穿刺右股动脉，引入5F导管至腹腔干、肝固有动脉、左右肝动脉及肠系膜上动脉内，使用高压注入对比剂行动脉造影及DSA摄影。

1.3 数据处理及图像分析、评价

1.3.1 能谱图像数据处理　将能谱CT图像传输至GE公司的ADW 4.6后处理工作站，重建层厚为1.25mm的单能量图像和碘基图像。使用GSI Viewer软件对三期增强图像进行分析，测量病灶和正常肝实质的碘含量。勾画ROI时，避开钙化、血管，并远离肝脏边缘。每个测量值重复测量3次，取平均值。

1.3.2 能谱CT评判标准　阳性：碘基图像上，动脉期病灶可见强化，门脉期强化减低。若碘基图像上不清晰，结合能谱曲线分析，若曲线下降趋势较肝实质明显陡峭，则判定为阳性。阴性：动脉期病灶无明显强化，能谱曲线与正常肝实质相似。所有能谱CT图像均由两名资深放射科医师独立评价。

1.3.3 超声造影评价标准　阳性：动脉期显示增强或轻度增强，门脉期和延迟期廓清。阴性：各时相无增强，肿瘤血管完全消失。所有检查均由两名资深超声科医师独立操作并评价。

1.3.4 DSA评判标准　动脉期造影图像上可观察到肿瘤染色，判断为肿瘤残留或复发，为阳性评判；反之为阴性。

1.4 统计学方法　应用SPSS 23.0和MedCalc软件行数据分析。通过诊断试验计算两种检查方法的灵敏度、特异度、漏诊率、误诊率及约登指数，并绘制ROC曲线。通过曲线下面积(AUC)比较两种方法的检验效能，采用DeLong法比较AUC差异，使用Kappa分析计算两种检查方法与“金标准”的一致性。

2 结　果

2.1 一般资料　共纳入38例患者，男性32例，女性6例，平均年龄61.86±6.24岁，肝癌分期：BCLCA期9例、B期22例、C期7例。

2.2 能谱CT评价结果　以DSA作为“金标准”，能谱CT检出28例阳性患者(见表1)，共计40个残存或复发灶，其诊断残癌或复发的灵敏度为93.33%、特异度为100.0%、误诊率0%，漏诊率6.67%，阳性预测值100%，阴性预测值80.00%，正确率94.74%、约登指数93.33%。

2.3 超声造影评价结果　以DSA作为“金标准”，声学造影检出23例阳性患者(表2)，声学造影判断是否有肿瘤残存或复发的灵敏度76.67%，特异度100.00%，误诊率0%，漏诊率23.33%，阳性预测值100%，阴性预测值53.33%，正确率81.58%，约登指数76.67%。

表1 能谱CT评价的结果

能谱CT	DSA		合计
	+	-	
+	28	0	28
-	2	8	10
合计	30	8	38

表2 超声造影评价的结果

声学造影	DSA		合计
	+	-	
+	23	0	23
-	7	8	15
合计	30	8	38

2.4 能谱CT、超声造影评价结果对比　ROC曲线显示，能谱CT的AUC值为0.967，声学造影的AUC值为0.883(见图1)，两者相比$P<0.05$(Z=2.408，$P=0.016$)，前者的检验效能高于后者。且两者的一致性检验显示，前者kappa值为0.855，后者kappa值为0.580，可见能谱CT与DSA的一致性良好。

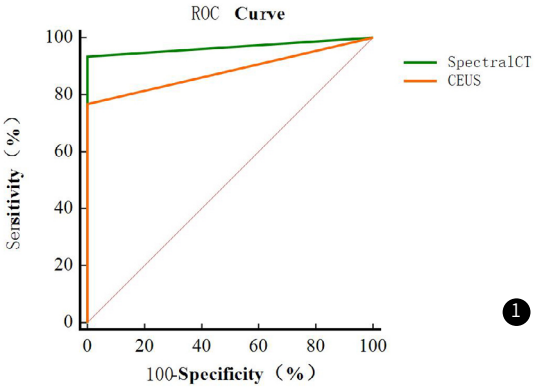

图1 两种检查方法的ROC曲线

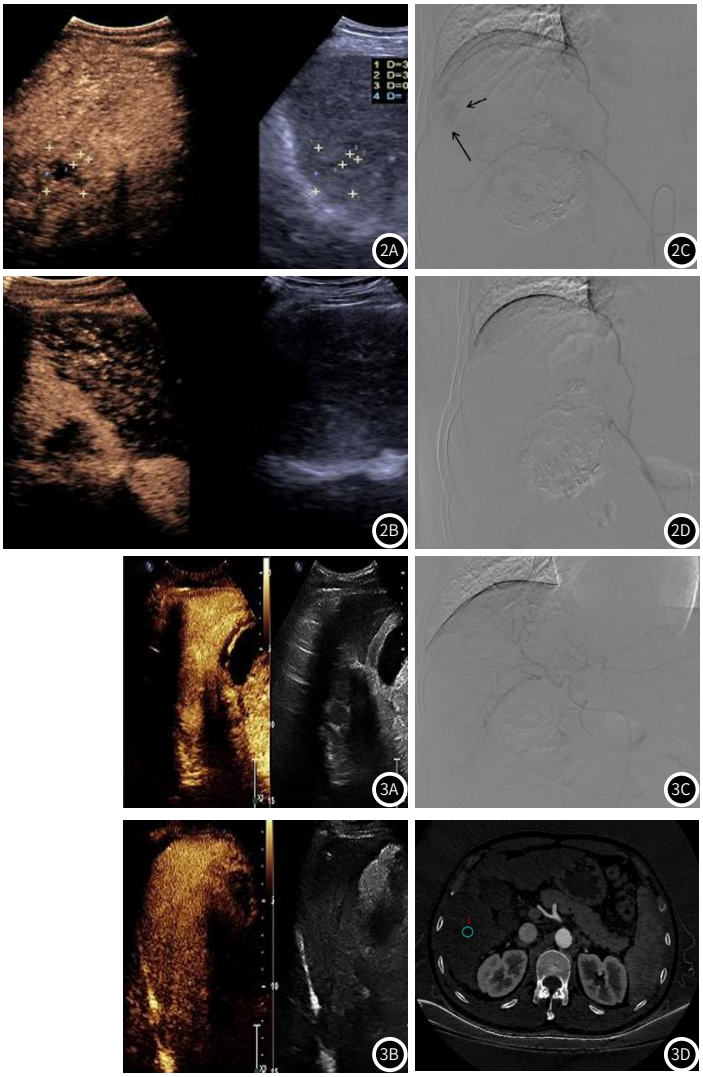

图2A-图2D 一63岁男性患者DEB-TACE术后1月的影像学表现；2A、2B分别为动脉期、门脉期超声造影图，可见肝右叶S7段病灶边缘呈环状强化，门脉期快速减退，超声造影评估为阳性；图2C示DSA可见肝右叶肿瘤染色(箭头示)，评估为阳性病灶，图2D为栓塞术后造影，可见肿瘤染色消失。

图3A-图3D 一49岁男性患者DEB-TACE术后1月影像学表现；图3A、3B分别为超声造影动脉期、延迟期图像，动脉期及延迟期均未观察到强化回声，判断为阴性；DSA未观察到肝内异常染色(图3C)，能谱CT动脉期碘基图显示未见强化(图3D)，判断为阴性。

3 讨 论

肝细胞癌 (HCC)占所有原发性肝癌的75%到85%，为全球排名前三的恶性肿瘤之一[5]。尽管医学界在HCC诊断和治疗上已有长足进步，但多数HCC患者的5年生存率仍未显著改善，这主要归因于大多数HCC患者确诊时已进展至终末期，且加之以肿瘤的高异质性，严重制约临床治疗效果[6-7]。

肝切除术、肝移植术和消融术是可能的治愈性手段。在所有姑息治疗中，不可切除性HCC患者常被国内外诊疗指南推荐使用经动脉化疗栓塞 (TACE)治疗，对于患者生存质量和延长生命均有获益。然而，受限于肿瘤的高复发率和易转移特征，HCC患者通常需要根据个体情况进行数次TACE治疗[7-8]。TACE亦可作为肝移植前的新辅助治疗，通过降期治疗使患者接受肝移植[9]。碘油作为传统TACE术中广泛使用的栓塞剂，结合化疗药物(如吡柔吡星)以实现化疗和栓塞的双重效果。但碘油容易扩散到外周循环，引起全身毒副反应，并不适合血供不足的肿瘤。DEB-TACE则应用载药微球来实现栓塞效果，从而使肿瘤组织中药物浓度放大，却有效降低了体循环中化疗药物浓度，使得药物毒副作用被显著抑制[10]。常用的载药微球有CalliSpheres、和DC Beads。

鉴于HCC的瘤体血供通常较为丰富，而易于形成侧枝循环和栓塞不完整等未知风险而导致肿瘤复发，DEB-TACE术后的疗效评价和密切随访十分必要。目前，多种影像学方法被普遍应用于TACE术后随访，各有其优势和局限性。常规多层螺旋的高空间分辨率、快速扫描能力和对碘油的敏感性使其成为TACE后随访的重要工具。CT能够有效评估碘油分布、残余肿瘤和新发病灶，为临床决策提供重要信息[11]。然而，辐射剂量、软组织对比度和功能成像能力方面的局限性也部分限制其适用范围[12]。MRI可提供卓越的软组织对比分辨率，能够清晰区分肿瘤组织、坏死区域和正常肝实质，弥散加权成像(DWI)和表观扩散系数(ADC)可以反映肿瘤细胞密度和组织微环境变化，有助于评估治疗反应和预测预后。但MRI检查耗时较长，肝脏MRI易受呼吸运动影响，可能导致图像质量下降，影响临床诊断[13-14]。彩色多普勒超声、声学造影检查与CT和DSA相比，超声检查不涉及电离辐射，可以安全地进行重复检查，特别适合需要频繁随访的患者。但超声检查的质量和结果高度依赖于操作者的经验和技能，这可能导致检查结果的主观性和可重复性问题[15]。DSA这一侵入性检查目前被认为是评价肝癌TACE术后疗效的“金标准”，可提供极高分辨率的血管影像，清晰显示微小的肿瘤供血血管和残余肿瘤，这对于评估TACE术后肿瘤的血供情况至关重要。但其作为侵入性检查，DSA存在一定的并发症风险，如出血、感染、血管损伤等。CT能谱成像利用不同能量X射线对组织的穿透能力差异，可同时获取多种能量水平的图像数据。使其能够提供比传统CT更丰富的组织信息。在区分碘造影剂、钙化和其他物质时特别有用，有助于更准确地评估肿瘤血供情况(如组织灌注情况)，这对评估肿瘤活性至关重要，在肝癌TACE术后随访评价中优势突出[16]。

CT能谱成像可以定量测量组织中的碘含量，这是评估肿瘤血供和活性的重要指标，可对残癌或复发灶进行定量分析[17]。能谱CT在处理含有高密度物质(如碘油)的图像时，可以有效减少金属伪影和束硬化伪影，提高图像质量，提高诊断的准确性。GSI技术基于不同物质对不同能量X射线的吸收特性，GSI可以区分和量化不同的物质成分，可以帮助区分坏死组织、纤维化和活性肿瘤，并根据不同的能谱曲线对病理类型和组织结构进行判断，在提高图像质量、减少伪影、增强定量分析能力等方面具有显著优势[18]。

本研究中38例肝癌DEB-TACE术后患者，由DSA确诊有肿瘤残存或复发者30例，肿瘤完全灭活者8例；能谱CT诊断阳性病例28例，灵敏度为93.33%，声学造影诊断阳性病例23例，灵敏度为76.67%，能谱CT的灵敏度高于超声造影，提示能谱CT检出阳性病灶的能力优于超声造影。宣之东[19]等报道对64例单个肝癌病灶TACE术后进行超声造影评价，其诊断残癌的灵敏度为95.31%，特异度为100%，高于本研究结果，这可能归因于两项研究在纳入和排除标准上的差异。本研究纳入的肝癌患者并不局限于单一病灶，亦有多发病灶患者，而超声造影在诊断单一病灶的能力要优于多个病灶，因而诊断的灵敏度会受影响。何川东[20]等对30例HCC患者TACE术后行常规CT与能谱CT评价，能谱CT诊断的灵敏度与特异度分别为97.0%和94.4%，与本研究结果一致。本研究中超声造影和能谱CT的诊断特异度均为100%，说明两种检查方法对真阴性的检出能力一致。但本研究的样本量较少，这可能会影响部分检验效能。能谱CT诊断残癌或复发的AUC大于超声造影(0.967 vs 0.883)，差异有显著性($Z=2.408$，$P=0.016$，$P<0.05$)，这与文献报道一致[21-22]。其研究的能谱CT诊断的AUC为0.984，略高于本研究。能谱CT与DSA的一致性较超声造影高(K=0.855 vs K=0.58)。

值得强调的是，能谱CT可以通过图像质量优化降低图像噪声，提高对比度，从而获得更清晰、更易于诊断的图像，还可定量测量组织中的碘含量，这是评估肿瘤血供和活性的重要指标。在TACE术后，可通过比较治疗前后的碘含量变化来评估治疗效果。对不同物质随不同能量KeV的变化进行能谱曲线分析，有利于对病灶的鉴别；超声造影亦可实时观察造影剂的灌注过程，提供病灶血流动力学的连续信息，有助于更准确地评估残余肿瘤血供，实现病灶定性，但亦有操作者依赖性强、全肝系统评估困难和定量分析能力有限等若干不足。此外超声造影可能受到肋骨、肠气等因素的影响，难以观察某些部位，特别是肝脏某些区域。总之，能谱CT对肝癌DEB-TACE术后的疗效评估优于超声造影。但本研究样本量较小，未来仍需大样本深入研究。

参考文献

[1]Yang J D,Hainaut P,Gores G J,et al.A global view of hepatocellular carcinoma:trends,risk,prevention and management[J].Nat Rev Gastroenterol Hepatol,2019,16(10):589-604.

[2]Yang J D,Heimbach J K.New advances in the diagnosis and management of hepatocellular carcinoma[J].BMJ,2020,371:m3544.

[3]Wehling C,Dill M T,Olkus A,et al.Treatment stage migration and treatment sequences in patients with hepatocellular carcinoma:drawbacks and opportunities[J].J Cancer Res Clin Oncol,2021,147(8):2471-2481.

[4]中国医师协会介入医师分会临床诊疗指南专委会.中国肝细胞癌经动脉化疗栓塞(TACE)治疗临床实践指南(2021年版)[J].中华医学杂志,2021,101(24):1848-1862.

[5]Li H,Wu F,Duan M,et al.Drug-eluting bead transarterial chemoembolization (TACE) vs conventional TACE in treating hepatocellular carcinoma patients with multiple conventional TACE treatments history:a comparison of efficacy and safety[J].Medicine (Baltimore),2019,98(21):e15314.

[6]De Angelis R,Sant M,Coleman M P,et al.Cancer survival in Europe 1999-2007 by country and age:results of EUROCARE--5-a population-based study[J].Lancet Oncol,2014,15(1):23-34.

[7]Forner A,Reig M,Bruix J.Hepatocellular carcinoma[J].Lancet,2018,391(10127):1301-1314.

[8]Liu Y,Huang W,He M,et al.Efficacy and safety of CalliSpheres® drug-eluting beads transarterial chemoembolization in Barcelona Clinic liver cancer stage C patients[J].Oncol Res,2019,27(5):565-573.

[9]Chang Y,Jeong S W,Young J J,et al.Recent updates of transarterial chemoembolilzation in hepatocellular carcinoma[J].Int J Mol Sci,2020,21(21).

[10]Song J E,Kim D Y.Conventional vs drug-eluting beads transarterial chemoembolization for hepatocellular carcinoma[J].World J Hepatol,2017,9(18):808-814.

[11]欧阳婷雪,杨静,桑倩.MRI与CT对肝癌TACE术后疗效及残灶活性的评价[J].中国CT和MRI杂志,2023,21(11):94-96.

[12]黄卫民,徐辉,汪继辉.CT增强扫描和DSA检测原发性肝癌TACE术后肿瘤残留及新发病灶[J].中国CT和MRI杂志,2016,14(9):77-79.

[13]Wu L F,Rao S X,Xu P J,et al.Pre-TACE kurtosis of ADCtotal derived from histogram analysis for diffusion-weighted imaging is the best independent predictor of prognosis in hepatocellular carcinoma[J].Eur Radiol,2019,29(1):213-223.

[14]Shaghaghi M,Aliyari G M,Ameli S,et al.Post-TACE changes in ADC histogram predict overall and transplant-free survival in patients with well-defined HCC:a retrospective cohort with up to 10 years follow-up[J].Eur Radiol,2021,31(3):1378-1390.

[15]王俊宝,马淑梅,乔志忠,等.超声评估TACE治疗肝细胞癌疗效研究进展[J].中国介入影像与治疗学,2019,16(3):178-181.

[16]Agostini A,Borgheresi A,Mari A,et al.Dual-energy CT:theoretical principles and clinical applications[J].Radiol Med,2019,124(12):1281-1295.

[17]Zhao L Q,He W,Li J Y,et al.Improving image quality in portal venography with spectral CT imaging[J].Eur J Radiol,2012,81(8):1677-1681.

[18]叶晓华,周诚,吴国庚,等.CT能谱单能量成像对不同肝脏肿瘤检出影响的初步探讨[J].中华放射学杂志,2011,45(8):718-722.

[19]宣之东,秦悦,武娜.超声造影对肝癌诊断及TACE治疗后残癌评价研究[J].河北医科大学学报,2021,42(8):935-938.

[20]何川东,周莹,黄丹,等.宝石CT能谱成像在肝癌经皮肝动脉化疗栓塞术后疗效评估及随访中的应用价值[J].介入放射学杂志,2016,25(1):34-39.

[21]Li Y,Li Y,Sui Y,et al.Clinical and prognostic value of CT perfusion imaging parameters in patients with primary liver cancer after therapy[J].Am J Transl Res,2022,14(1):320-327.

[22]叶书文,能谱CT在肝细胞癌DEB-TACE术后疗效评估中的临床应用研究[D].2022.

(收稿日期：2024-05-08) (校对编辑：江丽华)