论 著

原发性肝癌MRI肿瘤影像学表现与血管新生的关联性及预后影响因素分析*

李瑞峰* 郭秋峰 袁 明
河北省退役军人总医院影像科
(河北 邢台 054000)

【摘要】**目的** 探讨原发性肝癌MRI肿瘤影像学表现与血管新生、临床病理特征的关联性，分析对肝癌的诊断、治疗和预后影响的因素。**方法** 选取2020年1月—2022年1月于本院经手术病理的原发性肝癌患者286例，所有患者均行术前MRI影像学检查，通过ELISA法定量检测患者血浆中的血管内皮生长因子(VEGF)和微血管密度(MVD)，并比对临床病理资料进行统计、分析、构建模型及验证。**结果** 所有患者均完成了MRI扫描，MRI评估结果显示，肝癌以T_2信号高为主，T_1加权成像中肝癌的信号强度不一，病变处有毛刺状和结节状的强化效应。原发性肝癌MRI肿瘤影像参数表现结果显示：286例原发性肝癌患者中有包膜所占比66.43%，肿瘤大小≥3 cm所占比70.98%，有肿瘤血管所占比63.29%，肿瘤坏死所占比78.32%，多发结节所占比81.47%，门静脉癌栓所占比23.08%，肝硬化所占比24.83%。原发性肝癌MRI纹理特征一致性检验结果显示：286例原发性肝癌患者的病灶勾画的一致性很好(ICC>0.80，P<0.01)。原发性肝癌MRI肿瘤影像学表现(包膜、肿瘤大小、肿瘤血管、肿瘤坏死、肿瘤数目、门静脉癌栓、肝硬化、纹理参数)与血管新生(VEGF、MVD)有关(P<0.05)。随访结果显示，肿瘤发生复发/转移114例(39.86%)，无转移/复发172例(60.14%)；随访18个月，死亡49例。包膜、肿瘤大小、门静脉癌栓、肝硬化、纹理参数等表现与肝细胞肝癌患者预后相关(P<0.05)。肿瘤越大、门静脉癌栓、肝硬化、有包膜及纹理参数越小是原发性肝癌患者复发/转移的影响因素(P<0.05)。Hosmer-Lemeshow检验得出χ^2=2.277，P=0.864，提示模型与观测值拟合度较好。ROC分析结果显示，Logistic回归模型预测术后早期HCC复发的AUC为0.847，95%CI为0.754~0.905，说明该模型预测效能较好(P<0.05)。**结论** MRI肿瘤影像学表现能够很好地反映原发性肝癌的病理变化，VEGF和MVD的变化与肝癌的诊断、治疗和预后密切相关，是一个有价值的生物标志物。

【关键词】原发性肝癌；MRI；肿瘤；影像学表现；微血管密度；血管内皮生长因子；病理特征
【中图分类号】R445.2；R735.7
【文献标识码】A
【基金项目】邢台市科技计划项目(2016ZC247)
DOI:10.3969/j.issn.1672-5131.2024.05.037

Correlation between MRI Imaging Findings and Angiogenesis and Prognostic Factors of Primary Liver Cancer*

LI Rui-feng*, GUO Qiu-feng, YUAN Ming.
Department of Imaging, Hebei Veterans General Hospital, Xingtai 054000, Hebei Province, China

ABSTRACT
Objective To investigate the correlation between MRI imaging findings and angiogenesis and clinicopathological features of primary liver cancer, and to analyze the factors affecting the diagnosis, treatment and prognosis of liver cancer. ***Methods*** A total of 286 patients with primary liver cancer who underwent surgery and pathology in our hospital from January 2020 to January 2022 were selected. All patients underwent preoperative MRI imaging examination, and the vascular endothelial growth factor (VEGF) and microvascular density (MVD) in their plasma were quantitatively detected by ELISA. The clinicopathological data were compared statistically, analyzed, modeled and verified. ***Results*** All patients completed MRI scan. MRI evaluation results showed that the liver cancer was mainly characterized by high T_2 signal intensity, and the signal intensity of liver cancer was different in T_1-weighted imaging. The lesions showed burr and nodular enhancement effects. The results of MRI tumor image parameters of primary liver cancer showed: Among the 286 patients with primary liver cancer, 66.43% had capsule, 70.98% had tumor size ≥3 cm, 63.29% had tumor vessels, and 78.32% had tumor necrosis. Multiple nodules accounted for 81.47%, portal vein cancer suppositories accounted for 23.08%, cirrhosis accounted for 24.83%. The consistency test results of MRI texture features of primary liver cancer showed that the consistency of focal delineation was good in 286 patients with primary liver cancer (ICC>0.80, P<0.01). MRI tumor imaging features of primary liver cancer (capsule, tumor size, tumor vessel, tumor necrosis, tumor number, portal vein cancer thrombin, cirrhosis, texture parameters) has been associated with angiogenesis (VEGF, MVD), emphasemphasised is_angle45_offset8 (P<0.05). The results of follow-up showed that 114 cases (39.86%) had recurrence/metastasis and 172 cases (60.14%) had no metastasis/recurrence. After 18 months of follow-up, 49 cases died. The manifestations of envelope, tumor size, portal vein thrombus, cirrhosis and texture parameters were correlated with the prognosis of hepatocellular carcinoma (P<0.05). Tumor size, portal vein tumor thrombus, cirrhosis, capsule and smaller texture parameters were the influencing factors of recurrence/metastasis in patients with primary liver cancer(P<0.05). The results of the Hosmer-Lemeshow test showed χ^2=2.277 and P=0.864, indicating a good fit between the model and the observed values. ROC analysis results showed that the AUC of Logistic regression model for predicting early postoperative HCC recurrence was 0.847, and 95%CI was 0.754~0.905, indicating that the model had good predictive efficacy (P<0.05). ***Conclusion*** MRI tumor imaging findings can well reflect the pathological changes of primary liver cancer, VEGF and MVD changes are closely related to the diagnosis, treatment and prognosis of liver cancer, which is a valuable biomarker.

Keywords: Primary Liver Cancer; MRI; Tumor; Imaging Findings; Microvascular Density; Vascular Endothelial Growth Factor; Pathological Feature

原发性肝癌是一种高度恶性肿瘤，在发达国家和地区，其发病率逐年上升[1]。虽然肝癌的诊断和治疗技术已经有了很大的进步，但是其依然具有高度的危险性。MRI成像技术已经被广泛应用于肝脏的疾病识别和鉴别诊断，而MRI在肝癌的检测方面也表现出了独特的优势[2]。血管内皮生长因子(vascular endothelial growth factor，VEGF)在肝癌的增殖、恶化和转移过程中起着关键作用[3]。对于肝癌病人，VEGF的检测可以很好地指导和评估肝癌的预后。因此，本研究的主要目的是采用MRI肿瘤影像学分析原发性肝癌的特征表现，VEGF和MVD是评价肿瘤血管新生的生物标志物[4]，探索肝癌的MRI肿瘤影像学与临床病理特征和血管新生的关联性。在本研究中，通过大样本的回顾性分析方法，收集大量的临床资料、整理、分析和综合，结果将会为进一步的研究和临床实践提供重要的参考依据，为肝癌的诊断和治疗做出贡献。

1 资料与方法

1.1 研究对象 选取2020年1月至2022年1月于本院经手术治疗的原发性肝癌患者286例。

纳入标准：年龄在18岁及以上；病理诊断为原发性肝癌[5]且为初次确诊；完整的MRI检查结果可用于评估肝癌的影像学表现；患者同意并签署知情同意书。排除标准：肝癌为继发性肝癌；曾经接受过手术治疗、放射治疗或经肝动脉化疗；严重的肝功能不全或心脏、肾脏、呼吸系统等严重的基础疾病；怀孕或哺乳期妇女；其他不能配合参加该研究的情况。

1.2 方法 MRI扫描：通过肝脏Skyra 3.0T MRI检查仪(西门子)进行MRI扫描，扫描后进行影像学分析，评估肝癌的MRI特征。

扫描部位：以肝脏为区域进行扫描，床位采用头向前仰位，患者进入环形扫描仪，头部和腹部导联进行定位。对肝脏进行T_1WI和T_2WI扫描，包括动态增强T_1WI(DCE-T_1WI)、肝胆切开面DTI(DWI)、肝动脉瘤对比增强(CE-MRA)等。

【第一作者】李瑞峰，男，副主任医师，主要研究方向：影像学。E-mail：13931967265@126.com
【通讯作者】李瑞峰

扫描参数：T_1WI采用TR/TE=300~400/8~15ms，FOV(视野)=38~46cm，矩阵=256×192，层数=15~20张，每张间隔=8~10mm；T_2WI采用TR/TE=2000~2500/90~110ms，FOV=38~46cm，矩阵=256×192，层数=15~20张，每张间隔=8~10mm。DCE-T_1WI采用TR/TE=3.1~5.2/0.77~1.8ms，FOV=36cm，矩阵=256×128，层数=22~30张，每张间隔=4mm。DWI采用TR/TE=5300/62ms，FOV=38cm，矩阵=128×128，层数=15~20张，每张间隔=8~10mm。CE-MRA采用TR/TE=3.4~5.0/0.8~2.0ms，FOV=32cm，矩阵=256×192，层数=50-60张，每张间隔=1.5mm。在动态增强扫描中，共进行3~4个序列，间隔1~2min，时间长度约为5~10min，以获取最佳的增强效果。

影像学分析：利用专业的医学影像软件进行分析，对MRI扫描图像进行测量、分割、重建等操作，并结合其他临床资料进行判读和诊断。

1.3 观察指标 对MRI影像图片进行分析，以病理活检为“金标准”。MRI肿瘤影像参数表现包括：包膜、肿瘤坏死、肿瘤大小、肿瘤血管、门静脉癌栓、肿瘤数目、肝硬化等情况。酶联免疫吸附测定法(ELISA)检测VEGF：收集患者空腹血液样本，采用特异性抗体结合试剂盒，根据说明书进行操作。CD34免疫组织化学染色法检测MVD。参照Weidner等[6]提出的MVD的计数评判标准：在低倍镜下(×100)选取癌组织浸润边缘以及正常肝组织阳性染色血管最丰富区，再分别在高倍显微镜下(×400)分别计数MVD，每例随机计数5个视野，取其平均值。

1.4 统计学分析 采用SPSS 25.0软件进行统计学分析。用例数和百分比[n(%)]描述计数资料，应用χ^2检验对组间差异进行比较。用均数±标准差($\bar{x}\pm s$)描述计量资料，组间比较采用独立样本t检验。通过多因素分析等方法，探讨MRI肿瘤影像学表现和血管新生及临床病理特征之间的关联性。

2 结 果

2.1 原发性肝癌MRI检查图像显示 所有患者均完成了MRI扫描，MRI评估结果显示，肝癌以T_2信号高为主，T_1加权成像中肝癌的信号强度不一，病变处有毛刺状和结节状的强化效应，如图1所示。

2.2 原发性肝癌MRI肿瘤影像参数表现 原发性肝癌MRI肿瘤影像参数表现如表1所示。

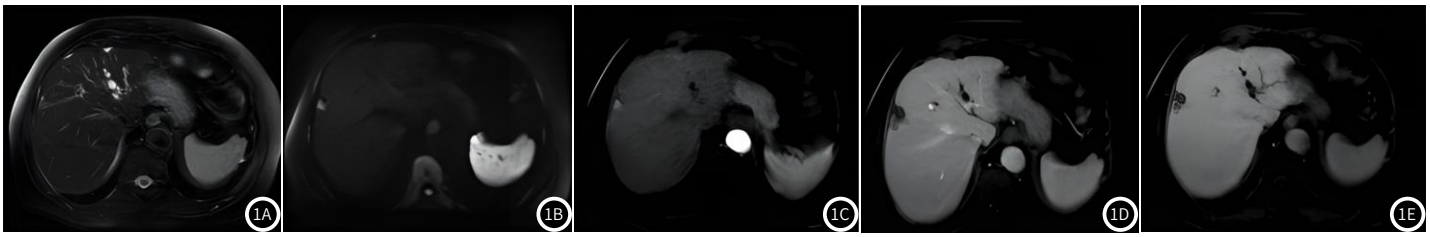

图1A-图1E 原发性肝癌MRI肿瘤影像图像；图1A在T_2加权图像上，厘米级的包膜下呈高信号；图1B 在DWI上，b值为1000，病变表现为信号受限；图1C 在给予肝胆对比剂后，病变表现为动脉高信号；图1D 门静脉期和肝胆期低信号；图1E 病变呈低信号。

表1 原发性肝癌MRI肿瘤影像参数表现

表现		例数	所占比(%)
包膜	有	190	66.43
肿瘤大小	≥3 cm	203	70.98
肿瘤血管	有	181	63.29
肿瘤坏死	有	224	78.32
肿瘤数目	单发	53	18.53
	多发	233	81.47
门静脉癌栓	有	66	23.08
肝硬化	有	71	24.83

2.3 原发性肝癌MRI纹理特征分析 对下列的8个(P<0.05)的纹理特征进行一致性检验。286例原发性肝癌患者的病灶勾画的一致性很好(ICC>0.80，P<0.01)，见表2。

表2 原发性肝癌MRI纹理特征一致性检验

纹理特征	ICC	P
Long Run Emphasis_All Direction_offset8_SD	0.832	<0.001
Long Run Low Grey Level Emphasis_All Direction_offset2_SD	0.964	<0.001
Long Run Low Grey Level Emphasis_angle135_offset8	0.912	<0.001
Long Run Low Grey Level Emphasis_All Direction_offset8_SD	0.903	<0.001
Long Run Low Grey Level Emphasis_All Direction_offset4_SD	0.912	<0.001
Long Run Low Grey Level Emphasis_angle135_offset8	0.852	<0.001
Long Run Low Grey Level Emphasis_angle90_offset2	0.906	<0.001
Short Run Low Grey Level Emphasis_angle45_offset8	0.872	<0.001

2.4 原发性肝癌MRI肿瘤影像学表现与血管新生的关系 原发性肝癌MRI肿瘤影像学表现与血管新生有关(P<0.05)，见表3。

2.5 多因素Logistic分析影响原发性肝癌患者复发/转移的因素 以原发性肝癌患者治疗后是否复发/转移作为因变量(未复发/转移=0，复发/转移=1)，结果显示，肿瘤大小(≥3cm)、门静脉癌栓、肝硬化及纹理参数越小是影响原发性肝癌患者复发/转移的独立危险因素，而有包膜是影响原发性肝癌患者复发/转移的保护因素(P<0.05)，见表4。

2.6 Logistic回归模型的建立及验证 根据多因素Logistic回归分析结果，得到术后早期HCC复发的风险预测模型，P=1/[1+e(-3.374-1.575×(包膜)+1.176×(肿瘤大小)+1.367×(门静脉癌栓)+1.217×(肝硬化)+1.599×(Long Run Emphasis_All Direction_offset8_SD)+1.307×(Long Run Low Grey Level Emphasis_All Direction_offset2_SD)+1.412×(Long Run Low Grey Level Emphasis_angle135_offset8)+0.919×(Long Run Low Grey Level Emphasis_All Direction_offset4_SD)+1.605×(Long Run Low Grey Level Emphasis_angle135_offset8)+0.786×(Long Run Low Grey Level Emphasis_angle90_offset2)+1.588×(Short Run Low Grey Level Emphasis_angle45_offset8)]，采用Hosmer-Lemeshow检验，χ^2=2.277，P=0.864，提示模型与观测值拟合度较好。见图2；采用ROC分析显示，Logistic回归模型预测术后早期HCC复发的AUC为0.847，95%CI为0.754~0.905，说明该模型预测效能较好(P<0.05)，见图3。

2.7 复发典型病例 术后早期HCC复发典型病例，见图4。

表3 原发性肝癌MRI肿瘤影像学表现与血管新生、预后的关系

表现		例数	VEGF(pg/mL)	t	P	MVD	t	P	复发/转移		χ^2	P
									有	无		
包膜	有	190	128.48±20.36	11.272	<0.001	52.36±2.68	55.498	<0.001	52(27.37)	138(72.63)	36.846	<0.001
	无	96	103.56±10.35			83.56±6.78			62(64.58)	34(35.42)		
肿瘤大小	≥3 cm	203	137.86±22.45	4.437	<0.001	53.34±3.54	44.801	<0.001	96(47.29)	107(52.71)	16.111	<0.001
	<3 cm	83	126.32±11.78			78.69±5.87			18(21.69)	65(78.31)		
肿瘤血管	有	181	127.78±12.65	19.118	<0.001	46.78±3.58	62.109	<0.001	77(42.54)	104(57.46)	1.479	0.224
	无	105	90.36±20.45			79.54±5.32			37(35.24)	68(64.76)		
肿瘤坏死	有	224	130.57±17.68	8.101	<0.001	45.68±4.87	39.241	<0.001	88(39.29)	136(60.71)	0.142	0.706
	无	62	110.49±15.69			74.89±6.21			26(41.94)	36(58.06)		
肿瘤数目	单发	53	98.37±16.38	11.85	<0.001	85.31±7.32	67.056	<0.001	26(49.06)	27(50.94)	2.295	0.130
	多发	233	146.78±28.67			43.69±2.89			88(37.77)	145(62.23)		

门静脉癌栓	有	66	138.75±27.36	14.365	<0.001	50.12±4.78	32.766	<0.001	43(65.15)	23(34.85)	22.894	<0.001
	无	220	100.78±15.42			75.36±5.68			71(32.27)	149(67.73)		
肝硬化	有	71	125.67±13.67	7.991	<0.001	44.65±2.23	49.244	<0.001	44(61.97)	27(38.03)	19.263	<0.001
	无	215	102.38±23.25			76.66±5.32			70(32.56)	145(67.44)		
Long Run Emphasis_ All Direction_offset8_SD	小	88	129.56±16.54	9.674	<0.001	133.48±16.58	9.215	<0.001	65(73.86)	32(36.36)	30.862	<0.001
	大	198	101.03±25.36			99.68±32.56			65(32.83)	133(67.17)		
Long Run Low Grey Level Emphasis_ All Direction_offset2_SD	小	105	135.48±17.25	15.631	<0.001	126.58±11.57	13.855	<0.001	86(81.90)	19(18.10)	20.764	<0.001
	大	181	98.23±20.58			87.32±27.65			100(55.25)	81(44.75)		
Long Run Low Grey Level Emphasis_ angle135_offset8	小	77	125.36±14.36	10.182	<0.001	113.25±25.36	9.025	<0.001	58(75.32)	19(24.68)	5.879	0.015
	大	209	97.26±22.58			85.26±22.45			125(59.81)	84(40.19)		
Long Run Low Grey Level Emphasis_ All Direction_offset8_SD	小	86	124.59±30.25	13.858	<0.001	120.88±13.22	14.901	<0.001	54(62.79)	32(37.21)	41.874	<0.001
	大	200	87.25±15.24			89.56±17.45			46(23.00)	154(77.00)		
Long Run Low Grey Level Emphasis_ All Direction_offset4_SD	小	98	135.28±20.13	23.331	<0.001	127.14±18.25	16.155	<0.001	67(68.37)	31(31.63)	5.307	0.021
	大	188	85.46±15.36			87.56±20.36			102(54.26)	86(45.74)		
Long Run Low Grey Level Emphasis_ angle135_offset8	小	74	101.58±15.20	6.201	<0.001	98.25±16.35	13.465	<0.001	52(70.27)	22(29.73)	5.798	0.016
	大	212	113.58±14.02			125.36±14.38			11 5(54.25)	97(45.75)		
Long Run Low Grey Level Emphasis_ angle90_offset2	小	89	138.23±17.23	15.982	<0.001	124.13±15.32	12.791	<0.001	62(69.66)	27(30.34)	6.756	0.009
	大	197	88.39±27.03			87.59±24.89			105(53.30)	92(46.70)		
Short Run Low Grey Level Emphasis_ angle45_offset8	小	105	132.06±25.03	16.886	<0.001	128.69±25.16	14.337	<0.001	89(84.76)	16(15.24)	44.124	<0.001
	大	181	92.36±14.75			93.26±16.57			81(44.75)	100(55.25)		

表4 多因素Logistic回归分析影响原发性肝癌患者复发/转移的因素

参数	β	标准误差	Wald x^2	P值	OR值	95%CI
包膜	-1.575	0.268	34.538	<0.001	0.207	0.122~0.350
肿瘤大小	1.176	0.301	15.264	<0.001	3.24	1.795~5.846
门静脉癌栓	1.367	0.296	21.328	<0.001	3.923	2.197~7.006
肝硬化	1.217	0.285	18.234	<0.001	3.376	1.933~5.896
Long Run Emphasis_All Direction_offset8_SD	1.599	0.425	14.155	<0.001	4.949	1.863~6.598
Long Run Low Grey Level Emphasis_All Direction_offset2_SD	1.307	0.533	6.013	<0.001	3.694	1.364~7.564
Long Run Low Grey Level Emphasis_angle135_offset8	1.412	0.381	13.735	<0.001	4.106	1.389~7.634
Long Run Low Grey Level Emphasis_All Direction_offset8_SD	1.424	0.461	9.542	<0.001	4.152	1.756~8.641
Long Run Low Grey Level Emphasis_All Direction_offset4_SD	0.919	0.267	11.847	<0.001	2.506	0.789~5.754
Long Run Low Grey Level Emphasis_angle135_offset8	1.605	0.361	19.767	<0.001	4.978	1.197~8.476
Long Run Low Grey Level Emphasis_angle90_offset2	0.786	0.293	7.196	<0.001	2.198	0.657~5.741
Short Run Low Grey Level Emphasis_angle45_offset8	1.588	0.323	24.171	<0.001	4.896	1.578~12.356

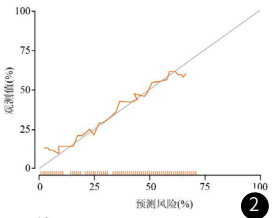

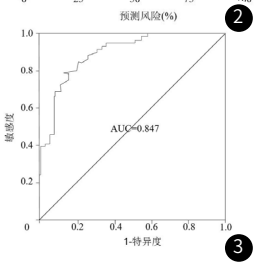

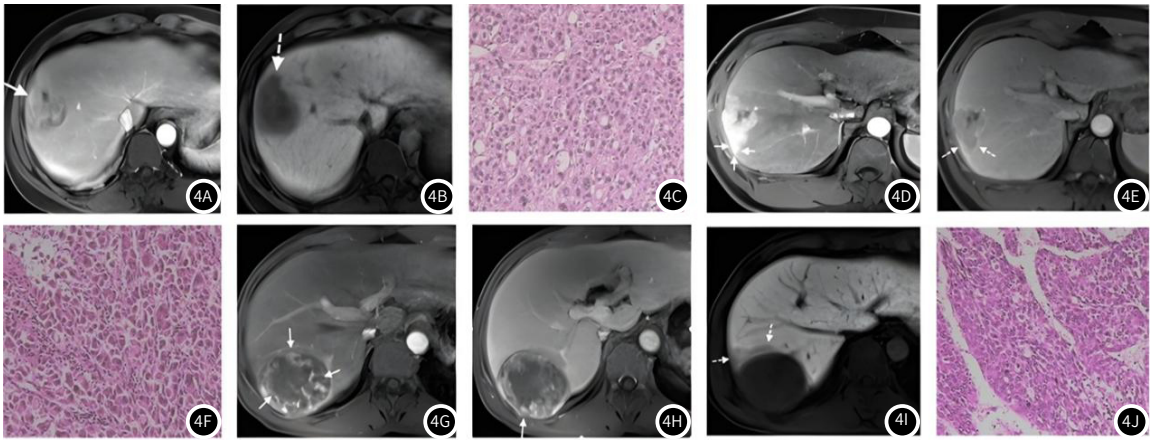

图2 Logistic回归模型的校准曲线；**图3** Logistic回归模型的ROC曲线

图4 术后早期HCC复发典型病例图；(图4A-4C)男性，48岁，肝癌高分化，术后18个月复发。gd - eob - dtpa增强MRI显示门静脉期不完全包膜强化(a，实线箭头)，肝胆期肿瘤边缘不光滑，呈结节状(图4B，虚线箭头)。肿瘤组织切片(图4C)苏木精和伊红染色病理结果为高分化HCC。(图4D-图4F)男性，38岁，中分化HCC，术后12个月复发。gd-eob-dtpa增强MRI显示动脉期肿瘤周围有斑片状强化区(图4D，实线箭头)，门静脉期肿瘤边缘有不完全囊状强化区(图4E，虚线箭头)。肿瘤组织切片(f)苏木精和伊红染色病理结果为中分化HCC。(图4G-图4J)女性，48岁，肝癌低分化，术后9个月复发。在MRI动脉期，肿块呈不均匀性高强化(图4G，箭头)；门静脉期表现为冲洗，坏死区域未增强，囊膜不完整(图4H，实线箭头)；肝胆期肿瘤周围呈不规则低密度(图4I，虚线箭头)。肿瘤组织切片(图4J)的苏木精和伊红染色病理结果为低分化HCC。

3 讨 论

原发性肝癌是全球重大健康问题，是第七大常见癌症类型，也是癌症相关死亡的第二大原因[7]。肝癌发病率最高的国家通常表现为经济发展水平较低，大多数肝癌病例发生在地理上不同的国家，包括北非和西非以及东亚和东南亚[8]。原发性肝癌的主要病因包括慢性乙型肝炎病毒和丙型肝炎病毒感染、酒精性肝病和非酒精性脂肪性肝病。在高危患者中，早期诊断新发或复发性肝细胞癌是有效治疗的最佳机会，并可提高长期无病生存率[9]。目前，解剖影像学检查依靠大小变化、对比度增强和洗脱特征来诊断疑似原发性肝癌的病变[10]。VEGF和MVD是评价肿瘤血管新生的生物标志物，通过对肝癌的影像学特征和生物学特征进行综合分析，最终优化肝癌的治疗方案，提高其治疗效果，从而为患者争取更多的生存时间。

在本研究中，所有患者均完成了MRI扫描，MRI评估结果显示，肝癌以T_2信号高为主，T_1加权成像中肝癌的信号强度不一，病变处有毛刺状和结节状的强化效应。与王芳[11]等人的研究一致。MRI在肝癌诊断和病情分期方面具有很高的准确性，利用不同成像手段，可显示不同的组织结构和功能信息，以及肝癌的血供情况和生物学特征。本研究结果显示，原发性肝癌MRI肿瘤影像学表现(包膜、肿瘤大小、肿瘤血管、肿瘤坏死、肿瘤数目、门静脉癌栓、肝硬化)、纹理参数与血管新生(VEGF、MVD)有关。具体来说，肝癌病灶的良恶性程度、大小和形态等因素都会影响肝癌的血供情况，从而对MRI扫描结果产生不同的影响。在MRI动态增强图像上，高度造影的肿瘤边缘可能与肝癌的良性程度相关联，而低度造影边缘则可能与肝癌的恶性程度相关联。这一结果表明肝癌边缘与血供或血管新生的关系密切，边缘内外的血供水平是其生长、浸润和转移的关键因素。此外，肝癌的血供模式也与其生长速度密切相关[12]。通过对MRI影像进行综合判读，我们可以有效评估肝癌的临床病理特征和预后指标，为临床治疗和预后评估提供了有力依据。本研究还发现，286例患者肿瘤发生复发/转移114例(39.86%)，随访18个月，死亡49例。其中包膜、肿瘤大小、门静脉癌栓及肝硬化等表现与肝细胞肝癌患者预后相关。肿瘤越大、门静脉癌栓、肝硬化、有包膜及纹理参数越小是原发性肝癌患者复发/转移的影响因素。原发性肝癌患者的肿瘤达到了3cm或以上，医生可能会选择更具侵入性的治疗方式，如手术或消融治疗，并更频繁地进行随访以监测复发/转移的风险[13]。门静脉癌栓是指肝癌侵犯到门静脉的情况，而肝硬化是一种肝脏疾病，可能导致患者的肝脏功能受损[14-15]。较小的纹理参数可能暗示肿瘤具有较高的组织均一性和较低的异质性，这可能与肿瘤的生物学行为有关，使其在复发或转移方面更有可能。包膜指肿瘤周围形成的薄膜，可能会减缓肿瘤侵犯周围组织和器官的速度[16]。MRI在肝癌诊断和治疗中具有很高的应用前景。MRI成像可以为肝癌的早期筛查、病情分期和治疗提供重要支持。MRI技术在肝癌治疗中可用于指导相应治疗方法的选择，包括外科切除、放射治疗、介入性治疗、化学治疗等，以及评估治疗效果和预后预测等[17-18]。本研究通过多因素Logistic回归分析影响原发性肝癌患者复发/转移的因素，基于影响因素的回归系数构建的预测模型，得知模型有着较高的诊断效能。对模型进行验证，模型预测的AUC=0.847，表明该模型对原发性肝癌患者复发/转移风险有较高的识别能力，可为临床识别此类高危人群及制订个性化的治疗方案。MRI技术能够提供全面、准确、无创的诊断和评估肝癌的方式，是肝癌早期诊断和治疗中不可或缺的手段[19-20]。更多的基础和应用性研究，有助于持续优化MRI技术，提高其在肝癌诊断和治疗中的应用效果。本研究的局限性包括以下几个方面：这个结论可能只适用于特定类型的原发性肝癌患者，不能代表所有患者的情况。研究可能受到初始患者选择的限制，可能存在对患者进行随访的选择偏差或样本大小不足等问题。在研究中使用的变量可能不完整，或者可能存在其他未记录的因素影响了原发性肝癌患者的复发/转移风险。这个研究可能只能揭示相关性，而不能证明因果关系。研究可能没有考虑到患者的治疗过程中引入的偏差或误差，例如治疗剂量、治疗时间等。这个研究是一项回顾性的研究，可能存在信息偏差或数据收集方式上的误差。因此，在将这些结论应用于实际临床时需要综合考虑患者的独特情况，并结合其他证据来做出最佳的医疗决策。

综上所述，MRI肿瘤影像学表现能够很好地反映原发性肝癌的病理变化，VEGF和MVD的变化与肝癌的诊断、治疗和预后密切相关，是一个有价值的生物标志物。旨为临床医生制定肝癌患者个性化的诊疗方案，以提高其治疗效果和生存率。

参考文献

[1]李振伟,赵宏伟,杜森.多层螺旋CT联合miR-527、miR-25检测对早期原发性肝癌诊断的临床价值[J].中国CT和MRI杂志,2024,22(2):105-107.

[2]Oestmann PM,Wang CJ,Savic LJ,et al.Deep learning-assisted differentiation of pathologically proven atypical and typical hepatocellular carcinoma (HCC) versus non-HCC on contrast-enhanced MRI of the liver[J].Eur Radiol,2021,31(7):4981-4990.

[3]李焕焕,聂志勇,吴涛,等.血清VEGF、AFP检测对原发性肝癌PD-1抑制剂联合抗血管生成疗效的预测价值[J].罕少疾病杂志,2024,31(2):60-62.

[4]Liu C,Li Y,Zhu Y,et al.The value of IOTA simple rules combined with CEUS scoring system in the diagnosis of benign and malignant ovarian masses and its correlation with MVD and VEGF:a preliminary study[J].J Ultrasound Med,2022,41(12):2983-2992.

[5]张刘璐,吕俊,刘迎春,等.原发性肝细胞癌不同类型MRI征象分析[J].中国CT和MRI杂志,2023,21(5):85-87.

[6]张俊,姜登鸽,杨彩丰,等.CA199、CEA在肝癌中诊断价值及与LVD和MVD相关性分析[J].胃肠病学和肝病学杂志,2022,31(11):1278-1283.

[7]向丹丹,王丛.AFP、CEA、CA199、CA125及CA153联合检测诊断原发性肝癌的价值研究[J].罕少疾病杂志,2022,29(2):63-64,73.

[8]Rumgay H,Arnold M,Ferlay J,et al.Global burden of primary liver cancer in 2020 and predictions to 2040[J].J Hepatol,2022,77(6):1598-1606.

[9]Yang JD,Heimbach JK.New advances in the diagnosis and management of hepatocellular carcinoma[J].BMJ,2020,371(1):3544.

[10]Nadarevic T,Colli A,Giljaca V,et al.Magnetic resonance imaging for the diagnosis of hepatocellular carcinoma in adults with chronic liver disease[J].Cochrane Database Syst Rev,2022,5(5):CD014798.

[11]王芳,张辉,杨小英,等.常规螺旋CT、DSCT及MRI在原发性肝癌患者TACE术后疗效评估中的应用价值研究[J].医疗卫生装备,2022,43(9):49-53.

[12]张艳,刘影.普美显动态增强MRI和动态增强CT对肝细胞肝癌血供的评估与病理对照分析[J].临床放射学杂志,2021,40(7):1334-1339.

[13]Chidambaranathan-Reghupaty S,Fisher PB,Sarkar D.Hepatocellular carcinoma (HCC):epidemiology,etiology and molecular classification[J].Adv Cancer Res,2021,149(1):1-61.

[14]Ding X,Sun W,Li W,et al.Transarterial chemoembolization plus lenvatinib versus transarterial chemoembolization plus sorafenib as first-line treatment for hepatocellular carcinoma with portal vein tumor thrombus:a prospective randomized study[J].Cancer,2021,127(20):3782-3793.

[15]Zhang F,Lu CD,Zhang XP,et al.The impact of portal vein tumor thrombus on long-term survival after liver resection for primary hepatic malignancy[J].HPB (Oxford),2020,22(7):1025-1033.

[16]Chong HH,Yang L,Sheng RF,et al.Multi-scale and multi-parametric radiomics of gadoxetate disodium-enhanced MRI predicts microvascular invasion and outcome in patients with solitary hepatocellular carcinoma ≤ 5cm[J].Eur Radiol,2021,31(7):4824-4838.

[17]Li Y,Zhang R,Xu Z,et al.Advances in nanoliposomes for the diagnosis and treatment of liver cancer[J].Int J Nanomedicine,2022,17(1):909-925.

[18]Cunha GM,Sirlin CB,Fowler KJ.Imaging diagnosis of hepatocellular carcinoma:LI-RADS[J].Chin Clin Oncol,2021,10(1):1-3.

[19]Sun BY,Gu PY,Guan RY,et al.Deep-learning-based analysis of preoperative MRI predicts microvascular invasion and outcome in hepatocellular carcinoma[J].World J Surg Oncol,2022,20(1):189.

[20]Sun BY,Gu PY,Guan RY,et al.Deep-learning-based analysis of preoperative MRI predicts microvascular invasion and outcome in hepatocellular carcinoma[J].World J Surg Oncol,2022,20(1):189.

(收稿日期：2023-07-31)
(校对编辑：翁佳鸿)