论　著

自发性脑出血患者CT征象预测血肿增大的临床价值*

马　鹏　冯　森　李冬冬
王玉峰*
新乡医学院第三附属医院神经外科
(河南 新乡 453000)

【摘要】 **目的** 探究自发性脑出血(sICH)患者CT征象预测血肿增大的临床价值。**方法** 选取我院2020年6月到2023年6月收治的91例sICH患者作为研究对象，患者入院后均行CT平扫及血管成像检查(CTA)，分析不同CT征象预测血肿增大的效能。**结果** 91例sICH患者中，发生血肿增大43例(47.25%)，未发生血肿增大48例(52.75%)；CT平扫出现黑洞征41例(45.05%)，混合征50例(54.95%)；岛征39例(42.86%)；渗漏征33例(48.35%)；斑点征45例(49.45%)。CT平扫中黑洞征预测血肿增大的敏感度、特异度分别为51.16%、60.42%；混合征为79.07%、66.67%；岛征为67.44%、79.17%；三者联合为48.84%、89.58%。CTA征象中渗漏征预测血肿增大的敏感度、特异度分别为76.74%、77.08%；斑点征为83.72%、81.25%；二者联合为74.42%、91.67%，其特异度最高。**结论** CT平扫与CTA征象均可有效预测sICH患者血肿增大，其中CTA斑点征与渗漏征联合预测临床价值最高。

【关键词】自发性脑出血；头颅CT；血肿增大；预测价值
【中图分类号】R743.34
【文献标识码】A
【基金项目】2021年河南省教育厅本科高校虚拟仿真实验教学项目(175)
DOI:10.3969/j.issn.1672-5131.2024.01.012

Clinical Value of CT Signs on Predicting Hematoma Enlargement in Patients with Spontaneous Intracerebral Hemorrhage*

MA Peng, FENG Sen, LI Dong-dong, WANG Yu-feng*.
Department of Neurosurgery, The third Affiliated Hospital of Xinxiang Medical University, Xinxiang 453000, Henan Province, China

ABSTRACT
Objective To explore the clinical value of CT signs on predicting the hematoma enlargement in patients with spontaneous intracerebral hemorrhage (sICH). ***Methods*** 91 patients with sICH admitted to our hospital from June 2020 to June 2023 were selected as the study subjects. All patients underwent CT plain scan and CT angiography (CTA) after admission, and the efficiency of different CT signs on predicting the hematoma enlargement was analyzed. ***Results*** Among 91 patients with sICH, there were 43 cases (47.25%) with hematoma enlargement and 48 cases (52.75%) without hematoma enlargement. Black hole sign was found in 41 cases (45.05%), mixed sign in 50 cases (54.95%), island sign in 39 cases (42.86%), leakage sign in 33 cases (48.35%) and spot sign in 45 cases (49.45%). The sensitivity and specificity of predicting the hematoma enlargement were 51.16% and 60.42% of CT plain scan black hole sign, were 79.07% and 66.67% of mixed sign, were 67.44% and 79.17% of island sign and were 48.84% and 89.58% of the combination of the three. The sensitivity and specificity of predicting the enlargement of hematoma were 76.74% and 77.08% of CTA leakage sign, were 83.72% and 81.25% of spot sign and were 74.42% and 91.67% of the combination of the two, and the specificity was the highest. ***Conclusion*** Both CT plain scan and CTA signs can effectively predict the hematoma enlargement in patients with sICH, and the combined prediction with CTA spot sign and leakage sign has the highest clinical value.
Keywords: Spontaneous Intracerebral Hemorrhage; Head CT; Hematoma Enlargement; Predictive Value

自发性脑出血(sICH)属于急性脑卒中的临床亚型，表现为非外伤性脑血管破裂，患者预后普遍较差，约46%的sICH患者发病1年内出现严重神经损伤甚至死亡，具备较高的发病率、致残率及死亡率，严重威胁患者生存质量[1]。既往研究发现，早期血肿增大是sICH预后不良的独立危险因素，借助早期降低高血压的方式控制sICH患者血肿增大，能提升预后效果[2]。头颅CT检查是当前诊断sICH的首选影像学方式，通过CT图像特征对血肿增大高风险患者进行筛查是现今研究的重要方向[3]。随着影像学技术的成熟发展及临床对sICH发病机制的深入研究，sICH影像学诊断方式更加具体化，由以往的血肿位置、体积、外形、密度等发展至对血肿异质性、CT平扫征象(混合征、黑洞征、岛征等)或CTA征象(渗漏征、斑点征)的观察，其预测敏感度及特异度显著提升[4-5]。基于此，本研究分析了头颅CT征象预测sICH患者血肿增大的临床价值，以期为临床诊断提供参考。

1 资料与方法

1.1 研究资料 选取我院2020年6月到2023年6月收治的91例sICH患者作为研究对象，其中男性52例，女性39例；年龄51-77岁，平均年龄(64.53±7.24)岁。

纳入标准：均接受颅脑CT检查并确诊为sICH[6]；年龄<80岁；发病距首次CT检查时间<6h；确诊后24h内进行CT及CTA复查且此期间未实施外科手术干预；患者家属知情同意。排除标准：属于因创伤、静脉窦栓塞、动脉瘤、血管畸形等导致的继发性出血；原发性脑室、脑叶出血或多中心脑出血；合并严重循环系统疾病、肝肾功能或神经功能障碍；CT图像质量较差无法准确判断；临床资料缺失。

1.2 颅脑CT扫描 患者仰卧位，下颌内收，两外耳孔与台面等距，嘱其检查过程中保持头部稳定。采用64排CT(德国西门子，型号SOMATOM Definition AS)，先行头部CT平扫，扫描范围从眼外眦至头顶；扫描参数：电压120kV，电流270mAs，扫描速度为每秒1圈，层厚5mm，间隔5ms，准直器宽20×5mm。然后行CT血管成像检查，外周静脉注射对比剂碘克沙醇(北京北陆药业，国药准字H20153001)45-50mL，注射速率2.5-3.0mL/s；以听眦线为基线，从颅底至颅顶扫描；对平扫影像异常区域及其周围2-5cm范围进行扫描确定ROI；扫描参数：球管电压70kV，电流125mAs，扫描速度为每秒1圈，层厚5mm，间隔5ms，扫描长度120mm，矩阵512×512。

1.3 图像处理 将CT平扫及血管造影成像所采集原始数据传输到影像处理工作站，所得图像均由2名专业影像学诊断医师采取双盲法阅片并进行图像处理。采用CT机Volume功能测量血肿体积，血肿增大判定标准[7]：从入院至24小时内体积相对值扩张30%及以上。根据平扫或CTA图像上血肿位置、形态、密度等对血肿征象进行评判：(1)黑洞征为CT平扫图像显示血肿内相对低密度区呈边界清晰的不规则形状，其被相对高密度区完全包裹且两区CT差值≥28HU；(2)混合征为CT平扫图像显示同一血肿内存在边界清晰的相对低密度区与高密度区，两区相邻且CT差值≥18HU；(3)岛征为在CT平扫图像示血肿形

【第一作者】马　鹏，男，主治医师，主要研究方向：神经外科疾病。E-mail：mh292818@126.com
【通讯作者】王玉峰，男，主任医师，主要研究方向：神经重症、功能神经外科。E-mail：sjwkwyf1987@163.com

态不规则，存在与主血肿分离的散在小血肿≥3个，呈现出多个圆形或椭圆形“小岛”；(4)渗漏征为CTA图像显示血肿区域延迟相的CT值比CTA相增高>10%，血肿区对比剂出现渗漏；(5)斑点征为CTA图像上血肿内部出现一个或多个直径1-2mm的增强点，呈匍行性或点状病灶并与外部血管分离，病灶CT值至少为血肿2倍，病灶于平扫图像上不呈现高密度。

1.4 统计学方法 采用SPSS 21.0软件整合数据，以血肿体积诊断结果为“金标准”，四格表法计算CT征象预测sICH患者血肿增大的敏感度、特异度、准确度、阴性及阳性预测值；计数资料用例(%)表示，组间行χ^2检验，正态计量资料用均数±标准差($\bar{x}\pm s$)表示，组间行t检验，$P<0.05$视为差异有统计学意义。

2 结 果

2.1 sICH患者颅脑CT图像结果 91例sICH患者中，发生血肿增大43例(47.25%)，未发生血肿增大48例(52.75%)。CT平扫出现黑洞征41例(45.05%)，

混合征50例(54.95%)；岛征39例(42.86%)；渗漏征33例(48.35%)；斑点征45例(49.45%)。

2.2 血肿增大组与未增大组基线资料比较 两组基线资料比较差异无统计学意义($P>0.05$)，见表1。

表1 两组基线资料比较[例(%)]

指标		血肿增大组 (n=43)	血肿未增大组 (n=48)	χ^2/t值	P值
性别	男	25(58.14)	27(56.25)	0.033	0.856
	女	18(41.86)	21(43.75)		
年龄(岁)		65.36±6.75	64.05±6.62	0.934	0.353
体质指数(kg/m²)		22.58±2.26	23.17±2.04	1.309	0.194
血肿分布	基底节区	24(55.81)	25(52.08)	0.201	0.995
	脑叶	7(23.26)	8(16.67)		
	丘脑	6(11.63)	7(14.58)		
	脑干	4(6.98)	5(10.42)		
	小脑	2(2.33)	3(6.25)		
初始血肿体积(mL)	<10	16(37.21)	26(54.17)	2.624	0.105
	≥10	27(62.79)	22(45.83)		
破入脑室	有	10(23.26)	6(12.50)	1.811	0.178
	无	33(76.74)	42(87.50)		

2.3 CT平扫征象对sICH患者血肿增大的预测价值比较 黑洞征预测血肿增大的敏感度、特异度和准确率分别为51.16%、60.42%、56.04%；混合征为79.07%、66.67%、72.53%；岛征为67.44%、79.17%、73.63%；三者联合为48.84%、89.58%、70.33%。三者联合预测sICH患者血肿增大的特异度最高，见表2、3。

表2 CT平扫征象预测结果比较(n)

CT征象		血肿增大 有	血肿增大 无	合计
黑洞征	有	22	19	41
	无	21	29	50
混合征	有	34	16	50
	无	9	32	41
岛征	有	29	10	39
	无	14	38	52
三者联合	有	21	5	26
	无	22	43	65
合计		43	48	91

表3 CT平扫征象对sICH患者血肿增大的预测价值(%)

CT征象	敏感度	特异度	准确率	阳性预测值	阴性预测值	Kappa值
黑洞征	51.16	60.42	56.04	53.66	58.00	11.61
混合征	79.07	66.67	72.53	68.00	78.05	45.35
岛征	67.44	79.17	73.63	74.36	73.08	46.84
三者联合	48.84	89.58	70.33	80.77	66.15	39.23

2.4 CTA征像对sICH患者血肿增大的预测价值比较 渗漏征预测血肿增大的敏感度、特异度和准确率分别为76.74%、77.08%、76.92%；斑点征为83.72%、81.25%、82.42%；二者联合为74.42%、91.67%、83.52%。二者联合预测sICH患者血肿增大的特异度最高，见表4、5。

表4 CTA征像预测结果比较(n)

CTA征象		血肿增大 有	血肿增大 无	合计
渗漏征	有	33	11	44
	无	10	37	47
斑点征	有	36	9	45
	无	7	39	46
二者联合	有	32	4	36
	无	11	44	55
合计		43	48	91

表5 CTA征像对sICH患者血肿增大的预测价值(%)

CTA征像	敏感度	特异度	准确率	阳性预测值	阴性预测值	Kappa值
渗漏征	76.74	77.08	76.92	75.00	78.72	53.76
斑点征	83.72	81.25	82.42	80.00	84.78	64.81
二者联合	74.42	91.67	83.52	88.89	80.00	66.65

2.5 典型病例 患者男，60岁，因“头痛头昏、肢体麻木”入院，经CT检查诊断为高血压性脑出血，2小时后复查CT，显示血肿增大。

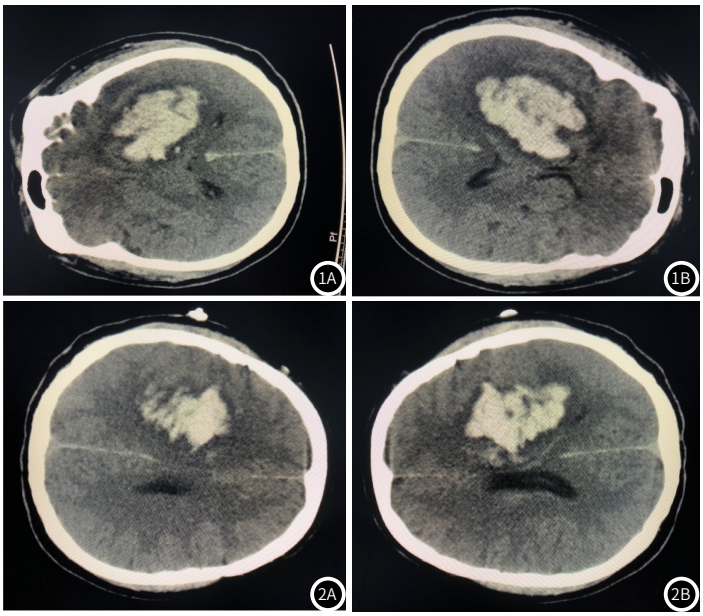

图1A-图1B 入院时CT检查成像；
图2A-图2B 2小时后复查CT，显示血肿增大，呈黑洞征；

3 讨　论

既往研究报道，sICH患者首次出血后仍有继续出血风险，临床将此称为血肿增大，发病后24h内出现血肿增大的病因及发展机制尚未完全明确，目前普遍认为其与原发性高血压、糖尿病、凝血功能障碍、炎症级联反应等均存在密切联系，而早期血肿增大将加重sICH患者神经损伤，严重影响其预后[8]。近年来，由于人们在卒中患者影像学检查方面的不断探究，发现sICH患者血肿增大现象较为常见，表现为血肿混杂密度、不规则形态、周围散在微血肿等[9]。临床关于sICH患者血肿特征的研究主要集中在血肿密度不均质性方面，对周围构成的量化研究相对较少[10]，仍需进一步探索，以便于更好指导临床对sICH患者预后进行评价并制定合理处理方案。

通过头颅CT平扫获得sICH患者血肿的影像学特征是目前临床常用检查手段，其具有快速便捷的优势，血肿增大的CT特殊征象有黑洞征、混合征、岛征等[11]。黑洞征的形成源于sICH患者存在不同时期出血，流动血液在CT平扫成像中呈现血管内低密度，Shen等人[12]研究数据显示，98例有黑洞征的颅内出血患者术后再出血率为58.2%，197例无黑洞征的患者术后再出血率仅5.58%，黑洞征预测术后再出血的敏感性、特异性分别为57.4%、74.0%，该征象在预测脑出血患者血肿扩张破裂出血方面有一定价值。岛征是根据血肿形态来量化血肿特征的指标，有此征象的患者病灶处存在多个出血点，有学者指出，主血肿是sICH患者血管出血主要部位，而随着血肿持续增大，相邻小动脉也相应出现活动性出血，从而引发岛状血肿[13]。混合征是预测血肿增大的神经影像学征象，单一混合征的预测价值较低，但其与岛征联合预测的特异性高达90%[14]。这些CT平扫异常征象与血肿异质性有关，有研究发现，炎症反应在sICH血肿增大中发挥重要作用，血肿降解产物能活化小胶质细胞，导致炎症信号通路出现级联效应，促炎细胞因子、趋化因子、毒素等的释放及累积可造成血肿扩张，血肿表现出混杂密度、不规则形态、周围散在微血肿等，对附近病灶血管造成持续机械性损伤[15]。本研究结果显示：黑洞征预测血肿增大的敏感度、特异度分别为51.16%、60.42%，混合征为79.07%、66.67%，岛征为67.44%、79.17%，三者联合为48.84%、89.58%，三者联合预测sICH患者血肿增大的特异度最高，与以往研究结论类似，说明同时具备多种CT平扫征象的患者，其血肿稳定性较差，早期血肿增大发生风险较高，因此，在临床诊治过程中，需要重点关注此类患者，在病发早期采取有效血肿控制方案，防止神经损伤持续恶化。

Chung等人[16]研究发现，CTA斑点征和初始脑室内出血是sICH患者血肿增大的独立预测因素，相较于CT平扫征象，CTA征象预测价值更高。本研究中，CTA渗漏征预测血肿增大的敏感度、特异度分别为76.74%、77.08%，斑点征为83.72%、81.25%，二者联合为74.42%、91.67%，联合预测sICH患者血肿增大的特异度最高，证实了CTA征象在sICH患者预后中较高的预测价值。Fu等人[17]研究则证实渗漏征是原发性脑出血患者血肿增大的预测因子，尤其是壳核出血患者，其预测敏感度可高达91.5%，该征象与血肿内存在微小强化病灶有关。目前关于斑点征形成的生理机制尚未明确，有研究认为，其产生原因可能是sICH患者首次血肿时周围小血管破裂导致造影剂泄露，并再次出血造成血肿增大[18]。由于CTA需注射对比剂且扫描时间较长，检察人员要求较高，对于伴有肾功能障碍或不耐受的老年患者可能有限制，斑点征筛查的推广应用存在一定局限[19]。然而，CTA征象作为目前较为成熟的预测指标，在大型医院应用斑点征预测sICH患者血肿增大风险是有益的，不仅可指导临床及时采取合理治疗，降低患者再出血风险，对医院而言，也有利于影像科建设，提高科室社会效益。

综上所述，CT平扫与CTA征象均可有效预测sICH患者血肿增大，其中CTA斑点征与渗漏征联合预测临床价值最高。

参考文献

[1]Cai B,Peng L,Wang ZB,et al.Association between serum lipid and hematoma expansion after spontaneous intracerebral hemorrhage in Chinese patients[J].J Stroke Cerebrovasc Dis,2020,29(6):104793.

[2]杜娟,李智慧,郭建华,等.高血压脑出血患者术后预后不良危险因素分析[J].中国医刊,2022,57(9):981-984.

[3]Li ZC,Kong XY,DU QQ,et al.Establishment of a scale for predicting early hematoma enlargement of spontaneous intracerebral hemorrhage based on non-contrast CT signs[J].Turk Neurosurg,2023,33(4):556-567.

[4]王业青,金宇轩,杨俊杰,等.不同平扫CT征象在预测脑出血血肿扩大中价值的比较研究[J].临床放射学杂志,2023,42(2):190-197.

[5]李建波,耿炜,周涛,等.基于计算机断层血管造影特征的脑出血患者血肿扩大风险的预测模型分析[J].实用临床医药杂志,2022,26(8):17-21,26.

[6]Hemphill JC 3rd,Greenberg SM,Anderson CS,et al.Guidelines for the management of spontaneous intracerebral hemorrhage:a guideline for healthcare professionals from the American Heart Association/American Stroke Association[J].Stroke,2015,46(7):2032-60.

[7]中华医学会神经病学分会,中华医学会神经病学分会脑血管病学组.中国脑出血诊治指南(2019)[J].中华神经科杂志,2019,52(12):994-1005.

[8]Zhang K,Wei L,Zhou X,et al.Risk factors for poor outcomes of spontaneous supratentorial cerebral hemorrhage after surgery[J].J Neurol,2022,269(6):3015-3025.

[9]Li H,Xie Y,Liu H,et al.Non-contrast CT-based radiomics score for predicting hematoma enlargement in spontaneous intracerebral hemorrhage[J].Clin Neuroradiol,2022,32(2):517-528.

[10]Falcone JA,Lopez A,Stradling D,et al.Blood pressure and spot sign in spontaneous supratentorial subcortical intracerebral hemorrhage[J].Neurocrit Care,2022,37(1):246-254.

[11]宋杨君.CT平扫影像学征象预测自发性脑出血患者早期血肿扩张的临床价值分析[J].中国CT和MRI杂志,2021,19(11):20-22.

[12]Shen Z,Wang L,Wu G,et al.Computed tomographic black hole sign predicts postoperative rehemorrhage in patients with spontaneous intracranial hemorrhage following stereotactic minimally invasive surgery[J].World Neurosurg,2018,120(1):e153-e160.

[13]杠涛,陈俊波,顾钱峰,等.CT混合征、岛征联合渗漏征预测脑出血早期血肿扩大的临床价值研究[J].中国动脉硬化杂志,2021,29(6):534-538.

[14]Kim JH,Choi JI.Feasibility of a combined swirl and blending sign on non-contrast computed tomography for predicting early hematoma expansion after spontaneous intracerebral hemorrhage[J].J Neurosurg Sci,2022,66(6):582-588.

[15]Antolini L,DiFrancesco JC,Zedde M,et al.Spontaneous ARIA-like events in cerebral amyloid angiopathy-related inflammation:a multicenter prospective longitudinal cohort study[J].Neurology,2021,97(18):e1809-e1822.

[16]Chung GH,Goo JH,Kwak HS,et al.The comprehensive comparison of imaging sign from CT angiography and noncontrast CT for predicting intracranial hemorrhage expansion:a comparative study[J].Medicine (Baltimore),2022,101(49):e31914.

[17]Fu F,Sun S,Liu L,et al.Iodine sign as a novel predictor of hematoma expansion and poor outcomes in primary intracerebral hemorrhage patients[J].Stroke.2018,49(9):2074-2080.

[18]牛姗姗,钟利平,宋腾飞,等.低密度征和斑点征预测自发性脑出血早期血肿扩大[J].中山大学学报(医学科学版),2022,43(3):496-503.

[19]时代,徐亮,范国华,等.基于倾向性评分探讨混合征预测血肿扩大的价值[J].放射学实践,2021,36(7):843-847.

(收稿日期：2023-08-04)
(校对编辑：谢诗婷)