论 著

MSCT、3.0T MRI用于肾上腺肿瘤鉴别中的价值分析*

徐爱民[1] 孙淑钦[1] 刘培举[1]
崔二峰[2,*]
1.河南省平煤神马医疗集团总医院放射科
(河南 平顶山 467000)
2.河南省许昌市中心医院影像科
(河南 许昌 461000)

【摘要】**目的** 分析MSCT和3.0T MRI在肾上腺肿瘤鉴别中的应用价值。**方法** 回顾分析笔者医院2018年11月-2020年4月肾上腺肿瘤患者资料，共46例。均行MSCT和3.0T MRI扫描，行手术治疗，经病理组织检查确诊。以病理检查结果为准，分析两种诊断方法对不同病理类型(嗜铬细胞瘤、功能性肾上腺腺瘤、转移瘤、肾上腺皮质癌)的诊断准确率；对比两种诊断方法对瘤体良恶性鉴别的准确率；对比两种诊断方法在良性和恶性瘤体定位准确率；对比两种方法获取图像的清晰度；观察各种病理类型的瘤体在CT下的表现以及在3.0T MRI下的表现。**结果** 3.0T MRI诊断嗜铬细胞瘤、功能性肾上腺腺瘤、转移瘤、肾上腺皮质癌准确率以及病理类型诊断准确率分别为83.33%、80.00%、77.78%、100.00%、82.61%，MSCT为66.67%、60.00%、44.44%、50.00%、58.70%，前者更高，$P<0.05$。3.0T MRI鉴别瘤体性质准确率(95.65%)高于MSCT(67.39%)，$P<0.05$。MSCT对瘤体定位准确率(93.48%)高于3.0TMRI(67.39%)，$P<0.05$。3.0T MRI图像清晰率(91.30%)高于MSCT(76.09%)，$P<0.05$。**结论** 两种诊断方法均能提供肾上腺肿瘤形态、大小、密度等信息，在病理类型和定性上3.0MRI更具有优势，在定位上MSCT更具优势，可结合二者提高诊断准确率。

【关键词】肾上腺肿瘤；多层螺旋CT；3.0T磁共振成像；病理类型；良恶性；定位
【中图分类号】R445.2；R736.6
【文献标识码】A
【基金项目】磁共振 DWI 技术及 MSCT 对少见类型膀胱炎的诊断及临床应用(LHGJ20191398)
DOI:10.3969/j.issn.1672-5131.2023.10.040

The Value Analysis of MSCT and 3.0T MRI in the Differentiation of Adrenal Tumors*

XU Ai-min[1], SUN Shu-qin[1], LIU Pei-ju, CUI Er-feng[2,*].
1.Department of Radiology, Xuchang Central Hospital, Xuchang 461000, Henan Province, China
2.Department of Imaging, Xuchang Central Hospital, Xuchang 461000, Henan Province, China

ABSTRACT
Objective To analyze the application value of MSCT and 3.0MRI in the identification of adrenal tumors. ***Methods*** A retrospective analysis of the data of 46 patients with adrenal tumors in the author's hospital from November 2018 to April 2020.All patients underwent MSCT and 3.0 MRI scans,surgical treatment,and confirmed diagnosis by histopathological examination.Based on the results of the pathological examination,analyze the diagnostic accuracy of the two diagnostic methods for different pathological types(pheochromocytoma,adrenal adenoma,metastasis,adrenal sebaceous carcinoma);compare the two diagnostic methods for the differentiation of benign and malignant tumors Accuracy rate;compare the accuracy of the two diagnostic methods in the positioning of benign and malignant tumors;compare the clarity of the images obtained by the two methods;observe the performance of various pathological types of tumors under CT and 3.0MRI. ***Results*** The accuracy of 3.0T MRI in the diagnosis of pheochromocytoma,adrenal adenoma,metastasis,adrenal sebaceous carcinoma and pathological type were 83.33%,80.00%,77.78%,100.00%,82.61%,and the MSCT was 66.67%.60.00%,44.44%,50.00%,58.70%,the former is higher,$P<0.05$.The accuracy of 3.0T MRI T in identifying the nature of the tumor(95.65%) is higher than that of MSCT(67.39%),$P<0.05$.The accuracy rate of MSCT for tumor location(93.48%) was higher than 3.0TMRI(67.39%),$P<0.05$.The image clarity rate of 3.0T MRI(91.30%)was higher than MSCT(76.09%),$P<0.05$. ***Conclusion*** Both diagnostic methods can provide information on the shape,size,and density of adrenal tumors.3.0MRI has more advantages in pathological types and qualitative aspects,and MSCT has more advantages in location,and can combine the two to improve the diagnostic accuracy.
Keywords: Adrenal Gland Tumors; Multislice Spiral CT; 3.0T Magnetic Resonance Imaging; Pathological Types; Benign and Malignant; Localization

肾上腺肿瘤目前在我国发病率较高，目前每年有12万以上肾上腺肿瘤患者，其中良性率约为70%；随着影像学不断发展和应用成熟，肾上腺肿瘤在临床检出增多；国际大宗病例统计显示随着年龄增加，其患病率呈上升趋势，在60~70岁的老年人群中患病率约为6%[1-2]。该病可导致原发性醛固酮增多症和继发性高血压等疾病，对患者机体健康、生活质量和生命安全造成严重威胁，早期诊断和治疗对其十分重要[3]。目前临床诊断其的主要方法包括MRI、CT、B型超等，对临床诊断均有一定帮助，但由于成年人肾上腺重量轻(4~6g)，且位于腹膜后，X线难以清晰显示；B型超声受周围脏器和脊柱影响，仅适合肾上腺肿瘤筛查，在病理分型等上局限性大；临床表现以及实验室检查也逐渐表现局限性，因此通过更好的影像学基数提高疾病诊断率备受关注[4-5]。目前关于肾上腺肿瘤性质鉴定中MRI和多层螺旋CT(MSCT)的对比分析较少，明确二者在该领域中的应用价值，对今后肾上腺肿瘤诊断和治疗方案改良有指导意义。为此，本文开展研究，报道如下。

1 材料与方法

1.1 一般资料 回顾分析笔者医院2018年11月至2020年4月肾上腺肿瘤患者资料，共46例；男性22例，女性24例；年龄为(19~67)岁，平均(42.54±7.54)岁；病灶位置：双侧共6例，左侧共20例，右侧共20例；嗜铬细胞瘤为18例，功能性肾上腺腺瘤15例(包括12例醛固酮腺瘤和3例皮质醇腺瘤)，转移瘤9例，肾上腺皮质癌4例。

纳入标准：肾上腺占位；肾上腺瘤体最短直径>0.5cm；行手术治疗仅病理检查确诊；患者临床资料完善；签署知情同意书；行MRI检查和MSCT检查；配合相关治疗和检查。排除标准[6-7]：不合配检查；既往有精神疾病史；沟通障碍；凝血功能异常；其他甲状腺疾病；术前有心脏起搏器、金属异物安装史。研究为回顾性研究，获得医院伦理委员会批准。

1.2 方法

1.2.1 CT扫描 使用德国西门子二代双源64排螺旋CT，参数：管电流、管电压分别为240mA、120kV，层厚0.5cm；扫描从膈肌起扫描至肾下极水平，嘱咐患者进行呼吸配合；完成平扫和双期增强扫描，对比剂为碘海醇，剂量为1.5mL/kg,浓度为300mgI/mL，在注射对比剂后25~30s做动脉期扫描，70~80s静脉期扫描。

1.2.2 3.0T MRI扫描 采用德国西门子3.0T 超导MR扫描，扫描前指导患者进行呼吸训练，屏气扫描法。常规扫描序列：冠状位：T_2WI TE为93ms，TR为1400ms；横断面：T_2WI序列TE为104ms，TR为3000ms，Vibe-T_1WI序列 TE为1.39ms，TR为3.92ms。横断面化学位移成像序列，同相位TRA参数TE为2.32ms，TR为130ms，相反位TRA参数TE为3.69ms，TR为130ms。最后行扩散加权成像，参数TE为73ms，TR为3935ms，扩散敏感系数b为0s/mm^2、400s/mm^2、800s/mm^2。

【第一作者】徐爱民，男，副主任技师，主要研究方向：CT及MRI影像检查及诊断相关。E-mail：kkkjiaiaier99@126.com
【通讯作者】崔二峰，男，主任医师，主要研究方向：影像检查。E-mail：lihhh678@163.com

1.2.3分析CT图像 将图像传到PACS工作站，由2名放射科医师独立阅片，当二者不一致时商议后决定。阅片内容包括肿瘤大小、形态、密度、信号、强化方式、周围组织关系以及图片清晰度。

1.3 观察指标 对比3.0T MRI与MSCT年终方法诊断肾上腺肿瘤病理类型准确率，病理类型包括嗜铬细胞瘤、功能性肾上腺腺瘤、转移瘤、肾上腺皮质癌。对比两种诊断方法对肿瘤良恶性鉴别的准确率以及对良恶性肿瘤定位的准确率；对比两种诊断方法获取图像的清晰程度(阅片医师评估，包括图像上肿瘤边界、各细节影纹)。

1.4 统计学分析 SPSS 20.0统计学软件处理数据，其中正态分布计量资料以“$\bar{x}\pm s$”表示，组间比较行t/F检验；计数治疗用“%”表示，χ^2检验。$P<0.05$表示有统计学意义。

2 结 果

2.1 两种诊断方法诊断肾上腺肿瘤病理类型对比 3.0T MRI对病理类型诊断准确率高于MSCT，$P<0.05$。见表1。

2.2 两种诊断方法诊断肾上腺肿瘤性质对比 3.0T MRI鉴别瘤体性质准确率高于MSCT，$P<0.05$。见表2。

2.3 两种诊断方法对良恶性肿瘤定位的准确率对比 MSCT对瘤体定位准确率高于3.0TMRI，$P<0.05$。见表3。

2.4 两种方法平扫图像清晰度对比 3.0T MRI图像清晰率高于MSCT，$P<0.05$。见表4。

2.5 CT表现(如图1-3) 嗜铬细胞瘤：边界清晰(9例)或不清晰(9例)，形态规则(10例)或不规则(8例)，密度普遍均匀(15例)，不均匀共3例。功能性肾上腺腺瘤：边缘光滑(14例)，有偏高密度类圆形密度影(15例)，增强CT下肿瘤轻度强化(15例)；其中3例皮质醇腺瘤直径为(2~5)cm，呈椭圆形或圆形；12例醛固醇腺瘤直径为(0.7~2.4)cm，有完整包膜。转移瘤：椭圆或类圆形(7例)或不规则形(2例)高密度影，平扫表现为囊性、实性或囊实性密度，增强后有实性肿块和囊壁强化。肾上腺皮质癌：3例平扫密度不均，1例均匀；1例瘤体内部钙化影；4例均整体呈渐进强化，3例增强下瘤体内有血管形成，边缘有包膜共2例，延迟强化。

2.6 3.0T MRI表现(如图4-6) 嗜铬细胞瘤：较大的不规则肿块或类圆形肿块，T_1WI信号类似肝实质，T_2WI信号略高，瘤实体明显强化(14例)，易坏死、囊变(11例)。功能性肾上腺腺瘤：形态规则类圆或椭圆，信号较为均匀，T_1WI和T_2WI均类似肝脏信号强度，个别T_2WI信号极高，梯度回波反相信号降低，重度或轻度均匀强化，较大肿瘤有出血坏死。转移瘤：典型不规则或分叶状肿块，T_1WI信号类肝实质信号或更低，T_2WI信号高于肝实质，有坏死时T_1WI低信号，T_2WI高信号，增强扫描周围有不均匀结节状强化。肾上腺皮质癌：4例均为T_1WI稍低和T_2WI稍高混杂信号以及DWI高信号；1例瘤体有囊变，2例出血，1例瘢痕组织；强化方式与CT相同，包膜结构共2例。

表1 两种诊断方法诊断肾上腺肿瘤病理类型对比(n；%)

诊断方法	嗜铬细胞瘤(n=18)	功能性肾上腺腺瘤(n=15)	转移瘤(n=9)	肾上腺皮质癌(n=4)	病理类型诊断准确率	合计
3.0T MRI	15(83.33)	12(80.00)	7(77.78)	4(100.00)	38(82.61)	46
MSCT	12(66.67)	9(60.00)	4(44.44)	2(50.00)	27(58.70)	46
χ^2	10.43	8.54	18.54	21.09	16.14	-
P	0.0000	0.0000	0.0000	0.0000	0.0000	-

表2 两种诊断方法诊断肾上腺肿瘤性质对比(n；%)

诊断方法	良性(n=29)	恶性(n=17)	误诊	准确率
3.0T MRI	28(96.55)	16(94.12)	2(4.35)	44(95.65)
MSCT	20(68.97)	11(64.71)	15(32.61)	31(67.39)
χ^2	15.74	17.07	27.87	13.65
P	0.0000	0.0000	0.0000	0.0000

表3 两种诊断方法对良恶性肿瘤定位的准确率对比(n；%)

诊断方法	良性(n=29)	恶性(n=17)	误诊	准确率
3.0T MRI	21(72.41)	10(58.82)	2(4.35)	31(67.39)
MSCT	28(96.55)	15(88.24)	15(32.61)	43(93.48)
χ^2	12.61	13.32	27.87	11.41
P	0.0000	0.0000	0.0000	0.0000

表4 两种方法平扫图像清晰度对比(n；%)

诊断方法	良性(n=29)	恶性(n=17)	较模糊	准确率
3.0T MRI	27(93.10)	15(88.24)	4(8.70)	42(91.30)
MSCT	23(79.31)	12(70.59)	11(23.91)	35(76.09)
χ^2	6.18	7.14	17.15	8.54
P	0.045	0.036	0.0000	0.019

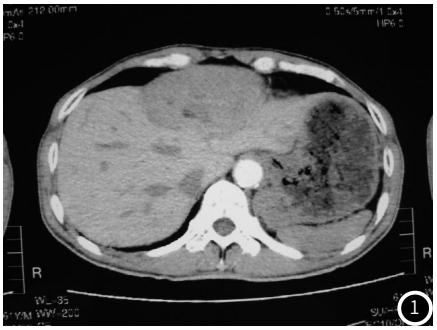

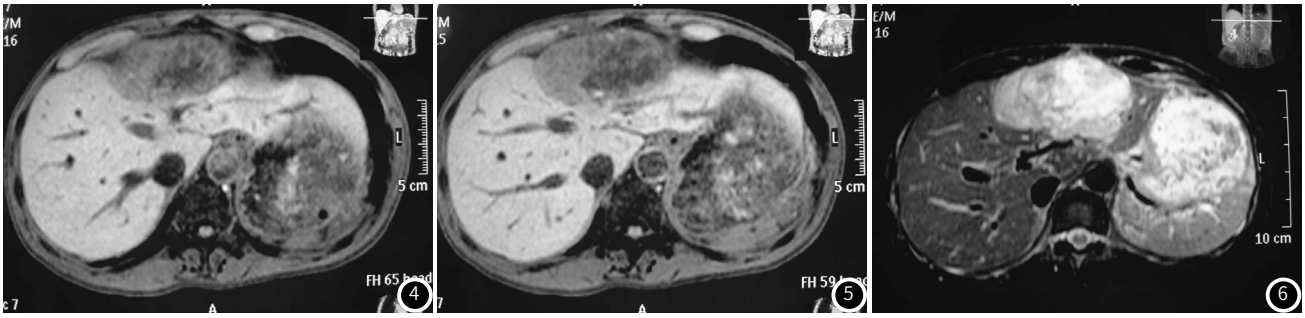

图1-图6 男，55岁，血压高1年，剧烈运动后明显胸闷不适，休息后缓解。去甲肾上腺素及肾上腺素升高。图1-图3：CT见肝左叶肿块，稍低密度，图4-图6 MR显示肝左叶肿块。

3 讨 论

肾上腺肿瘤为内分泌科病变，患者肾上腺功能随着病情进展而降低，因为肾上腺解剖学位置深，且肿瘤致病因素相当复杂，不同性质的瘤体形态区分不显著；需要选择高精度和高密度的诊断方法明确瘤体位置、瘤体体积与形态、病理类型等[8]。肾上腺肿瘤种类多，临床表现差异大，常见类型包括嗜铬细胞瘤、功能性肾上腺腺瘤、转移瘤、肾上腺皮质癌等。MSCT和MRI在肾上腺肿瘤定位上准确，能清晰观察周围器官情况和关系，判断淋巴结转移等情况，在肾上腺肿瘤鉴别上均有一定价值和优势[9-10]。本研究根据结果分析二者在肾上腺肿瘤中的应用价值如下。

MRI下多数肾上腺腺瘤T_1WI和T_2WI信号接近正常肝脏信号，少数表现为T_1WI低信号和T_2WI高信号，或呈现为均匀信号[11-12]。嗜铬细胞瘤内供血丰富，细胞团中有大量血窦，肿块表现为长T1和T2信号，T_2WI为高信号，两种诊断方法检查周围实体均显示为明显增强信号。本研究中嗜铬细胞瘤直径为(3.0~10.0)cm，边界清晰，密度不均匀，多有出血或囊变；恶性嗜铬细胞瘤边界模糊，密度不均匀，周围有侵犯，有淋巴结转移，但在没有转移的情况下，CT难以诊断[13-14]。功能性肾上腺腺瘤分为皮质醇腺瘤和醛固醇腺瘤，前者多为无功能性腺瘤，肿瘤体积大，密度高，有轻度或中度强化；醛固醇腺瘤瘤体小，呈轻度强化[15]。本研究中皮质醇腺瘤直径为2~5cm，呈椭圆形或圆形；而醛固醇腺瘤直径为0.7~2.4cm，有完整包膜。肾上腺转移瘤是发病率较高的一种肾上腺肿瘤，其主要原发肿瘤包括肺癌、甲状腺癌、结肠癌和乳腺癌；CT下表现呈多样性，瘤体较小时通常边界光滑清晰，有均匀的低密度影，瘤体增大后有分叶状，边界变得模糊，有不均匀密度，增强扫描呈不均匀强化[16-17]。肾上腺皮质癌是发生在肾上腺皮质的恶性肿瘤，较少发生在成年人中，本研究中仅4例患者；分化好的皮质癌与腺瘤类似，尤其瘤体小且有包膜时难以与腺瘤区分；本研究中MRI无漏误诊，MSCT漏诊2例，考虑该2例体积较小且有包膜有关。在鉴别上述病理类型中，3.0T MRI共判断正确38例，类型诊断准确率为82.61%，高于MSCT(58.70%)，$P<0.05$。这与宋殿宾[18]等研究者报道的3.0T MRI诊断肾上腺肿瘤病理类型准确率(83.67%)较MSCT(58.91%)高($P<0.05$)的结果基本一致。MRI是临床常用影像学方法，在细胞内脂检出上敏感性高，对富脂质肿瘤诊断特异性较高，能清晰显示肿瘤大小、形态和与周围组织的关系以及是否有淋巴结转移；MRI有多参数、多序列和多方位成像，随着其化学移位反相位成像技术进步，对肾上腺肿瘤类型鉴别能力提高[19]。而MSCT检查周围组织分界清晰度高，肾上腺肿瘤多表现为类圆肿块，利于肿瘤定位，本研究中MSCT对恶性和良性肿瘤的定位准确率高于3.0T MRI。这与梁江涛[20]等研究者报道的MSCT肾上腺良性肿瘤定位准确率(92.12%)高于MRI(74.12%)，恶性肿瘤定位准确率(95.87%)高于MRI(67.81%)，$P<0.05$的结果一致。在良恶性鉴别中，3.0T MRI表现优于MSCT，考虑是因为MRI检查下T_1WI和T_2WI信号较肝实质略高，分辨率高于CT，能清晰观察肿瘤性质，因此在性质鉴别上有更好参考价值[21]。

综上所述，本研究结果提示MSCT对肾上腺肿瘤的定位准确率上高于MRI，在定性上则是MRI优于MSCT。因此建议在肾上腺肿瘤检查时，可先通过MSCT明确定位，之后通过MRI定性，结合二者优势，减少漏误诊。另本研究样本较少，往后可增加样本，进一步分析MSCT和MRI在区别皮质醇腺瘤和醛固醇腺瘤中的价值。

参考文献

[1]赵定许,夏晓亮,耿承军.动态增强MRI CT在肾上腺肿瘤中的诊断价值对比分析[J].河北医学,2021,27(4):625-628.
[2]刘欣,郑伊能,钟毅,等.CT纹理分析对醛固酮腺瘤与皮质醇腺瘤的鉴别诊断价值[J].中国中西医结合影像学杂志,2021,19(1):60-64.
[3]刘春艳,兰国鹏,郑晓东,等.多层螺旋CT多期扫描鉴别多种肾上腺肿瘤的诊断价值[J].中国医学装备,2021,18(5):56-60.
[4]Lorenz K,Langer P,Niederle B,et al.Surgical therapy of adrenal tumors:guidelines from the German Association of Endocrine Surgeons (CAEK)[J].Langenbecks Arch Surg,2019,404(4):385-401.
[5]李晓燕,吕发金,杨全,等.多层螺旋CT观察COVID-19患者肾上腺的形态学变化[J].中华内分泌外科杂志,2020,14(5):387-392.
[6]Nermoen I,Falhammar H.Prevalence and characteristics of adrenal tumors and myelolipomas in congenital adrenal hyperplasia:a systematic review and meta-Analysis[J].Endocr Pract,2020,26(11):1351-1365.
[7]张钰,陈新元,许宁,等.基于MRI纹理分析预测肾透明细胞癌核分级[J].中华放射学杂志,2021,55(1):53-58.
[8]王永丽,杨帆,文智.影像联合血清肿瘤标记物对睾丸肿瘤的诊断价值[J].实用放射学杂志,2021,37(3):431-434.
[9]Elhassan YS,Alahdab F,Prete A,et al.Natural History of Adrenal Incidentalomas With and Without Mild Autonomous Cortisol Excess:A Systematic Review and Meta-analysis[J].Ann Intern Med,2019,171(2):107-116.
[10]金巧芳,殷苏青,刘文武,等.超声造影与CT诊断肾脏实质良恶性病变的价值观察[J].中国CT和MRI杂志,2021,19(6):116-118.
[11]徐鑫梅,胡婷婷,陈海,等.磁共振成像评估促红细胞生成素对肾移植的治疗效果[J].中华实验外科杂志,2021,38(3):493-495.
[12]潘靓,邢兆宇,邢伟,等.早期肾缺血再灌注损伤MRI纹理分析与病理组织学对照研究[J].中华放射学杂志,2020,54(9):891-897.
[13]陈娇,胡秀华,战锟,等.肾平滑肌瘤的CT及MRI特征和鉴别诊断[J].临床放射学杂志,2020,39(10):2033-2036.
[14]Barroso-Sousa R,Barry WT,Garrido-Castro AC,et al.Incidence of Endocrine Dysfunction Following the Use of Different Immune Checkpoint Inhibitor Regimens:A Systematic Review and Meta-analysis[J].JAMA Oncol,2018,4(2):173-182.
[15]卢瞳,居胜红.腹膜后副神经节瘤的影像学诊断与鉴别诊断[J].中华放射学杂志,2020,54(10):1033-1037.
[16]杨晓春,李思远,寇志成,等.肾上腺偶发肿瘤的研究进展[J].国际泌尿系统杂志,2020,40(1):170-173.
[17]Seyam R,Khalil MI,Kamel MH,et al.Organ-sparing procedures in GU cancer:part 1-organ-sparing procedures in renal and adrenal tumors:a systematic review[J].Int Urol Nephrol,2019,51(3):377-393.
[18]宋殿宾,张晶晶,于满,等.肾上腺淋巴管瘤的诊治分析[J].中华泌尿外科杂志,2021,42(2):144-146.
[19]朱园园,郭立琳,田庄,等.原发性心脏血管肉瘤临床及影像学特征分析[J].中华心血管病杂志,2021,49(4):374-379.
[20]张旭升,郑晓林,谢浩锋,等.肾上腺肿瘤的CT特征分析[J].中国CT和MRI杂志,2011,9(4):49-51.
[21]徐绍斌.肾上腺肿瘤的CT诊断与鉴别诊断[J].中国CT和MRI杂志,2008,6(5):42-45.

(收稿日期：2022-12-16)
(校对编辑：姚丽娜)