· 短篇 ·

MRI误诊进行性多灶性脑白质病(PML)一例并文献复习*

李　静*　吴桂秀　黄宝生　魏　铭
河西学院附属张掖人民医院影像研究所 (甘肃 张掖 734500)

【摘要】进行性多灶性脑白质病变(PML)是临床上罕见的一种疾病，该疾病以神经系统症状、特征性MRI表现及脑脊液化验检出JC多瘤病毒为主要特点，预后差，病死率高。本文就1例进行性多灶性脑白质病死亡患者的临床资料进行回顾性分析总结，并进行文献复习。

【关键词】进行性多灶性脑白质病变；磁共振成像；乳头多瘤空泡病毒(JCV)；文献复习
【中图分类号】R445.2
【文献标识码】D
【基金项目】甘肃省高等学校创新基金项目(2021B-258)
DOI:10.3969/j.issn.1009-3257.2023.06.003

MRI Misdiagnosis of Progressive Multifocal Leukoencephalopathy (PML) : A Case Report and Literature Review*

LI Jing*, WU Gui-xiu, HUANG Bao-sheng, WEI Ming.
Zhangye People's Hospital affiliated to Hexi University, Zhangye 734500, Gansu Province, China

Abstract: Progressive multifocal leukoencephalopathy (PML) is a rare clinical disease characterized by neurologic symptoms, characteristic MRI findings and JC polyomavirus detection in cerebrospinal fluid. It has a poor prognosis and high mortality. The clinical data of a patient with progressive multifocal leukoencephalopathy who died were retrospectively analyzed and the literature was reviewed.

Keywords: Progressive Nultifocal White Matter Lesions; Magnetic Resonance Imaging; JC Poly-Omavirus (JCV); Literature Review

进行性多灶性脑白质病变(progressive multifocal leukoencephalopathy, PML)，是一种主要由细胞免疫缺陷引起的中枢神经系统感染所致的脑白质亚急性脱髓鞘疾病。国外学者[1]对1994年至2019年文献报告中提到的94例病例汇总分析显示HIV感染所致PML占89%，其主要致病病毒为乳头多瘤空泡病毒(JC poly-omavirus，JCV)。HIV-PML患者1~2年死亡率高(80%以上)，预后非常差[2]。现报告一例误诊病例。

1 病例介绍

患者男，48岁。主因“言语不清10天，加重伴左右不识3天”就诊。患者无明显诱因突然出现言语含糊不清10天，舌体僵硬，讲话流利性差，未予重视；入院前3天上述症状加重，反应迟钝，左右不能辨认，记忆力减退，面部表情呆板。发病以来无头痛、恶心、呕吐，四肢抽搐及挛缩。

实验室检查：生化(-)，WBC 3.6x109/L，红细胞沉降率32(0~15) mm/h，脑脊液生化(-)，脑脊液常规(-)，抗酸染色(-)、墨汁染色(-)，HIV (+)、HCV(+)、TP(+)；抗髓过氧化物酶抗体(+)；JC多瘤病毒(+)。

影像检查MRI(详见图1-图6)：

诊疗经过：患者入院进行MRI平扫初步诊断为亚急性期脑梗塞。实验室检查提示HIV(+)，梅毒(+)，临床为了预防神经梅毒引起的脑血管性病变给予青霉素、阿昔洛韦驱梅、抗病毒治疗。进一步完善脑血管CTA，颅脑MRI增强检查、脑脊液化验等，完善影像检查排除亚急性期脑梗塞，考虑HIV相关性脑病，脑脊液生化、常规、培养、抗酸染色、墨汁染色未见异常，8天后患者病情加重复查MRI平扫，结果显示脑内病变范围较前增大、增多，经MDT会诊考虑多灶性脑白质病变，外送脑脊液，病理回报JC多瘤病毒(+)，患者有确切的HIV感染病史+明确的临床症状+典型MRI检查+JC多瘤病毒(+)确诊为进行性多灶性脑白质病，给予相关治疗病情好转不明显，随访的一年中反复发作并加重，确诊之后的一年六个月死亡。

2 讨　论

进行性多灶性脑白质病变(progressive multifocal leukoencephalopathy, 以下简称PML)近几年来随着HIV发病率增加而增加，常用诊断PML的方法有：(1)典型的局限性神经系统症状；(2)特征性的MRI表现；(3)脑脊液PCR检测出JC多瘤病毒；

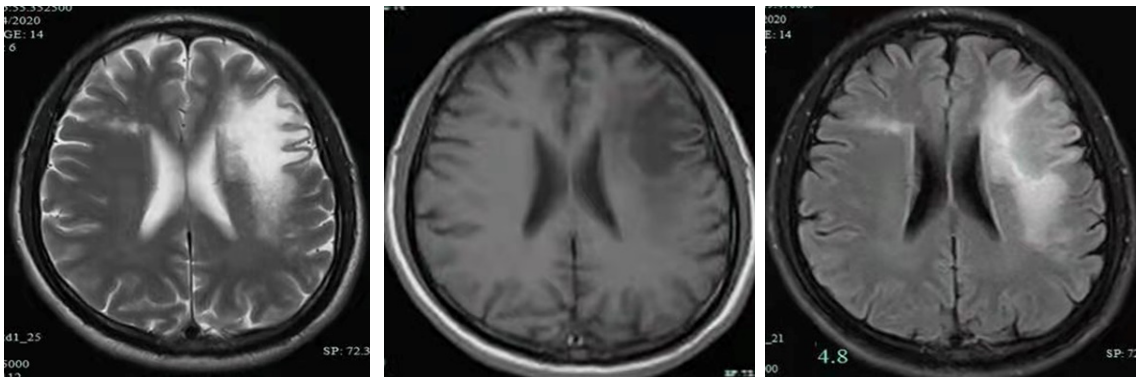

【第一作者】李　静，女，副主任医师，主要研究方向：中枢神经系统、生殖系统CT、MRI诊断。E-mail：408199819@qq.com
【通讯作者】李　静

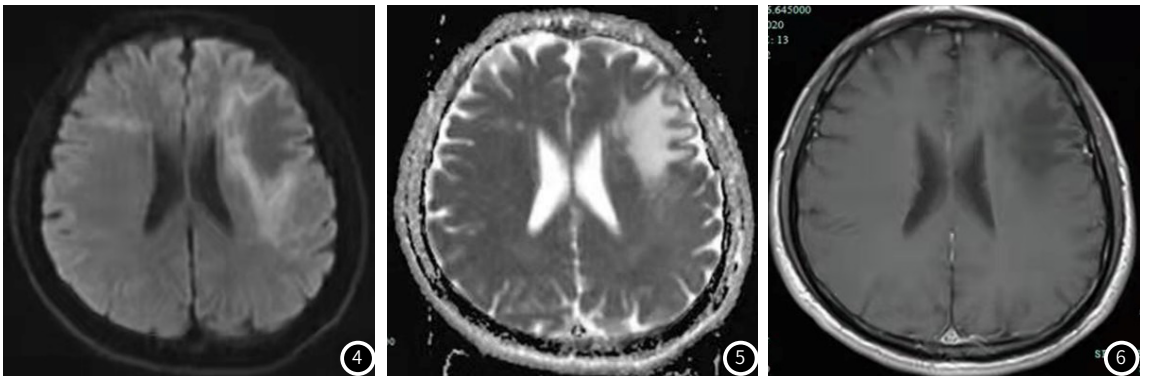

图1-图6 左侧额颞叶皮层下白质区见片状、脑回状异常信号；**图1** T2WI呈高信号，**图2** T_1WI呈低信号，**图3** FLAIR序列呈高信号，DWI(b=1000)示病变外周可见环形高信号，**图4** 中央区呈低信号，**图5** ADC图外周呈低信号，中央区呈高信号；**图6** 病灶靠近灰质侧边界清，呈“指状”改变，外形饱满，靠近白质侧边界不清，无占位效应；静脉推注Gd-DTPA(14ml)增强扫描示病灶未见强化。右侧额叶白质区见片状异常信号，T_1WI呈低信号，T_2WI呈高信号，FLAIR呈高信号， DWI(b=1000)示灶呈高信号，ADC图呈高信号，边界不清，增强后未见强化。

(4)脑组织活检；(1~3)或(1/2/4)阳性为PML的确诊方法[3]，(1/2)阳性可以先考虑为PML[4]。脑组织活检属于有创检查，对于大多数的医院来说由于其技术要求高，难度大，存在一定风险，患者不容易接受而无法开展。目前来说PML诊断主要依据确切的临床病史、脑脊液PCR检查JC多瘤病毒、特征性MRI表现来确诊。

诊断PML要有确切的HIV等免疫缺陷疾病病史，临床出现不同程度神经系统症状。临床症状不典型，根据病毒侵蚀的部位表现出对应的临床症状，常呈多样性改变出现认知、运动、感觉障碍(40~60%)、语言障碍(40%)、步态不协调(30~30%)、视觉受累(20~30%)、感觉缺失(10~20%)、癫痫(10%)[8]。本例患者除没有癫痫、步态不协调外其他症状均存在，症状与脑梗塞存在较大差异，在初步诊断本例病例时没有仔细询问临床症状出现的时间和空间特点导致误诊。

HIV-PML主要的致病病毒为乳头多瘤空泡病毒，脑脊液PCR检测此病毒为确诊PML的主要依据。IKEDA J[5]、LEE SY[6]、Vijay Hary[7]作者提到脑脊液PCR检查JC多瘤病毒在诊断PML时具有很高的敏感性(75%~95%)和特异性(92%~100%)，脑脊液PCR检查JC多瘤病毒的确诊病例高达78%，明显高于脑组织病理活检(35%)。本例病例主要靠典型的MRI表现和脑脊液PCR检查JC多瘤病毒确诊。

磁共振检查(magnetic resonance imaging，MRI)在中枢神经系统疾病中占有明显优势，能对PML的诊断及疾病进展程度进行分期。PML的发病部位主要位于大脑半球白质及灰白质交界区，以额叶、顶叶最常见，颞叶、枕叶、胼胝体也可出现[9]。MRI显示病灶位于脑白质内呈不对称性分布的多发病灶，部分融合，病灶朝向白质侧边界模糊，朝向灰质侧边界清晰[10]。幕上病变典型表现呈U形、指状改变分布在白质区和皮层下U型纤维区，多灶性病变可以融合成大片状。幕下病变以小脑中脚多见，累及大脑脚、延髓。T_1WI呈略低信号为早期表现，随着低信号范围增大伴有病灶融合，出现邻近脑组织萎缩预示着病变进一步加重；T_2WI、FLAIR病灶主要以高信号表现为主。弥散加权(DWI)在脑白质病变研究方面具有较高的价值，DWI结合ADC图能够反应出病变的发展阶段。若DWI(高b值)为高信号，相应ADC图为低信号说明是早期活动期的病变。若DWI(高b值)为高信号，相应ADC图为高信号说明是中间发展阶段的病变；若DWI(高b值)为低信号，相应ADC图为高信号说明是病变的终末期；有学者认为[11]病变中央区范围的大小与病情长短及严重程度呈正相关。本病例就属于病程较长的中间发展阶段。静脉注射Gd-DTPA增强后依据是否有炎性反应和血脑屏障的破坏分为经典型和炎症型。经典型PML增强后无强化，而且没有周围水肿和占位征象，本例病例属于经典型。炎症型PML由于血脑屏障的破坏出现炎症反应和水肿[12],增强后出现强化，这一型文献报道较少。

PML在临床相对比较少见，文献大部分都是个案报道。由于临床症状复杂多变，诊断相对困难。在影像学上典型PML诊断相对有特征性，对于炎症型就需要与其他疾病鉴别。脑脊液PCR检查JC多瘤病毒在诊断中价值较大。PML预后差，死亡率高，需要临床提高认识，早期做出诊断，及时行高效抗逆转录病毒(highly active antiretroviral therapy, HARRT)疗法改善预后。

参考文献

[1]Pria Anand,MD,Gladia C.hotan,BS,Andre Vogel,BA et al.Progressive multifocal leukoencephalopathy[J].Neurol Neuroimmunol Neuroinflamm. 2019, 25(6):e618.

[2]Yamamoto K,Watanabe K,Kikuchi Y,et al. Long-term functional prognosis of patients with HIV-associated progressive multifocal leukoencephalopathy in the era of combination ART[J].AIDS Patient Care STDS,2015,29(1):1-3.

[3]陈兴泳,陈雅红,黄爱琼,等.人免疫缺陷病毒相关进行性多灶性白质病变1例临床、影像和病理特征[J].中国神经、精神疾病疾病杂志,2021,47(1):47-49.

[4]刘玉丽,温丽娟,王道庆.艾滋病进行性多灶性白质脑病的临床和MRI特点分析[J].中国CT和MRI杂志,2019, 17(7):12-15,25.

[5]Ikeda J,Matsushima A,Ishii Wat,et al.Brain Biopsy Is More Reliable than the DNA test for JC Virus in Cerebrospinal Fluid for the Diagnosis of Progressive Multifocal Leukoencephalopathy[J].Internal Medicine,2017,56(10):1231-1234.

[6]Lee SY,Ko HC,Kim SI,et al.Progressive Multifocal Leukoencephalopathy Diagnosed by Brain Biopsy,not by the DNA Test for JC Virus[J].Asian J Neurosurg,2019,14(1):240-244.

[7]Vijay Hary,pursat,Yihong Zhou et al.JC Polyomavirus, progressive multifocal leukoencephalopathy and immune reconstitution inflammatory syndrome: a review[J].AIDS Res Ther.2020,6; 17(1)37.

[8]石秀东，黄诗雯，施裕新,等.磁共振诊断HIV相关进行性多灶性脑白质病的研究进展[J].中国临床医学，2017，24(1): 141-144.

[9]PADMANABHAN S,CHERIN A,IYPE T, et al. Hot cross bun sign in HIV-related progressive multifocal leukoencephalopathy[J]. Ann Indian Acad Neurol,2013,16(4):672-673.

[10]李航,龚晓明,鲁植艳,等.艾滋病进行性多灶性脑白质病的影像学表现及分期[J].中华放射学杂志,2020,54(8):759-762.

[11]黄华，陆普选. 艾滋病合并进行性多灶性脑白质病的影像学表现及鉴别诊断[J]. 中国医学影像技术，2009,25(7):1316-1318.

[12]王慧星,陈英敏.进行性多灶性脑白白质病1例[J].实用放射学杂志,2017,33(10):1645-1646.

(收稿日期：2022-10-25)
(校对编辑：姚丽娜)