论 著

尾肠囊肿的影像学表现*

靳 勇[1] 柯腾飞[2,*]
1.山西省长治市人民医院影像中心
(山西 长治 046000)
2.昆明医科大学第三附属医院放射科
(云南 昆明 650000)

【摘要】**目的** 探讨尾肠囊肿的影像学特征。**方法** 回顾性分析6例尾肠囊肿的CT、MRI表现，4例均行腹部CT和MRI平扫加增强检查，1例行CT平扫，1例行MRI平扫加增强。**结果** 所有病变均发生于骶前间隙，4例表现为不规则形多囊改变、2例呈类圆形单囊改变，与周围组织分界清楚，①CT表现：呈水样或软组织样密度，囊壁及分隔均未见钙化，增强扫描囊内容物未见强化，囊壁及分隔可有强化；②MRI表现：T_1WI信号多变，T_2WI呈高信号，DWI呈高信号表现，增强扫描囊壁及分隔可有强化而囊内容物无强化。**结论** MRI尤其是DWI序列有助于尾肠囊肿的定性诊断。

【关键词】 计算机断层成像；磁共振成像；尾肠囊肿
【中图分类号】 R445
【文献标识码】 A
【基金项目】 云南省科技厅昆明医科大学应用基础研究联合专项(202001AY070001-072)
DOI:10.3969/j.issn.1672-5131.2023.01.046

Imaging Features of Tailgut Cyst*

JING Yong[1], KE Teng-fei[2,*].
1.Department of Radiology, Changzhi people's hospital, Changzhi 046000, Shanxi Province, China
2.Department of Radiology, the Third Affiliated Hospital of Kunming Medical University, Kunming 650000, Yunnan Province, China

ABSTRACT

Objective To investigate the imaging features of tailgut cyst. ***Methods*** CT and MRI findings of 6 cases of caudal cyst were retrospectively analyzed. All 4 cases underwent abdominal CT and MRI plain scan plus enhancement examination, 1 case underwent CT plain scan and 1 case underwent MRI plain scan plus enhancement. ***Results*** All lesions occurred in the presacral space, 4 cases showed irregular polycystic changes, 2 cases showed circular monocystic changes, with clear boundaries. (1) CT findings: water-like or soft-tissue like density, no obvious solid components in the capsule, no calcification in the capsule walls and compartments, no enhancement in the contents of the enhanced scanning capsule, and enhancement in the capsule walls and compartments. (2) MRI manifestations: T_1WI signals are variable, T_2WI signals are high, DWI signals are high, enhanced scan capsule wall and partition can be enhanced, but the capsule contents are not. ***Conclusion*** MRI especially DWI sequence is helpful for qualitative diagnosis of caudal cyst.

Keywords: CT; MRI; Tailgut Cyst

尾肠囊肿(tailgut cyst，TGC)是一种罕见的原因不明的先天性发育性囊肿，常见于骶前间隙即直肠后壁后方与骶骨前面之间的潜在间隙，其上界为腹膜反折以下，下界为盆膈，间隙内主要为疏松结缔组织、盆段输尿管、髂血管以及骶神经丛，此间隙位置深，周围脏器毗邻复杂，该病可以发生于任何年龄，主要见于中年女性，通常无症状为偶然发现，部分患者临床症状复杂多样并且缺乏特异性，因此临床诊断较困难、不易早期发现导致延误治疗[1]，由于此病会并发感染、出血、复发性肛瘘以及具有恶变潜力，因而完整的手术切除是目前首选的治疗方法[2]，此外，TGC临床上不推荐诊断性活检，主要是因为活检增加了恶性细胞溢出、囊肿内感染扩散或出血的机会[3]，故影像学的准确诊断对该病显得尤为重要。目前关于尾肠囊肿的报道较少且多以个案为主，故本文对6例尾肠囊肿的影像学表现进行回顾性分析，旨在总结其影像学特征，为治疗方案的选择提供有价值的信息。

1 资料与方法

1.1 病例资料 收集2013年7月至2020年8月经手术切除和病理诊断的6例尾肠囊肿患者，男2例，女4例，年龄36~68(48.4±6.2)岁；3例临床表现为下腹痛，2例偶然发现，1例表现为排便时肿物脱出；实验室检查阴性；肿瘤标记物检查未见明显异常。4例均行腹部CT和MRI平扫加增强检查，1例行CT平扫，1例行MRI平扫加增强，其中4例行DWI扫描。

1.2 CT和MRI检查 CT检查：采用德国西门子128层螺旋CT行全腹部扫描，扫描范围从膈顶至耻骨联合上缘，先行平扫，再团注对比剂80mL，流率4mL/s，注射后分别在30、60、120-180 s行动脉期、门静脉期和延迟期扫描，层厚、层间距均为5mm，并以1.5mm层厚进行三维重建。

MRI检查：采用德国西门子1.5T扫描仪和腹部线圈行下腹部扫描，行轴位T_1WI(TR/TE 680/16ms，矩阵512×512，FOV 32cm×32cm，层厚5mm、层间距0.5mm)、T_2WI(TR/TE 4460/110ms，矩阵512×512，FOV 32cm×32cm，层厚5mm，层间距0.5mm)、冠状位T_2WI(TR/TE 6500ms/200ms，FOV 55cm×55cm，矩阵256x256，层厚5mm，层间距0.5mm)和矢状位T_2WI(TR/TE5800ms/160ms，FOV 42cm×42cm，矩阵256×256，层厚5mm，层间距0.5mm)及轴位LAVA序列增强扫描，流速2mL/s，分别在25s时行动脉期和60s时行门脉期扫描，4例加做了轴位DWI(TR/TE 3000ms/80ms，矩阵320×320，FOV 40cm×40cm，层厚3mm、层间距0.3mm，b值采用800s/mm^2)扫描。

1.3 图像分析 由一名具有多年腹部影像学诊断经验的医师阅片，在工作站上对病变大小、形态、平扫CT值、强化表现以及ADC图进行分析，平扫CT值是对囊内容物测量三次取平均值，根据是否有分隔分为单囊、多囊状，CT增强值<20HU为轻度强化，20~40HU为中度强化，大于40HU为明显强化。

2 结 果

2.1 CT表现 病变大小为2.4~7.8cm，2例为类圆形，3例为不规则形，与周围组织分界较清，对周围组织主要是压迫改变，平扫均为低密度表现，2例密度均匀，3例密度不均，CT值为18~46HU，囊壁及分隔部分光滑、部分不均匀增厚，囊内未见明显实性成分，囊壁及分隔均未见钙化；增强扫描，囊内容物均未见强化，囊壁及分隔可有强化(见表1，图1)。

【第一作者】靳 勇，男，副主任医师，主要研究方向：腹部MRI诊断工作。Email：jinyong835@126.com
【通讯作者】柯腾飞，男，副主任医师，主要研究方向：腹部MRI诊断工作。Email：84857220@qq.com

2.2 MRI表现 病变形态以多囊不规则形为主，与周围组织分界清楚，平扫T2WI4例呈高信号、1例呈混杂信号表现，T1WI2例呈低信号、2例呈高信号、1例呈混杂信号表现，4例均表现为扩散受限，增强扫描囊壁及分隔可见强化(见表2，图1)。

2.3 病理 肉眼外观呈灰黄、灰红色，囊内容物主要为黄色、咖啡色粘稠样物，囊壁部分光滑、部分厚薄不均，囊壁主要平滑肌构成，并衬覆粘液腺上皮、移行上皮、鳞状上皮及柱状上皮，未见恶性成分。

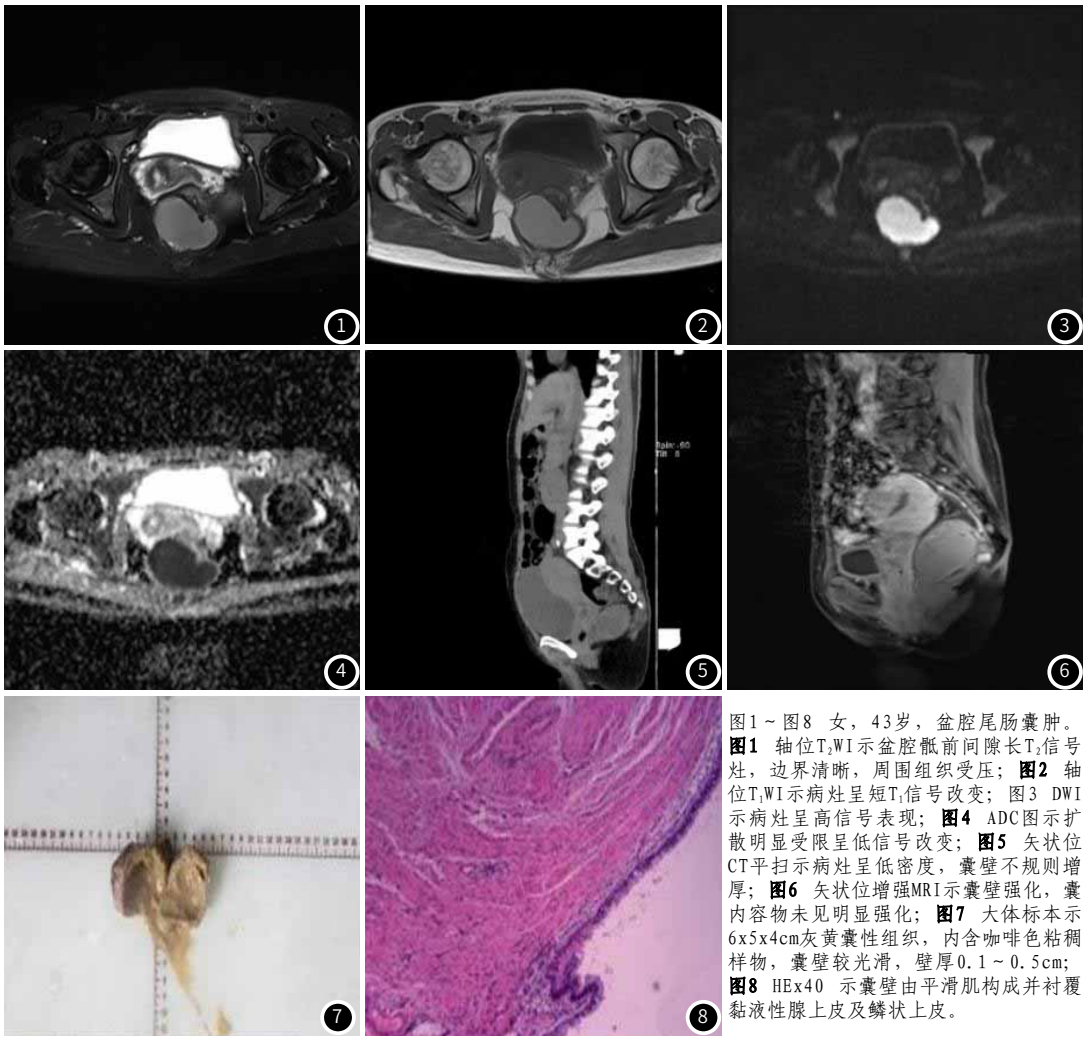

图1～图8 女，43岁，盆腔尾肠囊肿。**图1** 轴位T_2WI示盆腔骶前间隙长T_2信号灶，边界清晰，周围组织受压；**图2** 轴位T_1WI示病灶呈短T_1信号改变；图3 DWI示病灶呈高信号表现；**图4** ADC图示扩散明显受限呈低信号改变；**图5** 矢状位CT平扫示病灶呈低密度，囊壁不规则增厚；**图6** 矢状位增强MRI示囊壁强化，囊内容物未见明显强化；**图7** 大体标本示6x5x4cm灰黄囊性组织，内含咖啡色粘稠样物，囊壁较光滑，壁厚0.1～0.5cm；**图8** HEx40 示囊壁由平滑肌构成并衬覆黏液性腺上皮及鳞状上皮。

表1 尾肠囊肿的CT表现

病例	形态	平扫CT值	囊壁及分隔	强化表现
1	单囊类圆形	18HU密度均匀	囊壁光滑不伴钙化	—
2	多囊不规则形	25HU密度不均	囊壁及分隔光滑不伴钙化	轻度强化
3	单囊类圆形	22HU密度不均	囊壁光滑不伴钙化	轻度强化
4	多囊不规则形	46HU密度不均	囊壁及分隔增厚不伴钙化	明显强化
5	多囊不规则形	38HU密度均匀	囊壁及分隔增厚不伴钙化	明显强化

表2 尾肠囊肿的MRI表现

病例	形态	T_1WI	T_2WI	DWI	ADC	强化表现
1	单囊类圆形	低	高	—	—	未见明显强化
2	多囊不规则形	低	高	高	低	囊壁及分隔强化
3	多囊不规则形	稍高	稍高	高	低	未见明显强化
4	多囊不规则形	混杂	混杂高	高	低	囊壁及分隔强化
5	多囊不规则形	高	稍高	高	低	囊壁及分隔强化

3 讨 论

骶前间隙为胚胎后肠和神经外胚层融合处，其含有全能干细胞，因而可产生多种不同组织类型的病变，主要分为先天性、神经源性、骨源性、炎性或混合性。先天性病变占所有骶前间隙病变的三分之二，它们包括直肠重复畸形、脊索瘤、畸胎瘤、骶前脊膜膨出和尾肠囊肿[4]。尾肠囊肿多数位于直肠后、骶尾骨前

方，但也可能出现在直肠前、肛周和肾周[5]。目前关于尾肠囊肿的起源尚无定论，多数学者认为尾骨囊肿是由于胚胎后肠发育不良而在骶前间隙中发生的先天性异常，它由胚胎后肠的残余形成，胚胎在早期发育过程中拥有一条真正的“尾巴”，在孕35天时达到最大延伸形成直肠和肛门，这个“尾巴”因此被称为后肠或尾肠，通常在孕56天时完全退化，如果尾肠退化不全则其残余物导致尾肠囊肿形成[6-7]。

尾肠囊肿的病理表现：肉眼观大小通常在2~12cm[8]，多数为多囊，少数为单囊，囊壁可有钙化，囊内可以有实性结节，囊内容物可以是稀薄灰白色液体或黄褐色粘液样物质，镜下囊壁由排列散乱的平滑肌和纤维结缔组织构成，其间不含肠肌间神经丛，囊壁内衬多种不同类型的上皮组织包括腺上皮、移行上皮、柱状上皮和鳞状上皮，间质内可有炎性细胞浸润，囊液内含有粘蛋白[6,9-11]。病理上需要鉴别的有[12-13]：(1)直肠重复畸形，与直肠壁相连续，囊壁由两层有规则排列的平滑肌构成，而且含有丰富的肌间丛；(2)畸胎瘤，包含三个胚层；(3)皮样囊肿和表皮样囊肿，二者通常为单囊，内衬鳞状上皮，前者有真皮附属物而后者没有；(4)骶前脊膜膨出，非常罕见，囊内含脑脊液，通过骶骨缺损与蛛网膜下腔相通。约26%~50%的患者无明显症状，症状的变化取决于囊肿的大小、位置以及是否合并感染、恶变，包括腹痛、腹泻、排便习惯改变、肛门坠涨、肛门疼痛、肛瘘、尿潴留以及下肢神经系统症状等，由于其临床表现不特异被误诊，导致在做出最终诊断和进行最终治疗之前延误治疗或者治疗方案不妥[14,15]。由于并发感染的发生率可达40%~50%[2]，加之该病有恶变潜力，因此即使偶然发现也应手术完整切除[4]。尾肠囊肿恶变较为罕见但种类繁多、原因不明，包括腺癌、类癌、神经内分泌肿瘤和肉瘤[9]，感染引起的长期刺激可能是恶变的原因之一[16]，Liang等[17]提出TGC转化成神经内分泌肿瘤可能与雌激素相关，发现TGC中的神经内分泌细胞中雌激素受体具有很强的免疫反应性，血清癌胚抗原水平的升高可能提示囊肿有恶变倾向且预后较差[18]，目前该病缺乏特异性的免疫组化标记物，p53可呈弱阳性提示p53基因可能发生突变[10]。

结合文献及本文病例总结尾肠囊肿的影像学表现[2,6,16,19-21]：骶前间隙单囊或多囊占位，边界清楚，对周围组织呈压迫改变或引起粘连主要是骶前筋膜，但不会侵犯、破坏，囊壁及分隔光滑或厚薄不均，囊壁可有钙化，囊内出血少见，囊壁及间隔可有强化，囊内容物无强化，当囊内容物以清亮液体为主时CT值呈水样密度，T_1WI呈低信号、T_2WI呈高信号，而当蛋白成分增多、黏度增加时CT值呈软组织样密度，T_1WI信号增高、T_2WI信号降低。当囊肿合并感染或炎症时表现为囊壁增厚、囊内出现气体密度影，增强扫描囊壁强化[9,22]，本研究中有4例囊壁增厚术后病理证实为合并感染。当囊壁局限性增厚或明显不规则增厚、囊壁出现壁结节、囊内出现实性成分、侵犯周围结构、体积明显增大甚至延伸出盆腔外、增强扫描明显强化时则提示恶变可能[9,22-24]，本组6例均未发生恶变。本组病例中均未见脂肪成分，但刘洁等[16]报道1例恶变尾肠囊肿中出现脂肪成分，本研究推测可能为恶变分化出脂肪组织可能，张伟等报道1例合并感染的尾肠囊肿中亦出现脂肪成分，原因不明，有待于进一步研究。本组5例病变DWI均呈高信号、ADC图呈低信号表现，是其较为特征的一种表现，原因在于尾肠囊肿囊液富含粘蛋白导致囊液粘度增加，同时合并炎症从而限制了水分子扩散[25]。鉴别诊断：(1)畸胎瘤，病变位置较尾肠囊肿靠前，其内可见脂肪及钙化成分，因而密度及信号混杂；(2)骶前脊膜膨出，骶骨缺损，病变与椎管相连、边界清楚，呈脑脊液密度或信号，DWI呈低信号；(3)表皮样囊肿，多为单囊，信号均匀，T_1WI呈低信号、T_2WI呈高信号表现，尽管同尾肠囊肿一样DWI呈高信号但其原因为扩散受限和T_2穿透效应共同作用所致，故其ADC图并非低信号而不同于尾肠囊肿的低信号，此外其增强扫描无强化[26-27]。

本研究的局限性：尾肠囊肿属罕见疾病，本组收集样本数有限且无恶变病例，因此反映影像学征象不完整；由于是回顾性研究，部分病例没有行DWI和增强检查，影像检查资料不完全。

综上所述，尾肠囊肿是一种罕见的先天性疾病，常见于中年女性，临床表现复杂多样，典型影像学表现为骶前间隙多囊病变，CT平扫呈水样或软组织样密度，MRI T_1WI信号多变、T_2WI呈高信号、DWI呈高信号表现，增强扫描囊壁及分隔可有强化而囊内容物无强化，不伴周围组织侵犯，治疗原则是手术完整切除，以预防其并发症的发生和恶变。

参考文献

[1]JARBOUI S,JARRAYA H,MIHOUB M B,et al.Retrorectal cystic hamartoma associated with malignant disease[J].Canadian Journal of Surgery,2008,51(6):E115-116.

[2]SABA L,FELLINI F,GRECO F G,et al.MRI evaluation of not complicated tailgut cyst:Case report[J].IInt J Surg Case Rep,2014,5(10):761-764.

[3]SCHWARZ R E,LYDA M,LEW M,et al.A carcinoembryonic antigen-secreting adenocarcinoma arising within a retrorectal tailgut cyst: Clinicopathological considerations[J].AM J GASTROENTEROL,2000,95(5):1344-1347.

[4]ALJUHANI F,ALMUNAMI B,ALSAMAHI R,et al.Alcohol injection for nonsurgical management of tailgut cyst in a middle-aged woman:A case report[J].Clinical Case Reports,2019,7(6): 1233-1237.

[5]SAHIN S,KEPIL N,BATUR S,et al.Adenocarcinoma in a tailgut cyst:A rare case report[J].Turk Patoloji Dergisi,2020,36(2):169-172.

[6]ZAPPA L,GODWIN T A,SUGARBAKER P H.Tailgut cyst,an unusual cause of pseudomyxoma peritonei[J].Tumori,2009,95(4):514-517.

[7]AU E,ANDERSON O,MORGAN B,et al. Tailgut cysts: Report of two cases[J].Int J Colorectal Dis,2009,24(3): 345-350.

[8]JOHNSON K N,YOUNG FADOK T M,CARPENTIERI D,et al.Case report: Misdiagnosis of tailgut cyst presenting as recurrent perianal fistula with pelvic abscess[J].J PEDIATR SURG,2013,48(2):e33-36.

[9]YANG D M,PARK C H,JIN W,et al.Tailgut cyst: MRI evaluation[J].AM J ROENTGENOL,2005,184(5):1519-1523.

[10]王玉豪,顾志远,齐静雯,等.尾肠囊肿2例临床病理观察[J].诊断病理学杂志,2017,24(1):34-37.

[11]KEMP J,GUZMAN MA,FITZPATRICK CM,et al.Holocord syringomyelia secondary to tethered spinal cord associated with anterior sacral meningocele and tailgut cyst: Case report and review of literature[J].Child′s Nervous System,2014,30(6):1141-1146.

[12]CHO B C,KIM N K,LIM B J,et al.A carcinoembryonic antigen-secreting adenocarcinoma arising in tailgut cyst:clinical implications of carcinoembryonic antigen[J].Yonsei Medical Journal,2005,46(4):555-561.

[13]HANSEN N H,QVIST N.Tailgut cyst prolapsing through the anus[J]. EUR J PEDIATR SURG,2013,23(3):e3-4.

[14]LEE A,SUHARDJA T S,NGUYEN T C,et al.Neuroendocrine tumour developing within a long-standing tailgut cyst:case report and review of the literature[J].J CLIN GASTROENTEROL,2019,12(6):539-551.

[15]PATEL A,MANDOVRA P,MAJEED T,et al.Combined laparoscopic and perineal approach for the management of recurrent tailgut cyst[J].Asian J Endosc Surg,2019,12(2):181-184.

[16]刘洁,程敬亮,张勇,等.直肠后间隙巨大尾肠囊肿恶变一例[J].中华放射学杂志,2016,50(12):984-985.

[17]LIANG J J,ALRAWI S,FULLER G N,et al.Carcinoid tumors arising in tailgut cysts may be associated with estrogen receptor status: case report and review of the literature[J].INT J CLIN EXP PATHO,2008,1(6):539-543.

[18]张远威,黄雄,何山,等.以臀部包块为首发表现的巨大尾肠囊肿1例报告[J].中国实用外科杂志,2014,3(3):285-286.

[19]赵维敬,何悦明.尾肠囊肿1例报告[J].医学影像学杂志,2008,18(10):1119,1132.

[20]PODBERESKY D J,FALCONE R A,EMERY K H,et al.Tailgut cyst in a child[J].SPR,2005,35(2): 194-197.

[21]李勤勍,杨军,飞勇,等.骶前间隙尾肠囊肿1例[J].实用放射学杂志,2015,5: 878.

[22]张伟,龚振华,保国锋,等.经旁骶尾入路联合负压封闭吸引技术治疗巨大尾肠囊肿一例[J].中华医学杂志,2016,96(29):2365-2366.

[23]张效杰,唐上坤.成人尾肠囊肿1例CT及MRI表现[J].中国医学影像学杂志,2017,25(11):817,819.

[24]MORA-GUZMÁN I,ALONSO-CASADO A,RODRÍGUEZ SÁNCHEZ A,et al.Neuroendocrine tumour arising inside a tailgut cyst[J].Ann R Coll Surg Eng,2017,99(2):e91-93.

[25]ZHANG Y,CHEN J,SHEN J,et al.Apparent diffusion coefficient values of necrotic and solid portion of lymph nodes:differential diagnostic value in cervical lymphadenopathy[J].CLIN RADIOL,2013,68(3):224-231.

[26]李娅,张勇,程敬亮. 尾肠囊肿一例[J]. 中华医学杂志,2017,97(14): 1111.

[27]SOYER T,AYDIN B,ORHAN D,et al.Neuroencorine tumor arising within a tailgut cyst in an adolescent boy[J].Fetal and Pediatric Pathology,2018,37(4):270-275.

（收稿日期：2020-12-05）
（校对编辑：姚丽娜）