论 著

MRI鉴别布氏杆菌性脊柱炎和早期化脓性脊柱炎的临床价值探析

1.南阳市中心医院核磁共振室
(河南 南阳 473009)
2.南阳市中心医院CT室
(河南 南阳 473009)
向 旭[1,*] 张晓亚[1] 尤国庆[2]
吕国义[1] 李建灵[1]

【摘要】**目的** 探讨磁共振成像(MRI)鉴别布氏杆菌性脊柱炎和早期化脓性脊柱炎的临床价值。**方法** 回顾性分析我院2016年1月至2018年9月期间收治经病理证实的32例布氏杆菌性脊柱炎和28例早期化脓性脊柱炎患者的临床病例资料。**结果** 32例布氏杆菌性脊柱炎共累及椎体69个，其中胸椎22个(31.88%)、腰椎47个(68.21%)；28例化脓性脊柱炎共累及椎体63个，其中胸椎14个(22.22%)、腰椎38个(60.32%)；32例布氏杆菌性脊柱炎骨质破坏区在T_1WI上以低信号为主、T_2WI上以不均匀较高信号为主，28例化脓性脊柱炎骨质破坏区在T_1WI上以广泛融合的低信号为主、T_2WI上以强度高信号或稍高信号多见；32例布氏杆菌性脊柱炎无椎间隙狭窄、椎间盘破坏，28例化脓性脊柱炎多有不同程度的椎间隙狭窄、椎间盘破坏；32例布氏杆菌脊柱炎6例出现脊柱小关节炎、3例出现前纵韧带钙化，28例化脓性脊柱炎均未出现脊柱小关节炎以及韧带钙化改变。**结论** MRI对布氏杆菌性脊柱炎和早期化脓性脊柱炎的鉴别诊断具有一定的临床价值。

【关键词】磁共振成像；布氏杆菌性脊柱炎；化脓性脊柱炎；鉴别诊断
【中图分类号】R445.2；R681.5+1
【文献标识码】A
DOI:10.3969/j.issn.1672-5131.2021.06.051

Clinical Value of MRI in Identifying Brucellosis Spondylitis and Early Suppurative Spondylitis

XIANG Xu[1,*], ZHANG Xiao-ya[1], YOU Guo-qing[2], LYU Guo-yi[1], LI Jian-ling[1].
1.MRI Room, Nanyang Central Hospital, Nanyang 473009, Henan Province, China
2.CT Room, Nanyang Central Hospital, Nanyang 473009, Henan Province, China

ABSTRACT
Objective To explore the clinical value of magnetic resonance imaging (MRI) in identifying brucellosis spondylitis and early suppurative spondylitis. ***Methods*** The clinical data of 32 brucellosis spondylitis patients and 28 early suppurative spondylitis patients who were confirmed by pathology and were admitted to the hospital from January 2016 to September 2018 were retrospectively analyzed. ***Results*** Of the 32 cases with brucellosis spondylitis, 69 centrum involved, including 22 (31.88%) thoracic vertebrae and 47 (68.21%) lumbar vertebrae. Of the 28 cases with suppurative spondylitis, there was 63 centrum involved, including 14 (22.22%) thoracic vertebrae and 38 (60.32%) lumbar vertebrae. The bone destruction areas of 32 cases with brucellosis spondylitis were mainly on the low signal on T_1WI, mainly on the uneven high signal on T_2WI. The bone destruction areas of 28 cases with suppurative spondylitis were a mainly low signal of extensive fusion on T_1WI, mainly on high-intensity signal or slightly higher signal on T_2WI. In the 32 cases with brucellosis spondylitis, there was no intervertebral space stenosis or intervertebral disc destruction. In the 28 cases with suppurative spondylitis, there were intervertebral space stenosis and intervertebral disc destruction of different degrees. In the 32 cases with brucellosis spondylitis, there were 6 cases with spinal arthritis, 3 cases with anterior longitudinal ligament calcification. In the 28 cases with suppurative spondylitis, there was no spinal arthritis or ligament calcification changes. ***Conclusion*** MRI is of certain clinical value in the differential diagnosis of brucellosis spondylitis and early suppurative spondylitis.

Keywords: Magnetic Resonance Imaging; Brucellosis Spondylitis; Suppurative Spondylitis; Differential Diagnosis

布氏杆菌病又称布鲁氏菌病，因其发热以波浪热为主，故临床上又称波浪热，是由布氏杆菌引起的传染性疾病，其主要通过体表黏膜接触进入人体，常累及骰骼关节、脊柱和肩部，以脊柱最为多见[1]。化脓性脊柱感染现已比较少见，故而早期诊断较为困难，误诊率较高。布氏杆菌脊柱炎和化脓性脊柱炎的临床表现类似之处诸多，均主要表现为腰背痛，但二者治疗方式完全不同[2-3]。因此早期鉴别诊断、及时给予有效的干预治疗对于减轻患者脊柱损害具有积极的意义[4-5]。影像诊断在布氏杆菌性脊柱炎和早期化脓性脊柱炎的鉴别诊断中发挥着重要的作用，尤其是近年来磁共振成像(MRI)发展迅速，现如今MRI已广泛应用于临床上脊柱疾病的诊断当中，可为临床治疗方案的制定提供安全可靠的依据[6]，但目前有关MRI对布氏杆菌性脊柱炎和早期化脓性脊柱炎的鉴别诊断鲜有报道。因此，本研究旨在探讨MRI对布氏杆菌性脊柱炎和早期化脓性脊柱炎鉴别诊断的价值。

1 资料与方法

1.1 一般资料 回顾性分析我院2016年1月至2018年9月期间收治经病理证实的32例布氏杆菌性脊柱炎、28例早期化脓性脊柱炎的临床病例资料。32例布氏杆菌性脊柱炎中男性18例，女性14例，年龄26~63岁，平均年龄(45.94±4.28)岁；28例早期化脓性脊柱炎中男性15例，女性13例，年龄24~61岁，平均年龄(45.75±4.58)岁。

纳入标准：化脓性脊柱炎、布氏杆菌性脊柱炎诊断标准为血培养阳性或活检阳性，其中布氏杆菌性脊柱炎患者布氏杆菌凝集试验滴度>1：160阳性；患者年龄≥18岁，依从性良好，能较好的配合各项检查；发病到入院≤8周；纳入患者病例资料完整。

【第一作者】向 旭，男，主治医师，主要研究方向：磁共振诊断。E-mail：807902111 @qq.com
【通讯作者】向 旭

排除标准：合并其他脊柱炎症性疾病或伴有全身严重感染者；精神疾患、认知不全无法配合的患者；合并恶性肿瘤、结核或严重全身感染患者；重要脏器功能不全者；娠期或哺乳期患者；过敏体质，对钆喷酸葡胺(Gd-DTPA) 过敏者。

1.2 方法 MRI检查采用美国Signa HDxt 1.5T扫描仪，脊柱正交线圈，患者取仰卧位，头先进，上臂靠近侧胸壁，常规进行矢状面、横轴面以及冠状面扫描。扫描参数：T_1WI：TR为550ms、TE为14.2ms；T_2WI：TR为3000ms、TE为120.0ms，层厚为3mm，层间距为0.5mm，矩阵为256×256，视野为280mm×280mm，激励次数为2。平扫后静脉注射Gd-DTPA行增强扫描。

1.3 图像分析 图像均经2位临床脊柱疾病诊断经验5年以上的放射科医师共同分析并得出诊断意见，若2位医师意见出现分歧则请放射科主任医师进一步核实。统一记录纳入患者的椎体破坏以及椎旁病变等情况。

1.4 统计学处理 应用SPSS 20.0软件处理研究数据。处理研究数据应用SPSS 20.0软件。计数资料用 χ^2检验，$P<0.05$为差异具有统计学意义。

2 结 果

2.1 两种脊柱炎病变部位分布情况 由表1可知，32例布氏杆菌性脊柱炎共累及椎体69个，其中胸椎22个(31.88%)，腰椎47个(68.21%)；28例化脓性脊柱炎共累及椎体63个，其中颈椎9(14.29%)个，胸椎14个(22.22%)，腰椎38个(60.32%)，骶椎2个(3.17%)。

表1 两种脊柱炎病变部位分布情况[n(%)]

组别	颈椎	胸椎	腰椎	骶椎
布氏杆菌性脊柱炎(n=32例)	0(0.00)	22(31.88)	47(68.21)	0(0.00)
化脓性脊柱炎(n=28例)	9(14.29)	14(22.22)	38(60.32)	2(3.17)
χ^2	10.578	1.550	0.874	2.224
P	0.001	0.213	0.350	0.136

2.2 两种脊柱炎椎体破坏情况

2.2.1 布鲁氏菌性脊椎炎 32例患者骨质破坏区在T_1WI上以低信号为主，T_2WI上以不均匀较高信号为主，炎性水肿区呈略高信号；32例患者均可见骨质增生，但无死骨形成，无椎体塌陷成角、无椎间隙狭窄以及椎间盘破坏改变(图1)。

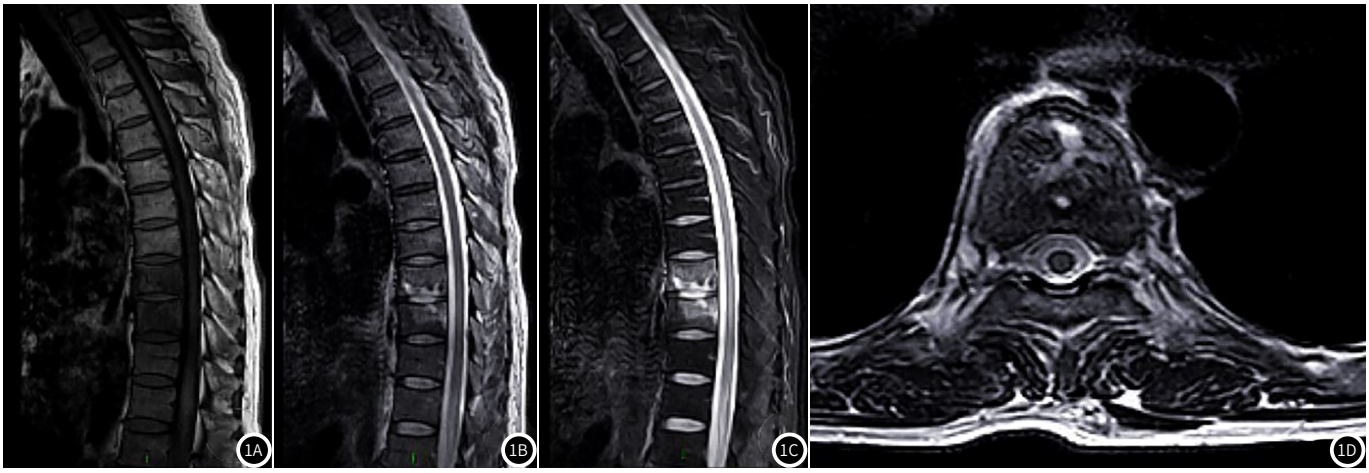

图1 1例布氏杆菌性脊柱炎。1A：T_1WI，T9-10椎体及椎旁斑片状及条状低信号；1B～图1D：T_2WI及压脂序列T9-10椎体及椎旁斑片状及条状高信号。

2.2.2 化脓性脊椎炎 28例患者骨质破坏区在T_1WI上以广泛融合的低信号为主，在T_2WI上以强度高信号或稍高信号多见，其中间盘体积变小或消失11例，残留部分呈略低或略高的信号，正常髓核内裂隙消失；28例患者除1例可见“满天星样”死骨形成外其余病灶内基本无死骨形成或存在少量散在死骨；28例患者除1例表现为重度塌陷成角外其余多无椎体塌陷成角或表现不明显；28例患者多存在不同程度的椎间隙狭窄，其中12例为轻度狭窄，6例为重度狭窄；28例患者除1例无椎间盘破坏外其余均有不同程度的椎间盘破坏，其中19例表现为局限性破坏，8例表现为弥漫性破坏。

2.3 两种脊柱炎脊柱小关节炎、韧带钙化改变、椎旁软组织影的比较 32例布氏杆菌脊柱炎患者中6例出现邻近病变椎体的脊柱小关节炎改变，主要表现为不规则的关节面破坏改变，3例患者出现前纵韧带钙化改变，表现为条带状低信号影；28例化脓性脊柱炎患者均未出现脊柱小关节炎以及韧带钙化改变。32例布氏杆菌脊柱炎患者中25例形成局限性椎旁脓肿，呈软组织影，增强检查可见厚而不规则增强的脓肿壁；28例化脓性脊柱炎患者中17例形成局限性椎旁脓肿，表现为以病变椎体为中心的界限不清的弥散软组织块，5例形成硬膜外脓肿，其范围不超过病变椎体高度。

3 讨 论

布氏杆菌脊柱炎患者常因接触病畜或食用被污染的食品而致病，临床主要表现持续性腰背痛，局部压痛、叩击痛[7]；化脓性脊柱炎以金黄色葡萄球菌为主，主要为血源性感染，起病较急，症状明显，主要表现为发热、寒战，伴有腰背部剧痛以及局限性棘突压痛、叩击痛[8]。两种脊髓炎临床表现较为相似，且均伴有脊髓受压症状或相应神经根放射痛，甚至可造成脊髓严重受压或继发脊髓炎症，引起截瘫[9]，故而寻找两种脊髓炎的早期鉴别方法具有重要的临床价值。近几年来MRI逐渐应用于脊柱疾病的诊断以及鉴别诊断中，效果良好，有利于为临床治疗方案的合理选择提供科学可靠的依据[10]。

布氏杆菌脊柱炎病变范围局限，主要累及腰椎，其次为胸椎，化脓性脊柱炎主要累及腰椎，其次为胸椎、颈椎，骶椎少见。本研究中32例布氏杆菌性脊柱炎共累及椎体69个，其中胸椎为31.88%，腰椎为68.21%；28例化脓性脊柱炎共累及椎体63个，其中颈椎为14.29%，胸椎为22.22%，腰椎为60.32%，骶椎为3.17%，与以往研究结果[11]大体一致。布氏杆菌脊柱炎MRI表现为相邻椎体边缘清晰锐利的虫蚀状骨质破坏，骨质破坏区T_1WI以低信号为主，T_2WI以高信号为主。临床特点是椎体边缘骨质增生明显，大量骨赘生成，主要是由于骨质修复增生速度大于骨质破坏速度，不规则的新骨逐渐代替骨质破坏区，故而一般无死骨形成，并且椎间盘受累不明显，或仅为轻度变窄[12]。化脓性脊柱炎在T_1WI上以低信号为主，在T_2WI多为略高信号，感染血行扩散至椎间盘，侵袭椎体以及邻近椎体终板，导致椎体和椎间盘分界模糊不清以及相邻椎体和终板的轮廓消失，呈弥漫的异常信号，最终椎间形态异常，出现不同程度的椎间盘破坏以及椎间隙狭窄[13]。本研究结果显示，32例布氏杆菌性脊柱炎骨质破坏区在T_1WI上以低信号为主、T_2WI上以不均匀较高信号为主，28例化脓性脊柱炎骨质破坏区在T_1WI上以广泛融合的低信号为主、T_2WI上以强度高信号或稍高信号多见；32例布氏杆菌性脊柱炎无椎间隙狭窄、椎间盘破坏，28例化脓性脊柱炎多有不同程度的椎间隙狭窄、椎间盘破坏，以上几点可为鉴别两种脊柱炎提供依据，与文献[14]报道一致。

布鲁氏菌性脊柱炎可导致椎小关节的不规则骨质破坏，关节间隙进行性变窄直至消失，椎体前、后缘可出现韧带钙化；化脓性脊柱炎一般没有韧带骨化改变发生，但可伴有附件的破坏。布氏杆菌脊柱炎和化脓性脊柱炎可见增强后不均匀强化的椎旁软组织影，但化脓性脊柱炎相对布氏杆菌脊柱炎，椎旁软组织影较小，界限不清，且布氏杆菌脊柱炎一般不会出现硬膜外脓肿。本研究结果显示，32例布氏杆菌脊柱炎6例出现脊柱小关节炎改变，3例出现前纵韧带钙化改变，28例化脓性脊柱炎均未出现脊柱小关节炎以及韧带钙化改变，5例形成硬膜外脓肿。以上几点可为鉴别两种脊柱炎提供依据，与文献[15]报道一致。

综上所述，MRI可清晰显示骨质破坏、椎间盘病变、椎体塌陷与成角、死骨形成、椎旁病变等影像学改变，对布氏杆菌性脊柱炎和早期化脓性脊柱炎的早期诊断以及鉴别诊断具有一定的临床价值。

参考文献

[1]Chen Y B,Yang J S,Li T,et al.One-stage surgical management for lumbar brucella spondylitis by posterior debridement,autogenous bone graft and instrumentation: a case series of 24 patients[J].Spine(Phila Pa 1976),2017,42(19):E1112-E1118.

[2]Cani E,Moussavi F,Ocheretyaner E,et al.Carbapenem-resistant Klebsiella pneumoniae vertebral osteomyelitis in a renal transplant recipient treated with ceftazidime-avibactam[J].Transpl Infect Dis,2018,20(2):e12837.

[3]Benhamou M,Lemaignen A,Ghout I,et al.Is MRI useful in the follow-up of pyogenic vertebral osteomyelitis?[J].Presse Med,2017,46(5):468-471.

[4]白玉凤,牛娟琴,叶建军,等.布氏杆菌性脊柱炎的CT及MRI表现[J].临床放射学杂志,2017,36(9):1311-1315.

[5]武小鹏,高阳,吴慧,等.IVIM在布氏杆菌性脊柱炎、脊柱结核和脊柱转移瘤鉴别诊断中的价值[J].临床放射学杂志,2018,37(5):828-832.

[6]牛衡,高阳,乔鹏飞,等.定量动态增强MRI对布氏杆菌脊柱炎诊断及早期诊断的价值[J].中华放射学杂志,2017,51(6):437-440.

[7]何长林.MRI在布氏杆菌脊柱炎和脊柱结核鉴别诊断中的应用价值[J].医学临床研究,2017,34(1):64-67.

[8]林永祥,陈雍君,赵慧毅,等.化脓性脊椎炎的诊治体会(附20例报告)[J].中国骨与关节损伤杂志,2017,32(3):225-227.

[9]周芙标,苗磊,常龙,等.40例布氏杆菌性脊柱炎术前实验室与影像学检查资料分析[J].宁夏医科大学学报,2017,39(4):466-469.

[10]薛明,谢汝明.布氏杆菌脊柱炎的MRI诊断[J].临床放射学杂志,2017,36(9):1307-1310.

[11]孙长青,李天金,马建青,等.布氏杆菌病性脊柱炎分型及其影像学表现分析[J].中国CT和MRI杂志,2016,14(9):124-126.

[12]Lemaignen A,Ghout I,Dinh A,et al.Characteristics of and risk factors for severe neurological deficit in patients with pyogenic vertebral osteomyelitis A case-control study[J].Medicine(Baltimore),2017,96(21):e6387.

[13]张琴,陆通,樊芮娜,等.磁共振成像在布鲁氏杆菌性脊柱炎诊断中的应用价值[J].磁共振成像,2017,8(12):902-907.

[14]张耀,张强,赵昌松,等.腰椎化脓性脊柱炎影像与病理特点[J].中国矫形外科杂志,2018,26(15):1427-1430.

[15]万光耀,段峰,王文娟,等.伴有侵袭征象的脊柱良性病变的X线、CT与MRI对比研究[J].实用放射学杂志,2017,33(6):595-598.

(收稿日期：2019-07-09)