·论著·

颅锁骨发育不全综合征临床、影像表现并文献复习

梁秋梅[1] 韩路军[2] 刘红艳[1,*]
1.广州医科大学附属第六医院(清远市人民医院)影像科 (广东 清远 511518)
2.中山大学肿瘤防治中心(华南肿瘤学国家重点实验室)影像科 (广东 广州 510060)

【摘要】**目的** 探讨及复习颅锁骨发育不全综合征(CCD)的发病机制、临床表现、影像特征及治疗方法，以提高对本病的全面认识及影像诊断。**方法** 回顾性分析我院已确诊的1例CCD典型病例的临床表现及影像动态观察，结合文献对该病的临床及影像表现、治疗方案进行归纳分析。**结果** 本例患者有典型的颅骨、锁骨、牙齿发育不全表现。**结论** CCD具有典型的临床及影像表现，有助于临床明确诊断，当同时有锁骨、颅骨及牙齿发育异常时，应想到本病的可能。

【关键词】颅锁骨发育不全综合征；放射摄影术；体层摄影术
【中图分类号】R681.1；R445.3
【文献标识码】A
DOI:10.3969/j.issn.1009-3257.2021.01.025

Clinical and Imaging Findings of Cleidocranial Dysplasis and Literature Review

LIANG Qiu-mei[1], HAN Lu-jun[2], LIU Hong-yan[1,*].
1.Department of Radiology, The Sixth Affiliated Hospital of Guangzhou Medical University (Qingyuan People's Hospital), Qingyuan 511518, Guangdong Province, China
2.Department of Radiology, Sun Yat-sen University Cancer Center(Key Laboratory of Oncology South China), Guangzhou 510060, Guangdong Province, China

Abstract: ***Objective*** To explore and review the pathogenesis, clinical manifestations, imaging characteristics and treatment of Cleidocranial Dysplasia (CCD) to improve the comprehensive understanding and imaging diagnosis of the disease. ***Methods*** retrospective analysis was made on the clinical manifestations and dynamic imaging observation of a typical case of CCD diagnosed in our hospital. Combined with the literature, the clinical manifestations, imaging manifestations, and treatment plan of this disease were summarized and analyzed. ***Results*** this patient had typical hypoplasia of the skull, clavicle and teeth. ***Conclusion*** CCD has typical clinical and imaging manifestations, which is helpful for clinical diagnosis. When there is an abnormal development of clavicle, skull and teeth, the possibility of this disease should be considered.

Keywords: Cleidocranial Dysplasis; Radiography; Tomography

颅锁骨发育不全综合征(cleidocranial dysplasis, CCD)是一种罕见的全身性骨发育不全疾病，多为常染色体显性遗传，亦可自发，具有高度外显性及多种表现型。病变主要以颅骨和锁骨发育不全为特征，可累及牙体和全身多发骨，半数以上有家族史。本研究回顾性分析本院经临床及影像证实的1例CCD患者的临床和影像资料，旨在加深对该病的认识，提高其临床及影像诊断正确率。

1 资料与方法

1.1 临床资料 患儿，女，足月产，发现颅骨分离10个月复查。患儿家族中无类似的患者，实验室检查：血磷、血钙、血常规及碱性磷酸酶均无异常。

1.2 检查方法 本例患儿经详细问诊、体格检查并书写门诊病历。患儿拍摄颅骨CT平扫2次，分别在出生后1月及10月各一次。胸部正位片一次，出生10月后拍摄。

1.3 图像分析 由2名有经验的放射科医师对本例CCD的X线平片及CT图像进行分析，记录异常表现，包括病变位置、数目，变化特点等。

2 结 果

2.1 临床表现 患儿，女，10个月。神志清楚，查体合作。头面比例失调，前额及顶部膨隆，双顶径增宽，囟门增大未闭。眼距增宽(图1)，鼻梁低(图2)。胸廓呈上窄下宽，两肩下垂，关节活动度大，双肩在胸前可靠拢(图3)。患儿无明显智力减退。口腔检查：两颗乳牙萌发。实验室检查未见异常。父母、哥哥及姐姐均未见异常。

2.2 影像表现 患儿2019年9月4日胸部后前位显示：双侧锁骨中外1/3局部缺如，并形成假性关节(图4)。双侧肩胛骨较小，肩关节盂浅。双侧肱骨头骨骺小。患儿出生后1个月行头部CT检查显示(2018年12月3日)：前、后囟门大，未闭合。额骨圆突。颅板变薄，颅缝增宽(图5-8)；脑实质未见明显异常。2019年9月5日复查头部CT显示：前、后囟门较前缩小，仍未闭合。额骨圆突。颅板较前增厚，骨化较前增多。颅缝较前变窄，颅骨成骨较前增多(图9-12)；脑实质未见明显异常。

3 讨 论

3.1 命名及病因 CCD又称Marie-Sainton综合征、Scheuthauer-Marie-Sainton综合征及骨-牙发育不全等。1765年Mariin首次报道，Marie和Sainton于1898年将其正式命名为“颅锁骨发育不全综合征”[1]。

CCD是一种罕见的常染色体显性遗传性疾病，发病率约1/100万，其致病基因为*RUNX2*，定位于染色体6p21[2-3]，编码*RUNX2*蛋白，是一种成骨细胞特异性转录调控因子，主要诱导、促进成骨细胞及软骨细胞成熟分化，对膜内成骨(颅

【第一作者】梁秋梅，女，住院医师，主要研究方向：小儿CT、MRI及X线影像诊断。E-mail：601989015@qq.com
【通讯作者】刘红艳，女，主任医师，主要研究方向：心脏MR影像诊断。E-mail：liu-hy123@163.com

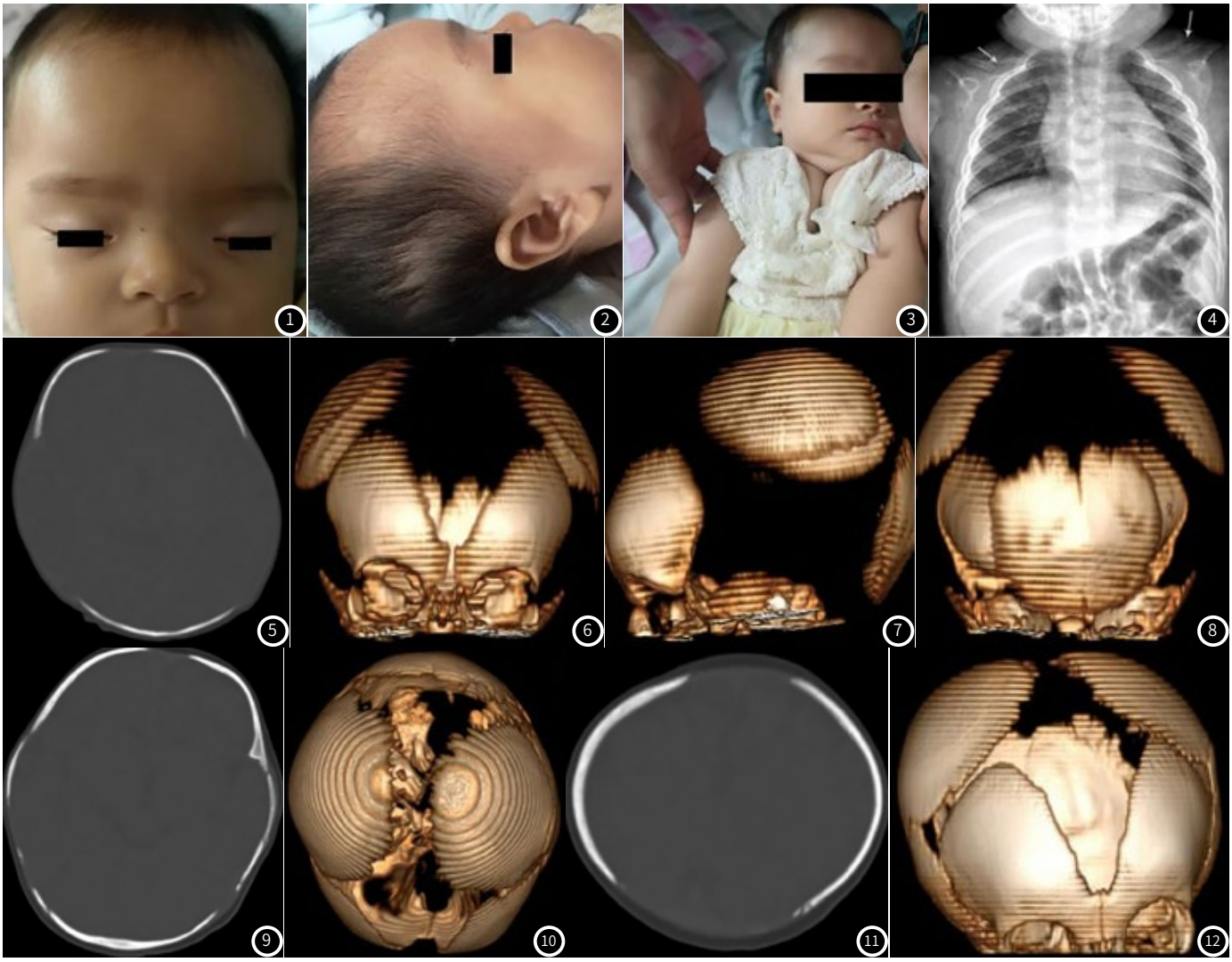

图1-3 患儿，女，10个月。头面比例增大，前额及顶部饱满、突出，双顶径增宽，囟门增大未闭。眼距增宽，鼻梁低。两肩下垂，关节活动度大，双肩在胸前可靠拢。**图4** 患儿出生后十月大时胸片示双侧锁骨中外1/3局部缺如，并形成假性关节(箭头)。双侧肩胛骨较小，肩关节盂浅。双侧肱骨头骨骺小。**图5-8** 患儿出生后一月大时头部CT示前、后囟门大，未闭合。额骨圆突。颅板变薄，颅缝增宽。**图9-12** 患儿出生后十月大时复查头部CT示前、后囟门较前缩小，仍未闭合。额骨圆突。颅板较前增厚，骨化较前增多。颅缝较前变窄，颅骨成骨较前增多。

骨、锁骨、面骨)和软骨内成骨(四肢骨及脊柱)均具有调节作用，在维持人类骨骼正常发育中起着主导作用。*RUNX2*的错义、缺失、插入及剪切突变等基因突变是造成该病的重要原因。

3.2 临床特点 CCD的主要特征为全身性的骨发育不全，主要累及膜化骨，以颅骨骨化迟缓或不全、锁骨发育不全或缺如为特征，常伴有恒齿萌发迟缓或发育畸形、骨盆和脊柱的骨化不全、也可颅骨及锁骨均无异常而表现为其他骨骼异常。区域、种族及性别之间无明显差异。许多患者无临床症状，大多因发育迟缓、牙齿及面部发育畸形、锁骨肩部异常就诊后经影像检查被发现。

患儿表现为：(1)头面部比例失调，主要为横径增大，呈颅大面小样貌。前额及顶骨膨隆。囟门和颅缝不闭合或闭合延迟，颅缝增宽。(2)中脸发育不良：眼间距增宽，鼻梁低平，额弓高耸。(3)牙体异常：初生牙列发育相对正常，恒牙列紊乱严重。多生牙、原发牙保留时间过长、恒齿萌出失败、多处冠根畸形、异位牙是比较常见的牙列紊乱。(4)胸廓呈漏斗状，锁骨窝消失，双肩下垂，双肩部活动度大，甚至可往胸前部靠拢。(5)脊柱、骨盆、手指等亦可表现发育异常。(6)患者智力正常。

CCD患者中有大约40%是自发发生的[4]，没有明显的遗传原因，患者父母均未受影响。CCD依据家族遗传关系及临床表现不同可分为3种类型[5]：Ⅰ型为标准型，有家族遗传学关系，颅骨及锁骨同时受累；Ⅱ型为家族遗传型，有家族遗传学关系，锁骨受累，颅骨不受累；Ⅲ型为散发型，无家族遗传学关系，颅骨及锁骨同时受累。本文病例患者颅骨及锁骨均受累，但家族中无类似病例，属Ⅲ型散发型病例。

3.3 影像表现 本例患儿具有特征性的颅骨、锁骨发育不全的影像改变，另外随访动态观察颅骨骨化情况，在国内尚属首例。而CCD影像检查表现为全身多发骨及牙齿受累[6]。

颅骨：X线表现为头颅呈方颅畸形，头面比例增大，颅顶横径大而颅底相对狭小。额顶骨膨隆，颅板变薄，囟门不闭合或闭合晚，颅缝增宽，其间可见缝间骨。鼻窦、副鼻窦气化不良或未形成。CT观察颅底骨更清晰，部分可见颅底骨增厚，呈棉花团样改变，蝶骨较明显，其余表现与上述X线表现类似。本例头颅CT表现为典型影像表现。

胸部：X线表现为胸廓呈倒立漏斗状，上部狭小下部宽大[7]。锁骨全部或部分缺如，部分缺如者可形成假关节，右侧

受累较明显，或只累及右侧锁骨。肩胛骨发育小并上移，关节盂浅小。CT扫描可与上诉X线影像表现类似，但没有X线表现直观，缺乏整体效果。本例胸部X线亦为典型影像表现。

牙齿：曲面断层片表现为乳牙发育迟缓[8]，恒牙萌出甚少且排列紊乱,齿间距不等，或齿跟细而短等现象。本例患儿十月龄只有两颗乳牙萌出，符合乳牙发育迟缓。

脊柱：脊柱侧弯畸形、隐性脊柱裂、半椎体或蝴蝶椎、椎弓缺损并椎体滑脱等[9]。

骨盆：耻骨部分缺损、骨化延迟、耻骨联合分离，髋臼浅小，股骨颈或股骨头发育不全致髋内翻[10]。CT对于显示椎体及附件较有优势，其余观察不如X线直观。

手腕：腕骨二次骨化中心延迟出现等。

3.4 鉴别诊断 (1)佝偻病：是由于儿童长期、严重缺乏维生素D，导致钙、磷代谢紊乱，骨组织发育畸形和软化，可表现为方颅、鸡胸、龟背、O形腿及X形腿等，但无锁骨发育障碍，且抗佝偻病治疗后迅速好转。(2)软骨发育不全：是一种常染色体显性遗传的全身性软骨发育障碍，但膜化骨正常。骨骼纵向生长迟缓，所以其特点为四肢短小、颅骨巨大、前额突出、三叉戟手、膝关节外翻，人称“武大郎”。(3)克汀病：也称“地方性呆小症”，是因为胚胎期缺碘引起的。表现为短头型颅骨发育不良、颅缝及囟门闭合延迟，但克汀病表现智力发育低下，并且有不同程度的听力和语言障碍。而CCD患者智力发育正常，且血清甲状腺素和促甲状腺素检查也有助于鉴别。(4)成骨不全：又称“脆骨病”，是由胶原形成障碍引起的。亦可有短头型颅骨、颅板变薄、囟门及颅缝闭合延迟、缝间骨等表现，但是其反复骨折及骨痂形成过盛、关节松弛、蓝色巩膜和耳聋等可与CCD鉴别。(5)脑积水：系脑脊液循环受阻或吸收障碍，导致脑脊液在脑室系统和蛛网膜下腔内蓄积。患儿头颅呈进行性增大．眼球呈“落日目”征，颅内压增高引起的呕吐等。(6)外伤所致的锁骨部分缺如，询问病史不难鉴别。

3.5 治疗 CCD患者智力、劳作能力和寿命正常。其治疗主要是改善患者的面部畸形与咀嚼能力，提高患者在生活中质量及自信心[11]。现多采取的治疗为手术纠正畸形。对于处于发育时期的患者，可以拔除滞留乳牙，降低恒牙萌出的障碍，或采用牵引协助恒牙萌出。对于骨质缺损的患者可采用骨移植整形外科方案。对于牙体缺失进行活动义齿或者种植等方法。所以，CCD患者的治疗需要多种学科联合修复。

3.6 小结 了解CCD的临床特点、家族史和诊断工具，可以帮助临床医生及早诊断，并采取适当的治疗措施，改善功能和美观。分子遗传学分析可以为CCD做出明确诊断[12]，并可对相关基因进行鉴定。

参考文献

[1]Roberts T,Stephen L,Beighton P,et al.South Africa Cleidocranial dysplasia:a review of the dental,historical,and practical implications with an overview of the South African experience[J].Oral Surg Oral Med Oral Pathol Oral Radiol,2013,115(1):46-55.

[2]张从,杜鹃,姜艳,等.颅骨锁骨发育不全综合征两例及基因突变分析[J].中华骨质疏松和骨矿盐疾病杂志,2017,10(3):239-245.

[3]王广新,马丽霞,徐万峰,等.锁骨颅骨发育不全二家系的临床和影像学特点及致病基因突变检测[J].中华儿科杂志,2010,48(11):834-838.

[4]吴坤乾,李笃谦,王智勇.锁骨颅骨发育不全综合征一例[J].放射学实践,2015,30(6):702-703.

[5]邹亚楠,林聪,田昭俭.颅-锁骨发育不全综合征的临床特征及影像表现[J].罕少疾病杂志,2018,25(5):16-18,封2.

[6]邝喆,张治勇.颅锁骨发育不全综合征的X线特征分析[J].实用口腔医学杂志,2007,23(6):863-866.

[7]王志军,杨冬生.锁骨颅骨发育不全影像学分析[J].中国临床医学影像学杂志,2015,26(6):440-442.

[8]钱浩亮,李盛,江宏兵.颅骨锁骨发育不全综合征及其牙颌面表征[J].国际口腔医学杂志,2018,45(1):64-67.

[9]陈志军,邱勇.孙旭,等.颅锁骨发育不全伴脊柱侧凸一例报告[J].中华骨科杂志,2008,28(9):781-782.

[10]王德华,兰军,肖刚.颅锁骨发育不全伴先天性髋内翻1例[J].中国临床医学影像学杂志,2016,27(5):379-380.

[11]陈杰,何黎升.颌骨牵引成骨技术治疗颅锁综合征的面中发育不全畸形——附2例病例[J].口腔医学研究,2011,27(9):829-830.

[12]Kolokitha O E,Ioannidou L.A 13-year-old caucasian boy with cleidocranialdysplasia:a case report[J].BMC Res Notes,2013,6:6.

(收稿日期：2019-12-02)